



Χειρουργική αντιμετώπιση ασθενών με πνευμονική ασπεργίλλωση : παρουσίαση έξι (6) περιστατικών.

Αλτής Δ.¹, Πόταρης Κ.², Βακουφσή Α.-Χ.¹, Οικονόμου Β.¹, Χρήστου Γ.¹, Χαμαλάκης Γ.²
1. Ειδικευόμενος Θωρακοχειρουργός, Γ.Ν.Ν.Θ.Α. "Η ΣΩΤΗΡΙΑ"
2. Θωρακοχειρουργός, Διευθυντής Ε.Σ.Υ, Γ.Ν.Ν.Θ.Α " Η ΣΩΤΗΡΙΑ"

ΕΙΣΑΓΩΓΗ

Η πνευμονική ασπεργίλλωση είναι λοίμωξη του αναπνευστικού συστήματος από τον μύκητα ασπέργιλλο. Η βαρύτητα της λοίμωξης στον πνεύμονα διαφέρει καθώς υπάρχουν διαφορετικοί τύποι εκδήλωσης της νόσου στον πνεύμονα.

ΜΕΘΟΔΟΙ-2

Το δεύτερο περιστατικό αφορά σε άνδρα 72 ετών ο οποίος εισήχθη σε πνευμονολογική κλινική λόγω εμπύματος δεξιού ημιθωρακίου και υπεβλήθη σε χ/ο παροχέτευσης εμπύματος και αποφλοίωσης δεξιού πνεύμονα . Η διάγνωση ετέθη από εξέταση αίματος (θετικό αντιγόνο Ασπέργιλλου). Μετεγχειρητικά ο ασθενής παρουσίασε εμμένουσα διαφυγή λόγω βρογχοπλευρικού συριγγίου η οποία αντιμετωπίστηκε συντηρητικά με παραμονή του σωλήνα θωρακικής παροχέτευσης .

ΜΕΘΟΔΟΙ-3

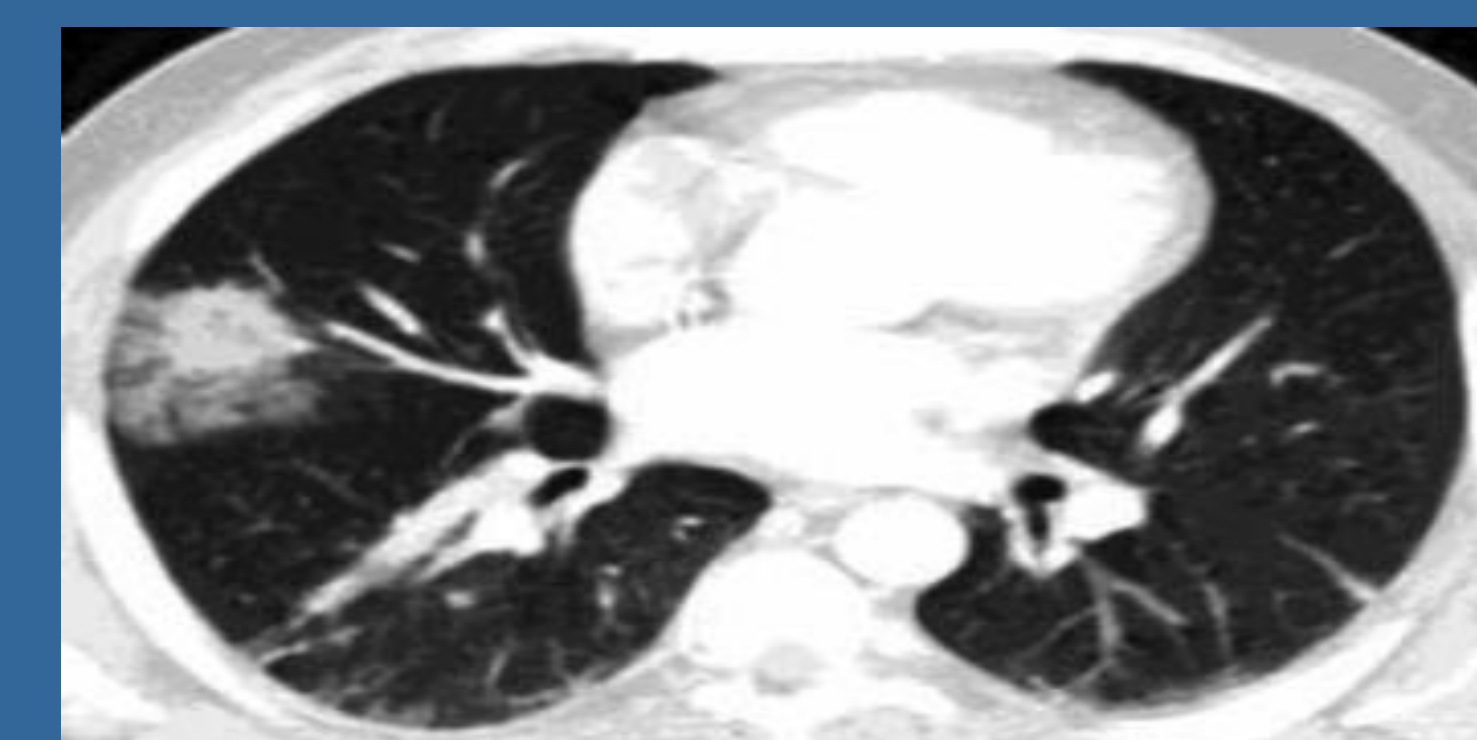
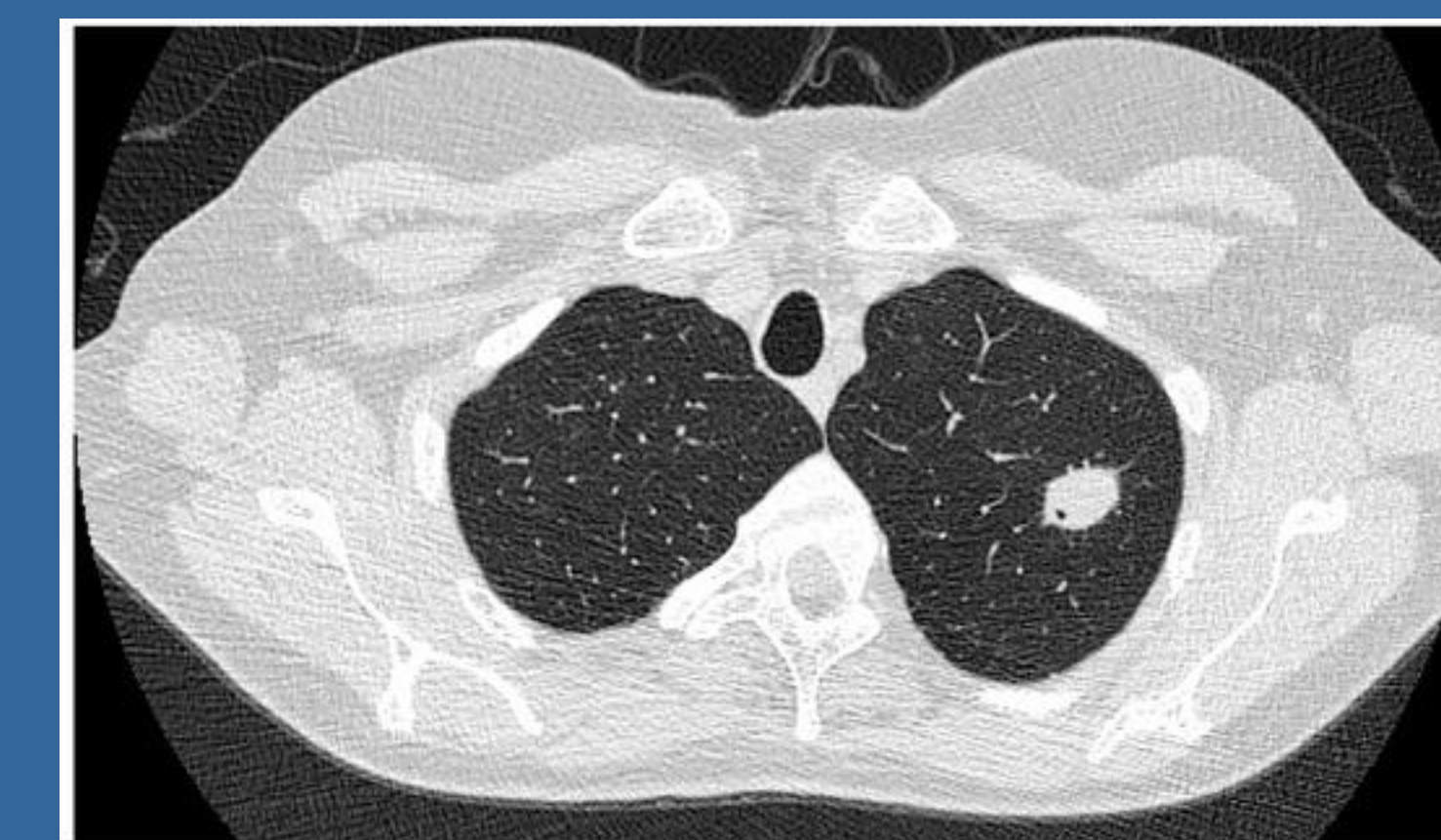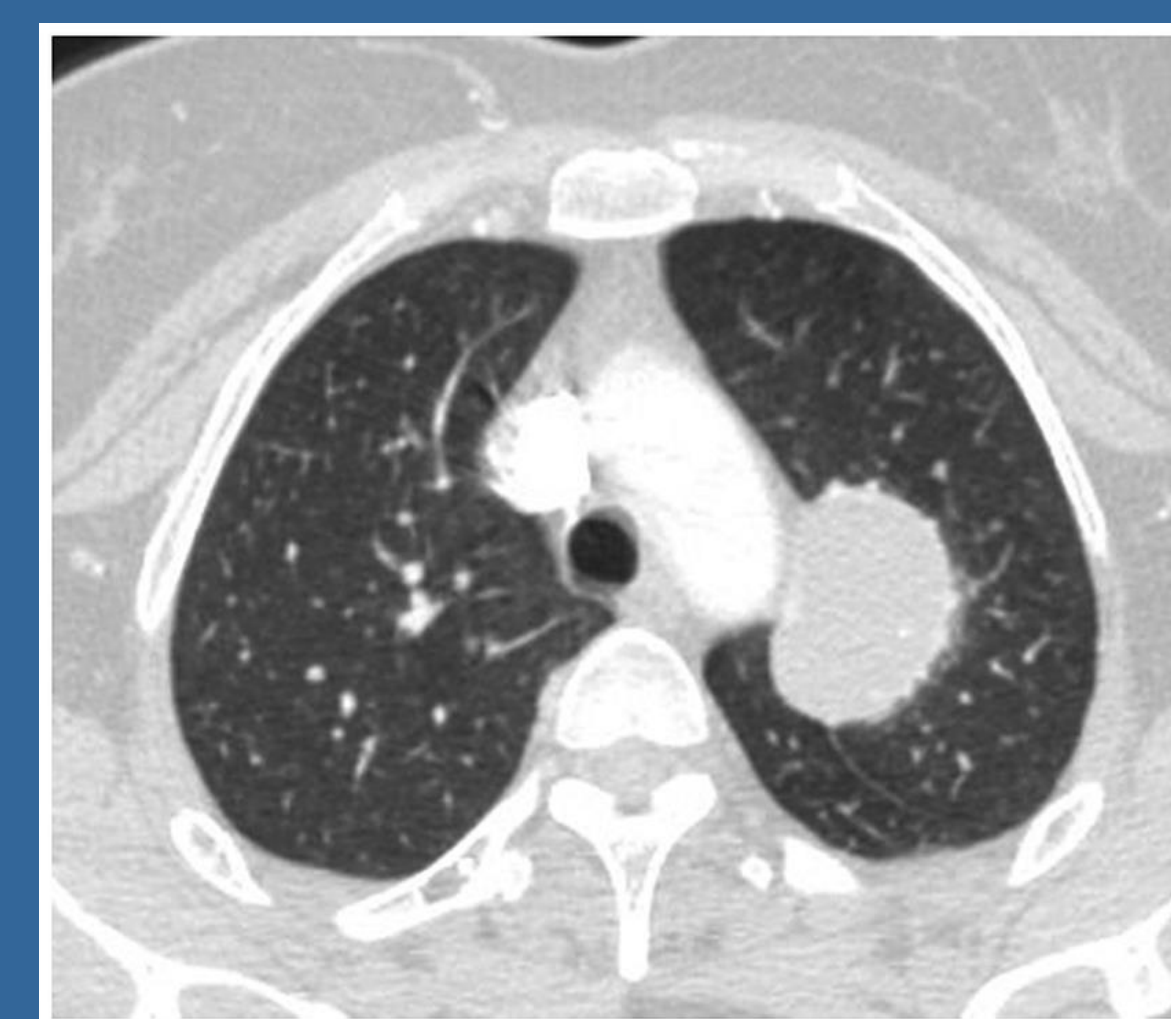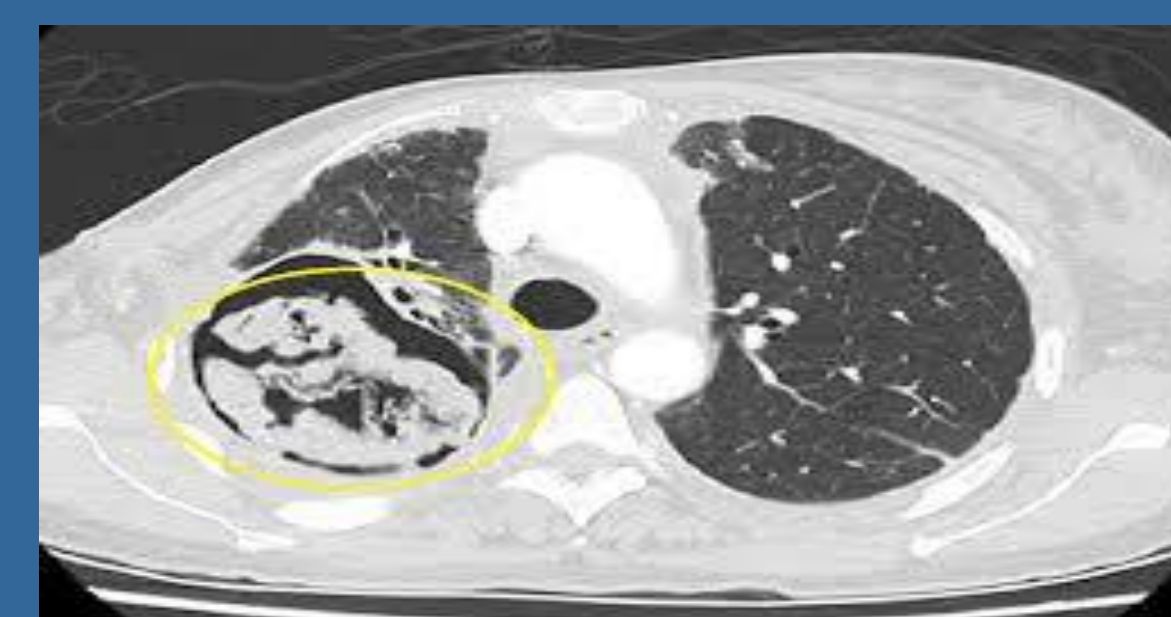
Το τρίτο περιστατικό αφορά σε άνδρα 56 ετών με διεγνωσμένη από επέμβαση θωρακοσκόπησης ασπεργίλλωση αριστερού πνεύμονα και υπεζωκοτικής κοιλότητας, ο οποίος υπεβλήθη σε αριστερή πνευμονεκτομή λόγω βρογχοπλευρικού συριγγίου και πλήρους σύμπτωσης και εκτεταμένης διάβρωσης αριστερού πνεύμονα . Το τέταρτο περιστατικό αφορά σε άνδρα 56 ετών ο οποίος εισήχθη σε πνευμονολογική κλινική λόγω εμπύματος αριστερού ημιθωρακίου και υπεβλήθη σε χ/ο παροχέτευσης εμπύματος και αποφλοίωσης αριστερού πνεύμονα .

ΜΕΘΟΔΟΙ-4

Το πέμπτο περιστατικό αφορά σε άνδρα 80 ετών με αδιάγνωστο όγκο αριστερού άνω λοβού και θετική καλλιέργεια αίματος και πτυέλων για ασπέργιλλο στη βρογχοσκόπηση, στον οποίο διενεργήθη αριστερή άνω λοβεκτομή. Το έκτο περιστατικό αφορά σε γυναίκα 69 ετών, η οποία εμφάνισε κοιλοποιημένη βλάβη στον ΔΑΛ, μετά από ΧΜΘ +ΑΝΘ λόγω Ca ΔΕ πνεύμονα και υπεβλήθη επιτυχώς σε δεξιά άνω λοβεκτομή..

ΜΕΘΟΔΟΙ-1

Μεταξύ Ιανουαρίου 2024 και Σεπτεμβρίου 2025, νοσηλεύτηκαν στην κλινική μας 5 ασθενείς με πνευμονική ασπεργίλλωση. Το πρώτο περιστατικό αφορά σε άνδρα 41 ετών με προοδευτικά επιδεινούμενη δύσπνοια από έτους και απώλεια βάρους. Ο απεικονιστικός έλεγχος ανέδειξε ίνωση των πνευμόνων άμφω , εγκυστωμένο πνευμοθώρακα αριστερά, αυξημένη πρόσληψη SUV στον τοιχωματικό υπεζωκότα αριστερά στο PET scan. Υπεβλήθη σε χ/ο βιοψίας υπεζωκότα και περιοχικής αποφλοίωσης πνεύμονα προς αποκλεισμό κακοήθειας. Η ιστολογική ανέδειξε παρουσία στο ημιθωράκιο μικροοργανισμών τύπου ασπέργιλλου .



ΣΥΜΠΕΡΑΣΜΑΤΑ

Η αντιμετώπιση της ΠΝΕΥΜΟΝΙΚΗΣ ασπεργίλλωσης και πολύ περισσότερο της χρόνιας πνευμονικής ασπεργίλλωσης πρέπει να εξατομικεύεται ανάλογα με τα κλινικά και απεικονιστικά ευρήματα των ασθενών σε συνεργασία με λοιμωξιολόγους και πνευμονολόγους, για να επιτευχθεί το καλύτερο δυνατό αποτέλεσμα για τους ασθενείς.