

ΣΧΕΔΟΝ ΠΛΗΡΗΣ ΑΝΤΑΠΟΚΡΙΣΗ ΜΕ ΟΣΙΜΕΡΤΙΝΙΜΠΗΣΕ ΑΣΘΕΝΗ ΜΕ ΑΔΕΝΟΚΑΡΚΙΝΩΜΑ ΠΝΕΥΜΟΝΑ, EGFR ΜΕΤΑΛΛΑΞΗ ΚΑΙ ΚΕΓΧΡΟΕΙΔΗ ΕΝΔΟΠΝΕΥΜΟΝΙΚΗ ΚΑΡΚΙΝΩΜΑΤΩΣΗ

Χρυσικός Σεραφείμ, Ντινίδη Χριστίνα, Ρούσσης Ιωάννης, Παπαθεοδοσίου Κωνσταντίνος, Παπανδριανός Σπύρος, Ζερβού Εμμανουέλα, Σακελλαροπούλου Αικατερίνη Ιωάννα, Κωστή Χρυσαιγή, Ζορτίδου Δέσποινα, Λιαπτικού Αδαμαντία

5^η Πνευμονολογική ΓΝΝΘΑ " Η ΣΩΤΗΡΙΑ "



ΕΙΣΑΓΩΓΗ

- Οι ασθενείς με μη μικροκυτταρικό καρκίνο του πνεύμονα (NSCLC) που παρουσιάζουν **κεγχροειδή ενδοπνευμονική καρκινωμάτωση** (Miliary Intrapulmonary Carcinomatosis-MIPC) κατά την αρχική διάγνωση, εμφανίζουν υψηλά ποσοστά αδενοκαρκινώματος και μεταλλάξεων του υποδοχέα του επιδερμικού αυξητικού παράγοντα (EGFR).
- Η στοχευμένη θεραπεία με αναστολείς του EGFR (EGFR-TKI's) έχει μεταβάλει ριζικά την πρόγνωση ασθενών με NSCLC που φέρουν μεταλλάξεις του γονιδίου EGFR
- Η **οσιμερτινίμη**, αναστολέας τρίτης γενεάς, παρουσιάζει υψηλή εκλεκτικότητα έναντι των μεταλλάξεων Exon 19 deletion και L858R, καθώς και δραστικότητα έναντι της μετάλλαξης ανθεκτικότητας T790M, με ικανοποιητικό προφίλ ασφάλειας.

ΠΑΡΟΥΣΙΑΣΗ ΠΕΡΙΣΤΑΤΙΚΟΥ

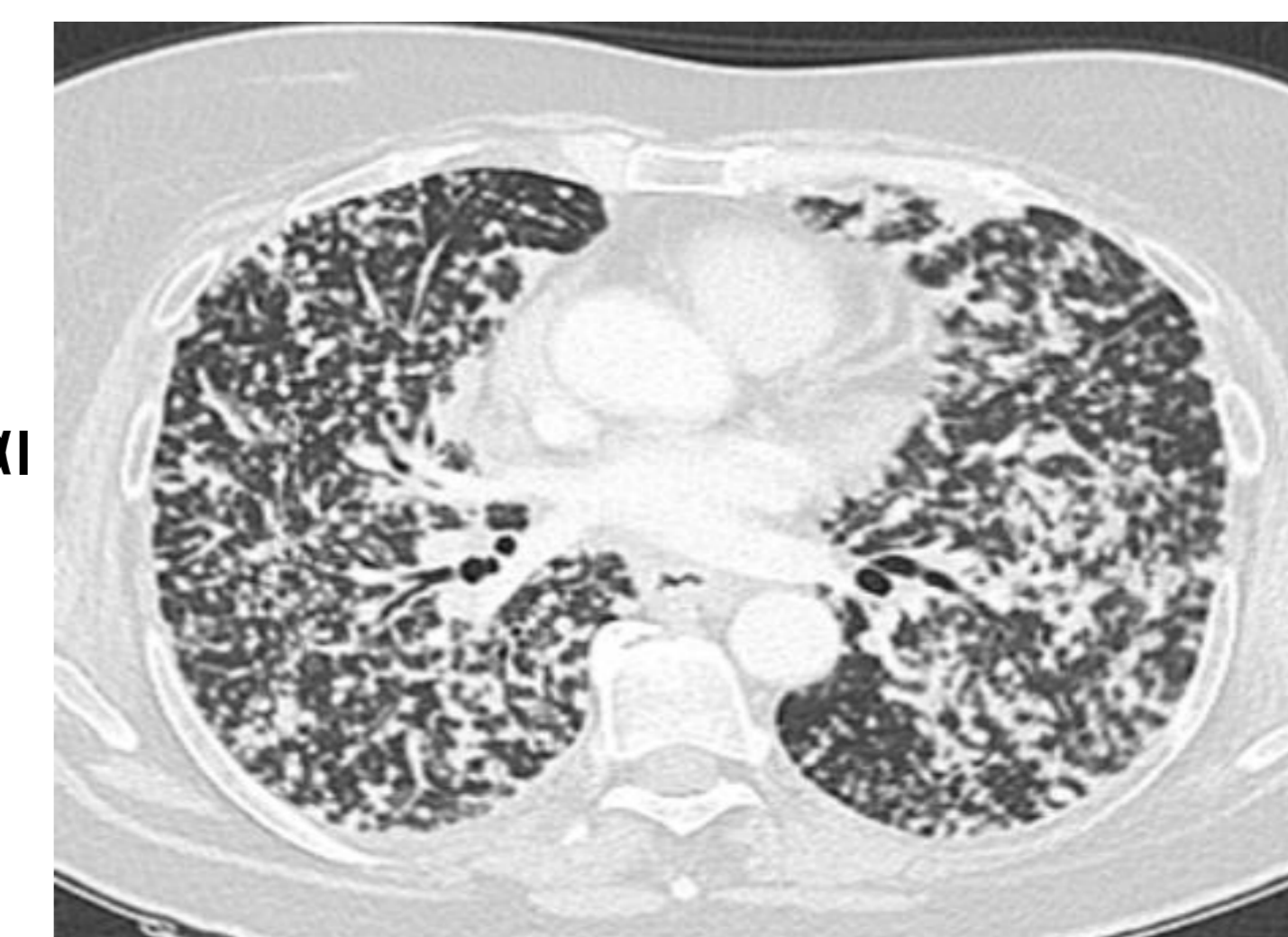
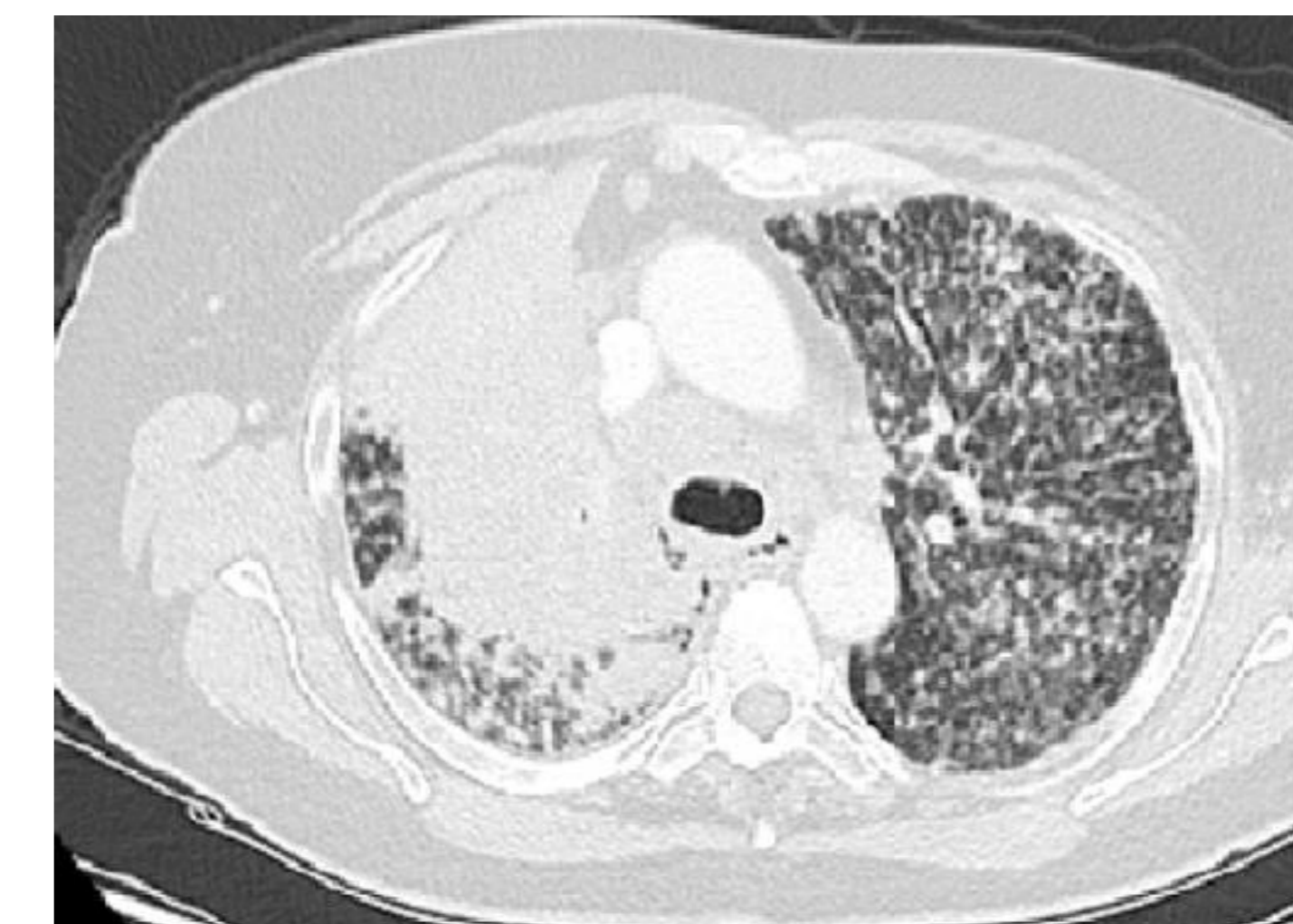
- ❖ Θήλυ 60 ετών, καπνίστρια, προσήλθε στην κλινική μας με αναφερόμενο μη παραγωγικό βήχα από 20-ημέρου και απώλεια σωματικού βάρους 20 κιλών το τελευταίο 6-μηνο.
- ❖ Υπεβλήθη σε **αξονική τομογραφία θώρακος (CT)** η οποία ανέδειξε χωροκατακτητική εξεργασία στο δεξιό πνεύμονα, λεμφαδενοπάθεια μεσοθωρακίου και πολλαπλές, διάσπαρτες οζιδιακές αλλοιώσεις τυχαίας κατανομής σε αμφοτέρους τους πνεύμονες (**κεγχροειδές πρότυπο**).
- ❖ Ακολούθησε διαβρογχικό ενδοσκοπικό υπερηχογράφημα (**EBUS-TBNA**) από τον υποτροπιδικό λεμφαδένα (7LN) με ιστολογική τεκμηρίωση **αδενοκαρκινώματος πνεύμονα με θετική μετάλλαξη EGFR (Exon 19 deletion)**.
- ❖ Η λοιπή σταδιοποίηση έδειξε **πολλαπλές εγκεφαλικές μεταστάσεις καθώς και δευτεροπαθείς εντοπίσεις στο ήπαρ και στα επινεφρίδια**.

- ❖ Υπεβλήθη αρχικά σε ολική ακτινοβόληση εγκεφάλου (**WBRT**)
- ❖ Ακολούθησε θεραπεία πρώτης γραμμής(1L) με τέσσερεις κύκλους οσιμερτινίμης μαζί με συστηματική χημειοθεραπεία (Carboplatine/Pemetrexed) και εν συνεχεία σε θεραπεία συντήρησης έως και σήμερα με οσιμερτινίμη (**FLAURA 2 TRIAL**)
- ❖ Μετά από 8 εβδομάδες παρατηρήθηκε εντυπωσιακή κλινική βελτίωση, με πλήρη υποχώρηση των αναπνευστικών συμπτωμάτων και σχεδόν πλήρη ακτινολογική ανταπόκριση στον επανέλεγχο με CT και MRI εγκεφάλου (**complete response**), η οποία επιβεβαιώθηκε και μετά από 6 μήνες παρακολούθησης.
- ❖ Δεν αναφέρθηκαν σοβαρές ανεπιθύμητες ενέργειες.

ΣΥΜΠΕΡΑΣΜΑ

- ✓ Ο καρκίνος του πνεύμονα με κεγχροειδή ενδοπνευμονική καρκινωμάτωση αποτελεί σπάνιο φαινόμενο.
- ✓ Σχετίζεται συχνότερα με αδενοκαρκινώματα που φέρουν μετάλλαξη στον EGFR και πολλαπλές δευτεροπαθείς εντοπίσεις.
- ✓ Η οσιμερτινίμη αποτελεί εξαιρετικά αποτελεσματική στοχευμένη θεραπεία σε ασθενείς με EGFR-θετικό αδενοκαρκίνωμα πνεύμονα, ακόμη και σε περιπτώσεις με εκτεταμένο κεγχροειδές διηθητικό πρότυπο.

ΠΡΙΝ ΤΗ ΘΕΡΑΠΕΙΑ



6 ΜΗΝΕΣ ΜΕΤΑ ΤΗ ΘΕΡΑΠΕΙΑ

