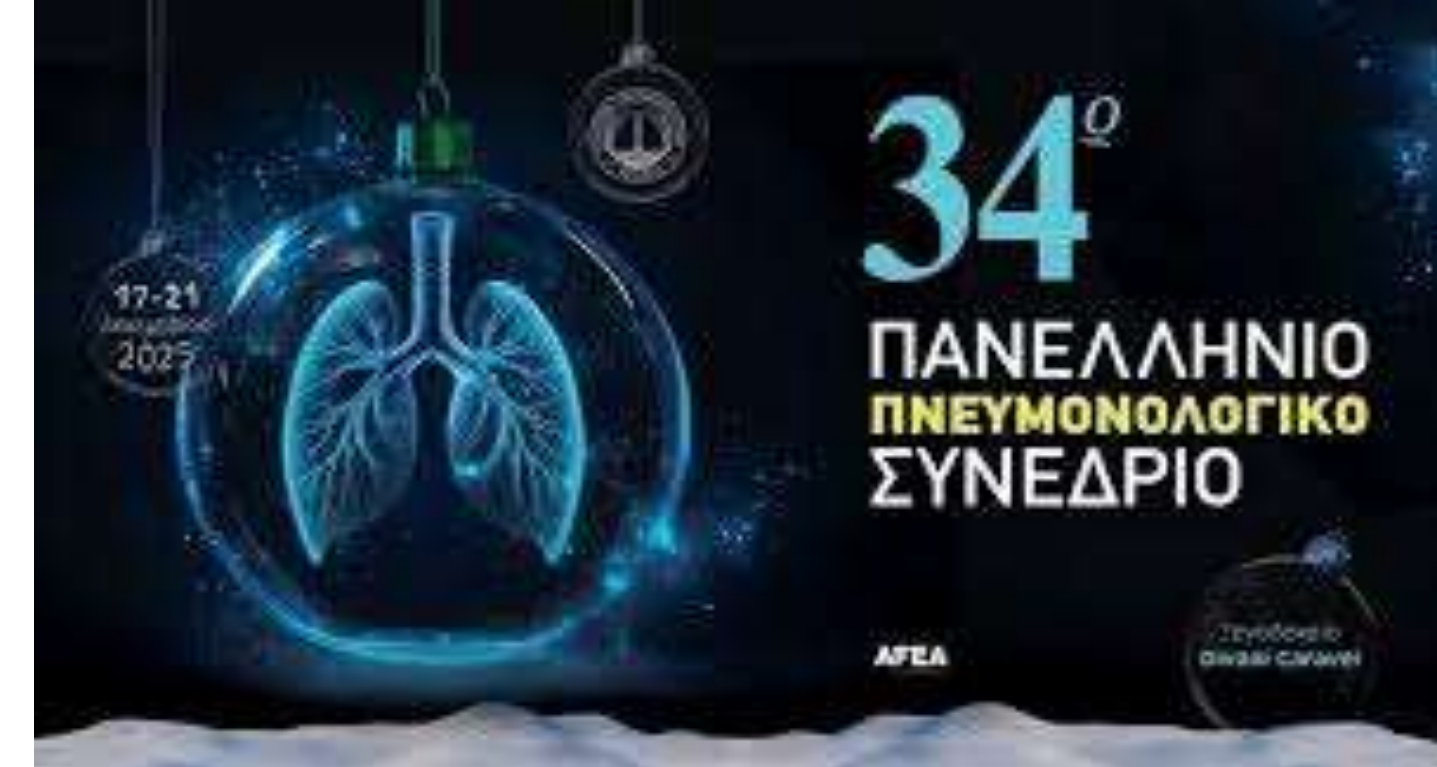



ΚΥΨΕΛΙΔΙΚΗ ΑΙΜΟΡΡΑΓΙΑ ΩΣ ΜΟΝΗΡΗΣ ΚΛΙΝΙΚΗ ΕΚΔΗΛΩΣΗ ΥΠΟΤΡΟΠΗΣ ΟΡΟΑΡΝΗΤΙΚΟΥ Σ.GOODPASTURE : ΜΙΑ ΕΝΔΙΑΦΕΡΟΥΣΑ ΚΛΙΝΙΚΗ ΠΕΡΙΠΤΩΣΗ

Γεώργιος Βάιος¹, Ειρήνη Φωτεινάκη¹, Θεόφιλος Βούης¹, Γεώργιος Πιτσιδιανάκης¹, Ελένη Δροσατάκη², Νίκος Παπαδάκης², Γεώργιος-Αλέξανδρος Καββαδίας², Ιωάννης Πετράκης², Σοφία Σχίζα¹, Καθηγήτρια Αικατερίνη Αντωνίου¹, Ειρήνη Βασαρμίδη¹
1.Πνευμονολογική Κλινική Παν. Γεν. Νοσοκομείου Ηρακλείου
2.Νεφρολογική Κλινική ΠΑΓΝΗ

ΕΙΣΑΓΩΓΙΚΑ ΣΤΟΙΧΕΙΑ

Το σύνδρομο Goodpasture είναι μια σπάνια νοσολογική οντότητα που χαρακτηρίζεται τυπικά από κυκλοφορούντα αυτοαντισώματα έναντι συγκεκριμένου επιτόπου του κολλαγόνου IV, μιας πρωτεΐνης που εκφράζεται κυρίως στη βασική μεμβράνη των σπειραμάτων και των κυψελίδων. Η εναπόθεση των αντισωμάτων αυτών πυροδοτεί ανοσολογικούς μηχανισμούς με αποτέλεσμα βλάβη στα όργανα-στόχους και κυριότερες κλινικές εκδηλώσεις την ταχέως εξελισσόμενη σπειραματονεφρίτιδα και την κυψελιδική αιμορραγία αντίστοιχα. Σημειώνεται ότι σε μικρό ποσοστό ασθενών, παρά την ιστολογική μέσω βιοψίας τεκμηρίωση της διαταραχής, δεν ανιχνεύονται αυτοαντισώματα. Στην τρέχουσα εργασία θα περιγράψουμε την περίπτωση ενός ασθενούς με ιστορικό συνδρόμου Goodpasture, διαγνωσθέντος κατά την εφηβική ηλικία, και υποτροπή αυτού κατά την μετέπειτα ενήλικη ζωή, ως επεισόδιο κυψελιδικής αιμορραγίας, χωρίς ανίχνευση anti-GBM αντισωμάτων.

ΠΑΡΟΥΣΑ ΝΟΣΟΣ

Ασθενής ηλικίας 41 ετών ενεργός καπνιστής με ατομικό αναμνηστικό :

1.σ.Goodpasture (πρωτοδιάγνωση σε ηλικία 19 ετών/2003, θετική βιοψία νεφρού "ν. Ευαγγελισμός, με πρότερη νοσηλεία σε ΒΓΝΗ 2-3/2003 λόγω κυψελιδικής αιμορραγίας/νεφρικής προσβολής με μακροσκοπική αιματοουρία και επεισόδια αιμοπτύσεων. Αντιμετώπιση με ώσεις στεροειδών, συνεδρίες πλασμαφαίρεσης και σχήμα κυκλοφωσφαμίδης από του στόματος επί 3μήνου.

2.Αρτηριακής Υπέρτασης (διαγνωσθείσα από 12ετίας, υπό 3πλή αγωγή

3.Δυσλιπιδαιμίας

Διεκομίσθη παραπεμπόμενος από πρωτοβάθμια δομή υγείας στα πλαίσια περαιτέρω διερεύνησης επεισοδίων αιμόπτυσης. Η συμπτωματολογία άρχεται από ημέρας με δύσπνοια με χαρακτήρες ορθόπνοιας και επεισόδια απόχρεμψης αίματος (ζωρού ερυθρού χρώματος, συνολικής ποσότητας ~50ml. Παράλληλα, ο ασθενής αναφέρει ,στα πλαίσια αγροτικών εργασιών, έκθυση εξανθήματος με συνοδό σύμπτωμα κνησμό για το οποίο από 3ημέρου ,κατόπιν παθολογικής εκτίμησης, ευρίσκετο υπό σχήμα μεθυλπρεδνιζολόνης 32mg/d.

Στο ΤΕΠ, ο ασθενής ήταν απύρετος, ταχυπνοϊκός, αιμοδυναμικά σταθερός με υπερκαπνικό τύπου αναπνευστική ανεπάρκεια από την ανταλλαγή αερίων. Λόγω παθολογικών ευρημάτων από την απλή ακτινογραφία θώρακος (εικ.1), διενεργήθηκε αξονική τομογραφία θώρακος(εικ.2,3). Από την λοιπή παρακλινική διερεύνηση, ανεδείχθη εργαστηριακό φλεγμονώδες σύνδρομο (CRP:8, PCT: αρνητική) με συνοδό παρουσία μικροσκοπικής αιματοουρίας από τη γενική ούρων (21 ερυθρά κοπ). Πραγματοποιήθηκε νεφρολογική εκτίμηση και έγινε έλεγχος ιζήματος ούρων με κατάδειξη στοιχείων υπέρ ενεργότητας αυτού (10 ερυθρά κοπ, δύσμορφα - σπειραματικής προέλευσης). Ο ασθενής εισήχθη στην Κλινική προς περαιτέρω αντιμετώπιση και διερεύνηση

ΠΟΡΕΙΑ ΝΟΣΟΥ

Ο ασθενής τέθηκε σε πρωτόκολλο συντηρητικής αντιμετώπισης της αιμόπτυσης με αντιβηχική αγωγή - κλινοστατισμό ενώ καλύφθηκε με σχήμα εμπειρικής αντιβιοτικής αγωγής με σουλταμικιλίνη

Βάσει του πρότερου ατομικού αναμνηστικού του, των απεικονιστικών ευρημάτων και της υψηλής υπόνοιας υποτροπής του υποκείμενου συνδρόμου, αποφασίστηκε άμεσα, η έναρξη συνεδριών **πλασμαφαίρεσης** (3 συνεδρίες συνολικά) Επιπρόσθετα, σημειώνεται ότι ο ασθενής έλαβε αρχικά **ώσεις στεροειδών** επί 3ημέρου (500mg μεθυλπρεδνιζολόνης) και εν συνεχεία τέθηκε σε αποκλιμακούμενο σχήμα από του στόματος. Τέλος, έλαβε 1gr **κυκλοφωσφαμίδης**

Εστάλη πλήρης ανοσολογικός έλεγχος (συμπλήρωμα: κ/φ ,αρνητικά anti GBM, αρνητικά ANCA, ασθενώς θετικό Epa screen χωρίς ωστόσο ανεύρεση αυξημένου τίτλου επιμέρους αντισωμάτων) χωρίς ιδιαίτερα ευρήματα.

Πραγματοποιήθηκε καρδιολογική εκτίμηση/**διαθωρακικό υπέρηχο** με ανάδειξη ευρημάτων υπέρ υπερτασικής καρδιοπάθειας (LVEF:κ/φ- πάχυνση τοιχώματος AP κοιλίας, συνοδός διαστολική δυσλειτουργία, χωρίς βαλβιδοπάθειες).

Παρά τη μη ανίχνευση θετικού τίτλου, η έγκαιρη έναρξη της προαναφερθείσας θεραπευτικής προσέγγισης, είχε ως αποτέλεσμα την άμεση κλινικοεργαστηριακή βελτίωση του ασθενούς, με σταθεροποίηση του αιματοκρίτη, ύφεση των επεισοδίων αιμόπτυσης και την ικανή βελτίωση της ανταλλαγής αερίων.

ΣΥΜΠΕΡΑΣΜΑΤΑ - ΣΥΖΗΤΗΣΗ

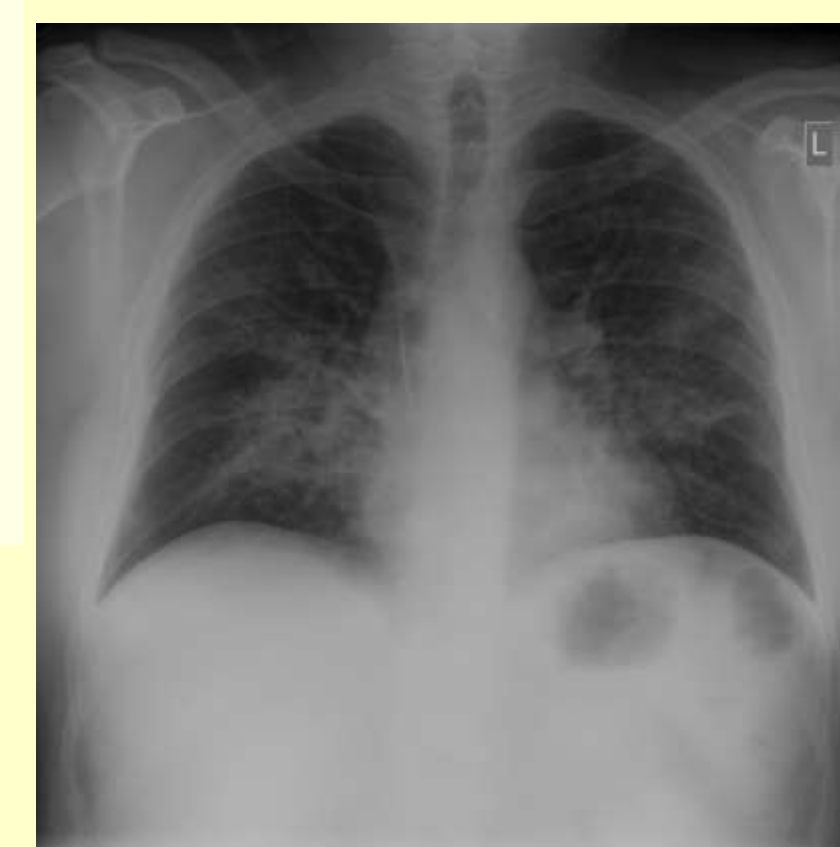Η μη ανίχνευση κυκλοφορούντων αντισωμάτων δεν μπορεί να αποκλείσει την ύπαρξη του νοσήματος ιδίως σε ασθενείς με ιστολογικά ευρήματα συμβατά με τη νόσο

Δεδομένης της κλινικής βαρύτητας σε περίπτωση πνευμονικής ή νεφρικής προσβολής, η οποία δεν διαφέρει με την τυπική νόσο, όπου ανιχνεύονται αυτοαντισώματα, η άμεση έναρξη της κατάλληλης θεραπευτικής αγωγής σε ασθενείς με υψηλή κλινική υποψία δεν πρέπει να καθυστερεί και είναι επιτακτική

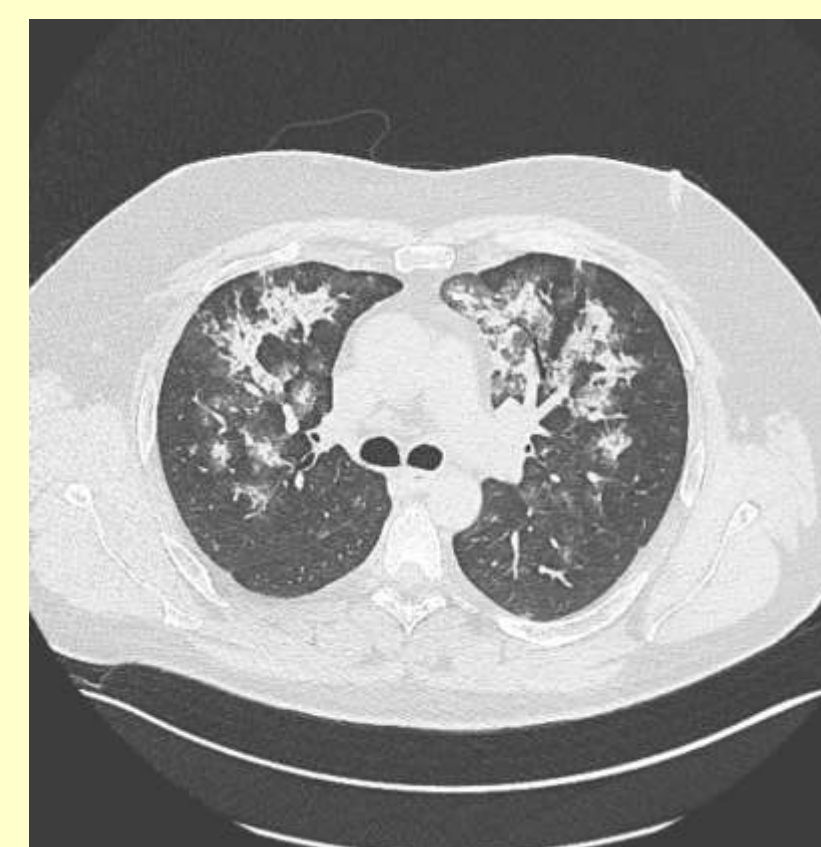


Στοιχεία Επικοινωνίας

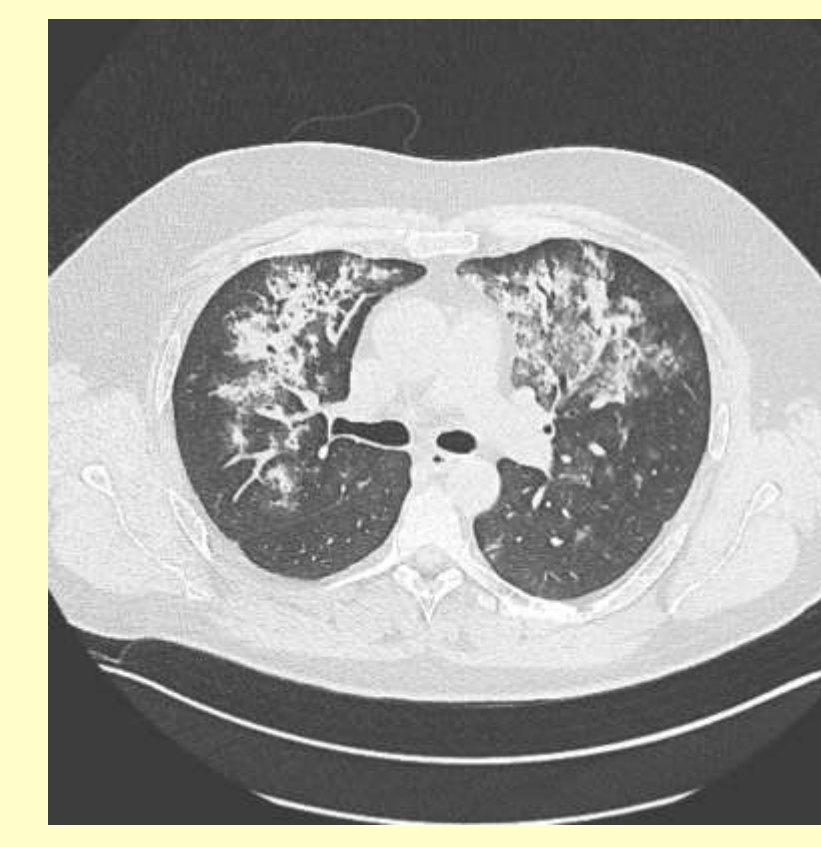Γεώργιος Βάιος
Πανεπιστημιακή Πνευμονολογική Κλινική ΠΑΓΝΗ
Email: vaiogeor92@gmail.com
Τηλέφωνο εργασίας: 2813402743



Εικ.1



Εικ.2



Εικ.3