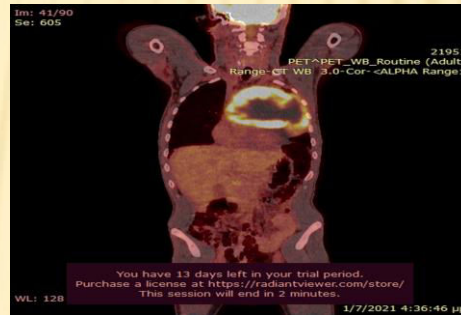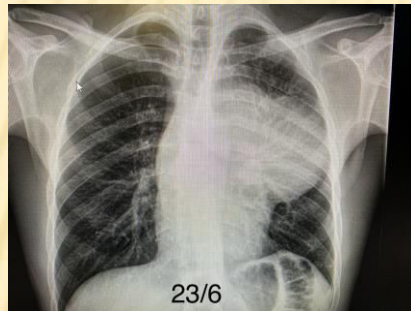


# ΓΟΝΑΔΟΤΡΟΠΙΚΟΙ ΟΓΚΟΙ ΜΕΣΟΘΩΡΑΚΙΟΥ

Νικόλαος Κοροδήμος, Σοφοκλής Μητσός, Ηλίας Σανταϊτίδης, Κωνσταντίνος Κωστοπαναγιώτου, Αθανασία Μονοκρούσου, Έρις Ντύλγια, Περικλής Τόμος  
Πανεπιστημιακή Θωρακοχειρουργική Κλινική ΠΓΝ Αττικών

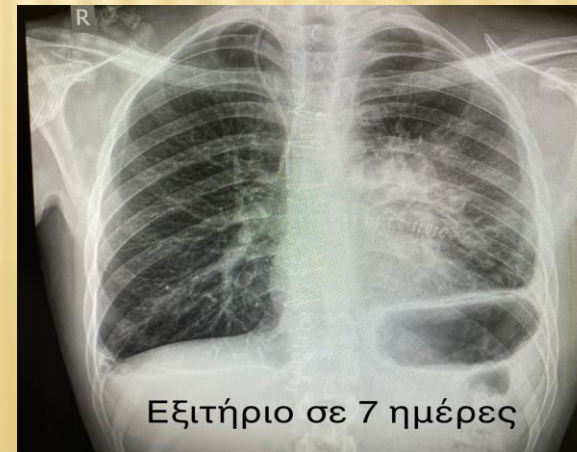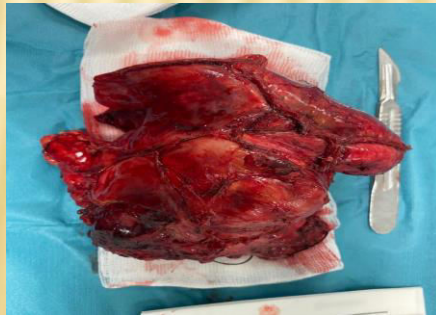
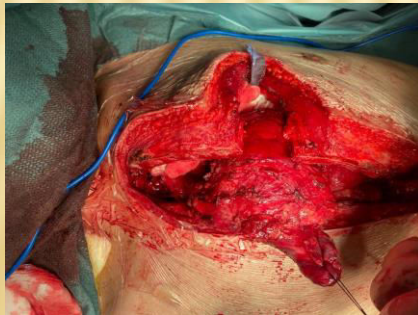
Άνδρας 32 ετών με ελεύθερο ιστορικό παρουσιάζει δεκαημερή πυρετική κίνηση από μηνός και έναρξη βήχα από 20ημέρου.

CRP: 89.5 ΦΤ: 0-6  
β-HCG: 59.7 ΦΤ: <2  
aFP: 12685!!! ΦΤ: <7



Πραγματοποιήθηκε FNB όπου ανέδειξε όγκο λεκιθικού ασκού με μικρότερη συμμετοχή στοιχείου τερατώματος.

Χειρουργική επέμβαση με μέση στερνοτομή με επέκταση στο αριστερό ημιθωράκιο (hemi-Clamshell incision)



aFP: 2.9 ΦΤ: <7  
β-HCG: <0.2 ΦΤ: <2  
CT ΘΩΡΑΚΟΣ + ΑΚΚ:  
Χωρίς ουσιώδη  
διαφοροποίηση.