



ΕΛΛΗΝΙΚΗ ΔΗΜΟΚΡΑΤΙΑ

ΥΠΟΥΡΓΕΙΟ ΥΓΕΙΑΣ & ΚΟΙΝΩΝΙΚΗΣ ΑΣΦΑΛΕΥΣΗΣ - ΔΙΟΙΚΗΣΗ 1ης ΥΠΕ ΑΤΤΙΚΗΣ  
Γενικό Νοσοκομείο Αττικής ΣΙΣΜΑΝΟΓΛΕΙΟ - ΑΜΑΛΙΑ ΦΛΕΜΙΓΚ Ν.Π.Δ.Δ.

# ARDS ΣΕ ΑΝΟΣΟΚΑΤΕΣΤΑΛΜΕΝΗ ΑΣΘΕΝΗ ΛΟΓΩ PCR, EBV, CMV

Μερμίγκης Δημήτριος<sup>1</sup>, Γκερπινή Ευαγγελία<sup>1</sup>, Ράλλη Αικατερίνη<sup>1</sup>, Καίσαρης Ανδρέας<sup>2</sup>, Τσιαφάκη Ξανθή<sup>1</sup>

<sup>1</sup> Α' Πνευμονολογική Κλινική, ΓΝΑ Σισμανόγλειο-Αμαλία Φλέμιγκ

<sup>2</sup> Μονάδα Εντατικής Θεραπείας, ΓΝΑ Σισμανόγλειο-Αμαλία Φλέμιγκ

## ΕΙΣΑΓΩΓΗ

Η ευρεία και αυξανόμενη χρήση ανοσοτροποποιητικών φαρμάκων οδηγεί συχνά στην εμφάνιση σοβαρών και πολύπλοκων λοιμώξεων του αναπνευστικού συστήματος με απαιτητική διαγνωστική και θεραπευτική προσέγγιση.

## ΣΚΟΠΟΣ

Παρουσίαση περιστατικού με σοβαρό ARDS λόγω ταυτόχρονης λοίμωξης αναπνευστικού από *Pneumocystis jirovecii*, EBV και CMV.

Ασθενής 52 ετών με ιστορικό νόσου Crohn και εντεροπαθητική αρθρίτιδα από έτους υπό αγωγή με μεθοτρεξάτη και ουπαδασιτινίμη μεταφέρθηκε με αεροδιακομιδή λόγω σοβαρής αναπνευστικής ανεπάρκειας από επαρχιακό νοσοκομείο στο ΤΕΠ. Η παρούσα νόσος ξεκίνησε 15 ημέρες πριν με εμπύρετο έως 39°C καταβολή δυνάμεων, αρθραλγίες αρχικά και κατόπιν κεφαλαλγία και προοδευτικά επιδεινούμενη δύσπνοια και αναπνευστική ανεπάρκεια παρά την λήψη ευρέως φάσματος αντιμικροβιακής αγωγής και κορτικοειδών. Κατά τον αρχικό έλεγχο προ της διακομιδής είχε διαπιστωθεί σοβαρό ARDS με  $PO_2/FiO_2 < 100$  και ανάλογα ευρήματα από την αξονική τομογραφία θώρακος, αρνητική αξονική εγκεφάλου και αρνητική οσφυονωτιαία παρακέντηση για παθολογικά ευρήματα.

Μετά την άφιξή της μεταφέρθηκε στη ΜΕΘ όπου υποβλήθηκε σε βρογχοσκόπηση – BAL και ετέθη σε οξυγονοθεραπεία υψηλής ροής με ρινική κάνουλα.

## ΥΛΙΚΟ

Από την καλλιέργεια των βρογχικών εκκρίσεων απομονώθηκε αρχικά *Pneumocystis jirovecii*. Ξεκίνησε αγωγή με TMP-SMX, κορτικοειδή και μεταφέρθηκε στην κλινική υπό HFNC. Από την καλλιέργεια BAL βρέθηκε θετική PCR για EBV και CMV οπότε έγινε προσθήκη γκανσικλοβίρης στην αγωγή της. Λόγω συμπτωμάτων από ΚΝΣ διπλωπία, έντονη κεφαλαλγία, αυτόματο Babinski άμφω υποβλήθηκε σε MRI εγκεφάλου με αρνητικά αποτελέσματα, ενώ η PCR του περιφερικού αίματος ήταν θετική στην ανίχνευση EBV και αρνητική για CMV. Με τα ανωτέρω δεδομένα η ασθενής έλαβε για πενήνήμερο υψηλές δόσεις κορτικοειδών λόγω πιθανής συμμετοχής ΚΝΣ και συνέχισε την αγωγή της έως αρνητικοποίησης PCR-EBV.

## ΑΠΟΤΕΛΕΣΜΑ

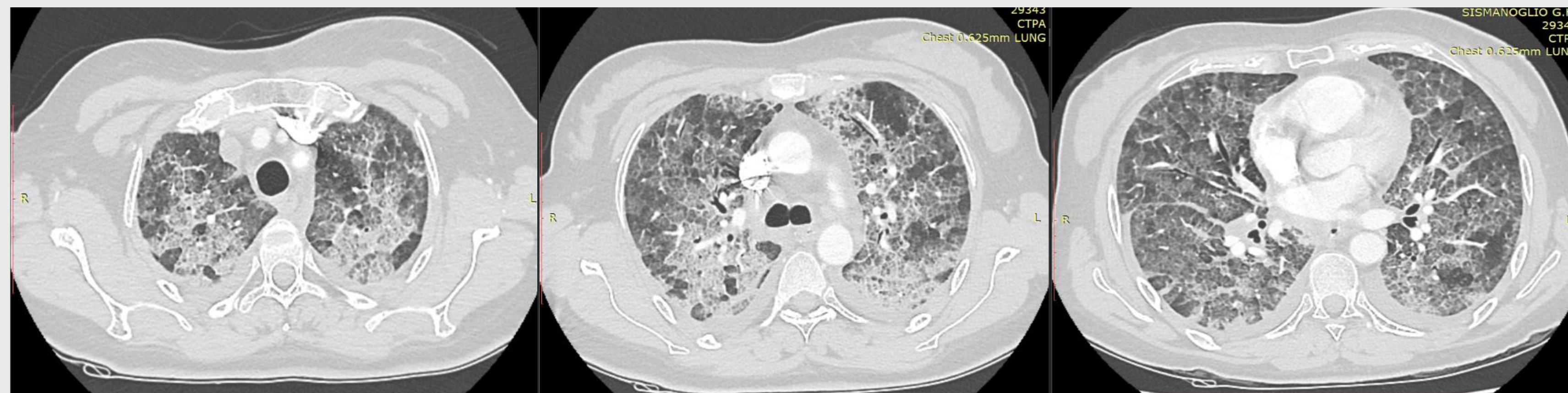
Η ασθενής μετά από αγωγή 3 εβδομάδων παρουσίασε προοδευτική βελτίωση κλινική, αιματολογική και ακτινολογική με πλήρη αποκατάσταση της αναπνευστικής ανεπάρκειας.

## ΣΥΜΠΕΡΑΣΜΑ

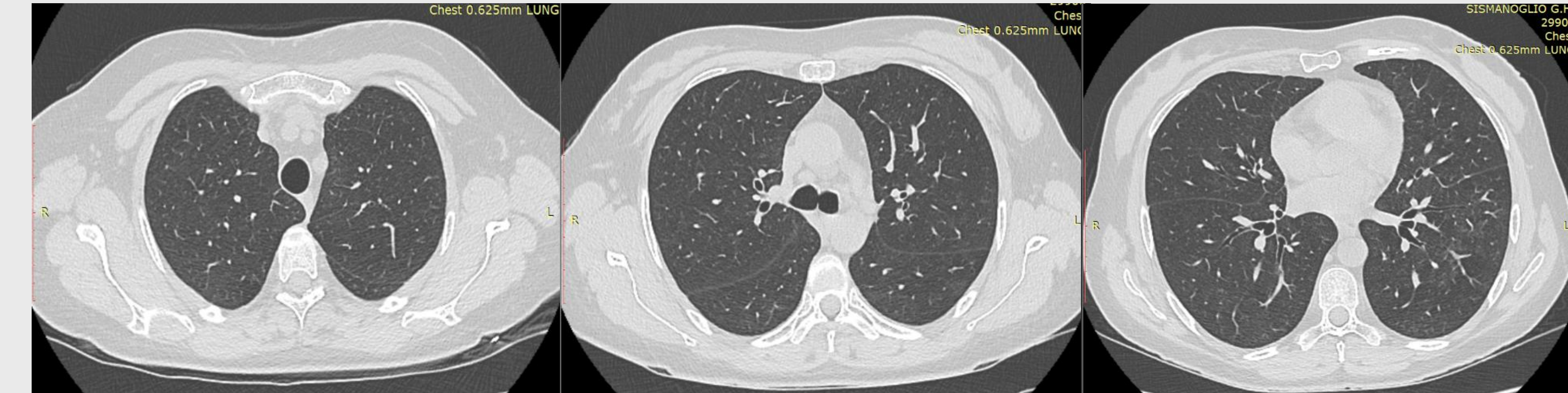
Οι σοβαρές και πολύπλοκες λοιμώξεις σε ανοσοκατεσταλμένους ασθενείς αποτελούν πλέον συχνά διαγνωστική και θεραπευτική πρόκληση της καθημερινής κλινικής πράξης και απαιτούν προσεκτική και συστηματική προσέγγιση. Σημαντικός στη διάγνωση είναι ο ρόλος της βρογχοσκόπησης.

## Επικοινωνία

Γκερπινή Ευαγγελία  
Α' Πνευμονολογική Κλινική,  
ΓΝΑ Σισμανόγλειο  
Email: [evangelia.gerpini@gmail.com](mailto:evangelia.gerpini@gmail.com)  
Phone: 6985985313



Εικόνα 1: Αρχική CT Θώρακος της ασθενούς



Εικόνα 2: CT Θώρακος της ασθενούς μετά από 3 εβδομάδες