



# Πνευμονίτιδα εξ υπερευαισθησίας σε μητέρα και κόρη

Κωνσταντίνος Τοπαλίδης, Βιργινία-Βάια Δήμου, Αντωνία Ζαχαρίου, Φώτιος Κυριάκου, Μαγδαληνή Στρατίκη, Μαρία Σαλομίδου, Ευαγγελία Χονδρού

4<sup>η</sup> Πνευμονολογική κλινική  
ΓΝΝΟΑ «η Σωτηρία»

## ΕΙΣΑΓΩΓΗ

Η πνευμονίτιδα εξ υπερευαισθησίας, ή εξωγενής αλλεργική κυψελιδίτιδα, είναι σχετικά σπάνια διάμεση πνευμονοπάθεια προκαλούμενη από επαναλαμβανόμενη έκθεση σε εισπνεόμενα αντιγόνα ως αποτέλεσμα τύπου III (σχετιζόμενης με ανοσοσυμπλέγματα) και τύπου IV (σχετιζόμενης με ενεργοποιημένα T-λεμφοκύτταρα) αντίδρασης υπερευαισθησίας. Τα υπεύθυνα αντιγόνα μπορεί να είναι μικροβιακοί παράγοντες, ζωικές πρωτεΐνες ή χαμηλού μοριακού βάρους χημικές ουσίες.

## ΠΑΡΟΥΣΙΑΣΗ ΠΕΡΙΣΤΑΤΙΚΟΥ

- Μητέρα και κόρη, 51 και 31 ετών
- Αμφότερες μη-καπνίστριες με ιστορικό ταχυαρρυθμίας και κατάθλιψης
- Μόνιμοι κάτοικοι νησιού
- Διαμένουσες στο ίδιο σπίτι με παρουσία υγρασίας και μούχλας σε σαλόνι και υπνοδωμάτια
- Παρουσίαζαν κατά το τελευταίο έτος επαναλαμβανόμενα επεισόδια δύσπνοιας με συνοδό αποκορεσμό και βήχα, ενίοτε παραγωγικό

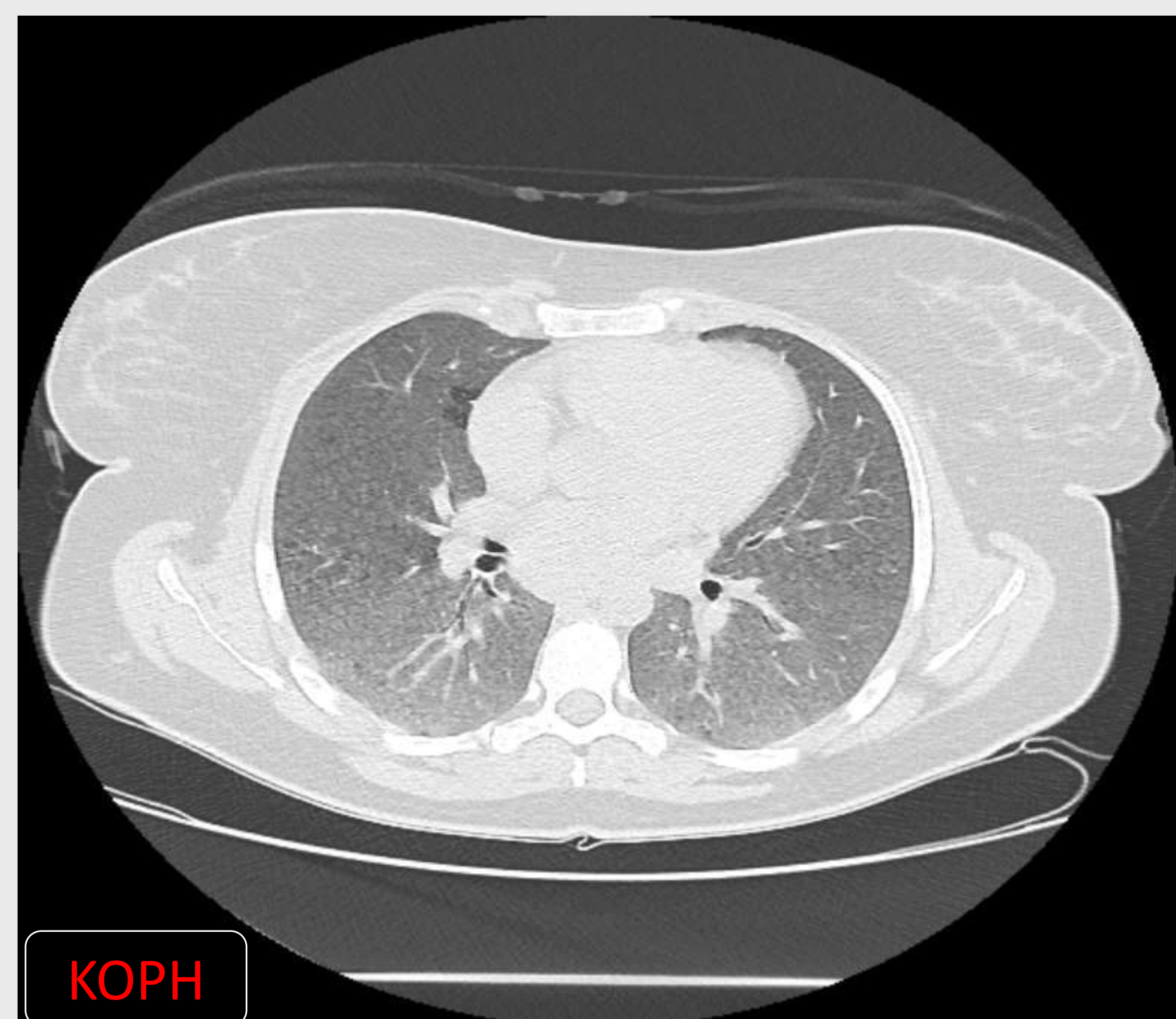
## ΔΙΕΡΕΥΝΣΗ

- Ανοσολογικός έλεγχος
- Κολλαγονικός έλεγχος
- Αξονική τομογραφία θώρακος
- Βρογχοσκόπηση με λήψη BAL
- EBUS-βρογχοσκόπηση βιοψία υποτροπιδικού λεμφαδένα στην κόρη
- Λειτουργικός έλεγχος αναπνευστικού σπιρομέτρηση, διάχυση

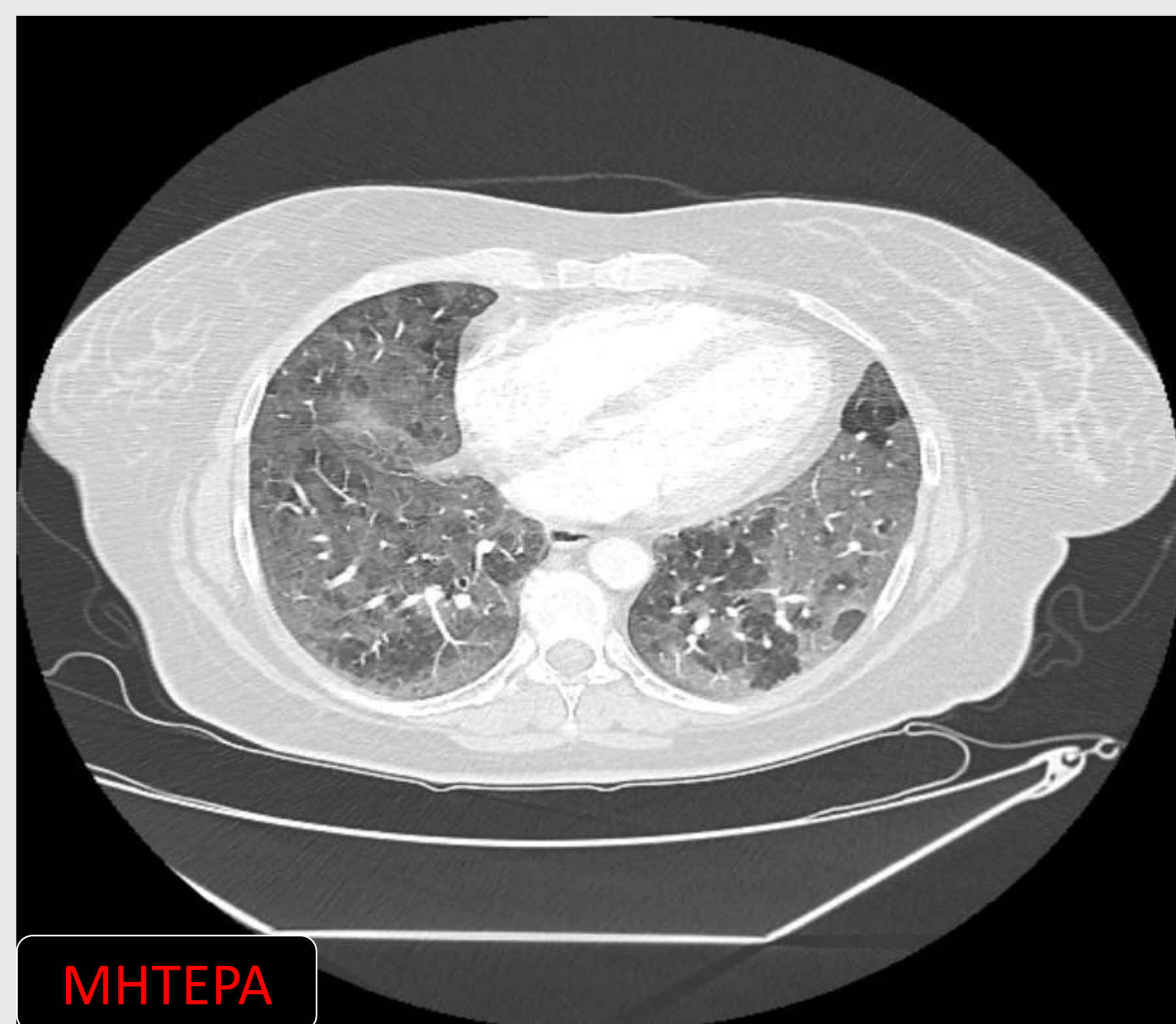## ΑΠΟΤΕΛΕΣΜΑΤΑ

- Αίμα: υπερ-γασμασφαιριναιμία
- Αξονική: αλλοιώσεις **θαμβής υάλου**, κεντρολοβιδιακά **οζίδια** και **εικόνα μωσαϊκού διάχυτα** άμφω ελαφρά διογκωμένοι μεσοθωρακικοί λεμφαδένες (κόρη)
- BAL: αυξημένος συνολικός αριθμός κυττάρων (x5) **λεμφοκυτταρικός τύπος (>60%)**, χαμηλό **CD4/CD8 (<0.6)**
- Βιοψία λεμφαδένα: χωρίς στοιχεία κοκκιωματώδους φλεγμονής ή κακοήθειας
- Σπιρομέτρηση: **περιοριστικό σύνδρομο**  
Διάχυση: αδυναμία συνεργασίας

Με βάση το ιστορικό έκθεσης, την κλινική, ακτινολογική και εργαστηριακή εικόνα τέθηκε η διάγνωση της **εξωγενούς αλλεργικής κυψελιδίτιδας**. Χορηγήθηκε από του στόματος πρεδνιζολόνη, σε αρχική δόση 0,5mg/kg/ημέρα, με κλινική βελτίωση. Με το εξιτήριο συστήθηκε αλλαγή των συνθηκών ή/και του χώρου διαβίωσης.



KORH



MHTEPA

## ΣΥΜΠΕΡΑΣΜΑΤΑ

**Η διάγνωση** της πνευμονίτιδας εξ υπερευαισθησίας βασίζεται στην κλινική και ακτινολογική εικόνα, στο λεμφοκυτταρικό BAL με υπεροχή CD8κυττάρων και, κυρίως, στο ιστορικό επαναλαμβανόμενης έκθεσης σε αντιγόνο.

Η **διακοπή της έκθεσης στο υπεύθυνο αντιγόνο** είναι ο βασικός και κύριος θεραπευτικός χειρισμός.

Βραχυχρόνια σχήματα **κορτικοειδών** χορηγούνται σε εμμένοντα συμπτώματα, υποξυγοναιμία και μειωμένη αναπνευστική λειτουργία για ταχύτερη βελτίωση.