

Ενδοβρογχική Φυματίωση: Σπάνιες Βρογχοσκοπικές Εκδηλώσεις

Κωνσταντίνος Τουρλακόπουλος¹, Αγγελική Μίζιου¹, Ελένη Καρέτση¹, Ειρήνη Γερογιάννη¹, Σπυρίδων Λαδιάς², Κωνσταντίνος Γουργουλιάνης¹, Ζωή Δανιήλ¹

Εισαγωγή

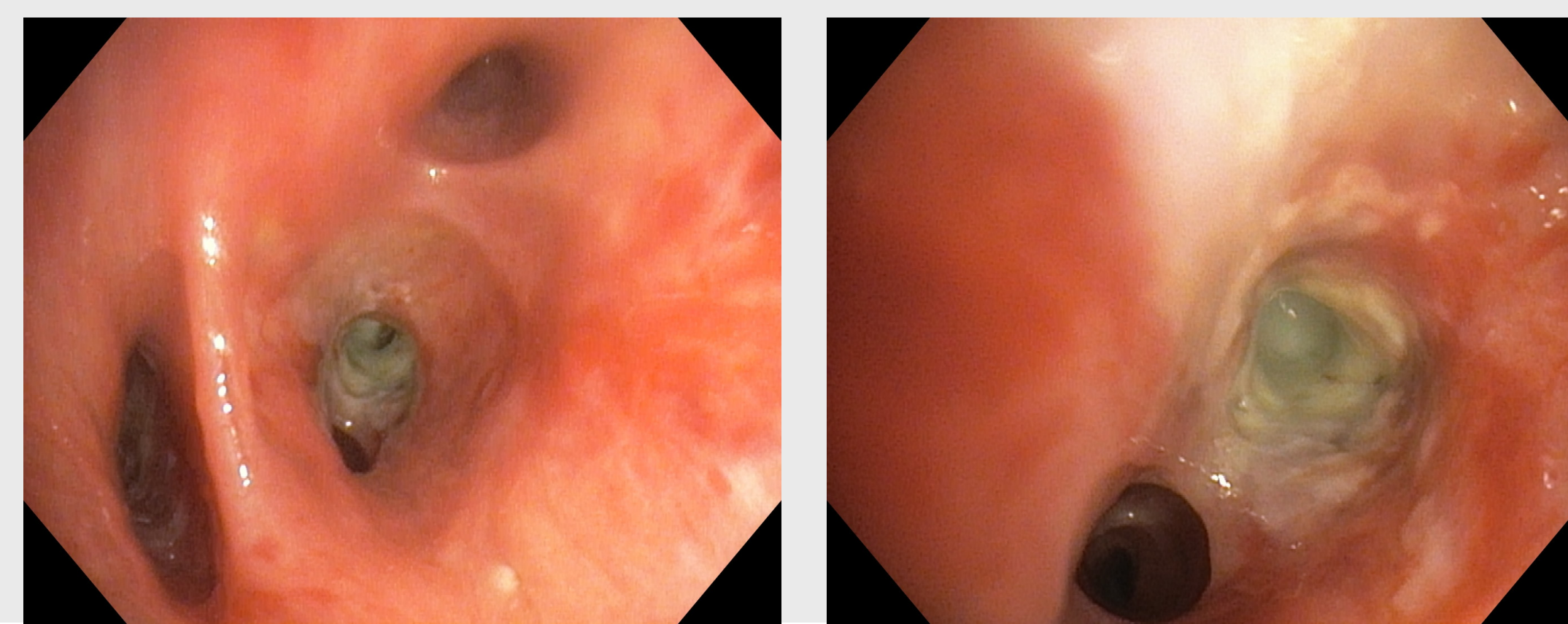
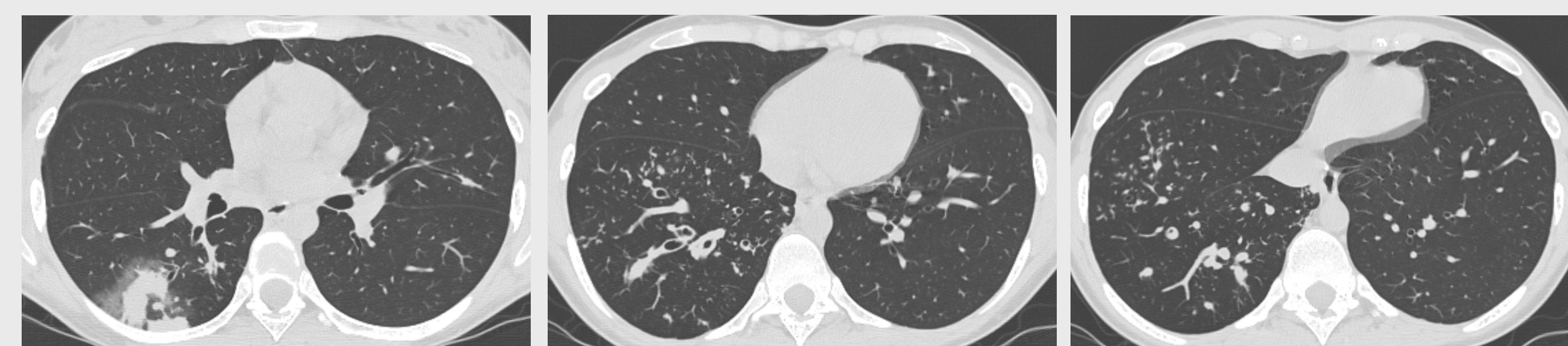
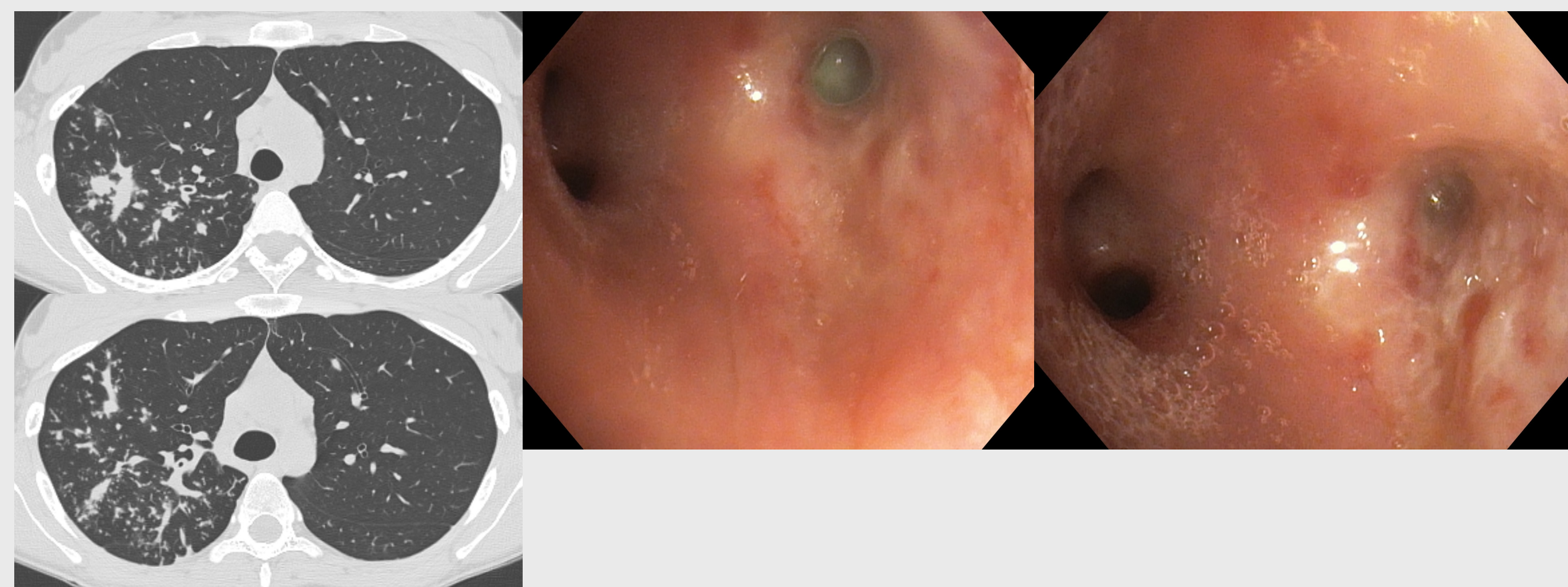
- Η ενδοβρογχική φυματίωση (Endobronchial Tuberculosis – EBTV) αποτελεί ιδιαίτερη μορφή πνευμονικής φυματίωσης με προσβολή του τραχειοβρογχικού δένδρου.
- Εκδηλώνεται συχνότερα με μη ειδικά συμπτώματα με υποξύ ή χρόνια χαρακτήρα όπως βήχα, πυρετό, θωρακαλγία, δύσπνοια ή αιμόπτυση και μπορεί να οδηγήσει σε στένωση των βρόγχων με πάχυνση των τοιχωμάτων αυτών, απόφραξη, ατελεκτασία και σπάνια συρίγγια.
- Η έγκαιρη διάγνωση με τη βρογχοσκόπηση και η άμεση θεραπεία είναι καθοριστικές για την αποφυγή μόνιμων βλαβών.

Συζήτηση – Συμπεράσματα

- Τα δύο περιστατικά ανέδειξαν ότι η EBTV μπορεί να εμφανιστεί με ποικίλες βρογχοσκοπικές εικόνες, συχνά μη ειδικές, σε ασθενείς με μη ειδική – υποξεία ή χρόνια συμπτωματολογία.
- Απαιτεί υψηλό δείκτη υποψίας. Η έγκαιρη διάγνωση και θεραπεία μπορεί να αποτρέψει από μόνιμες βλάβες και επιπλοκές.

1^ο Περιστατικό

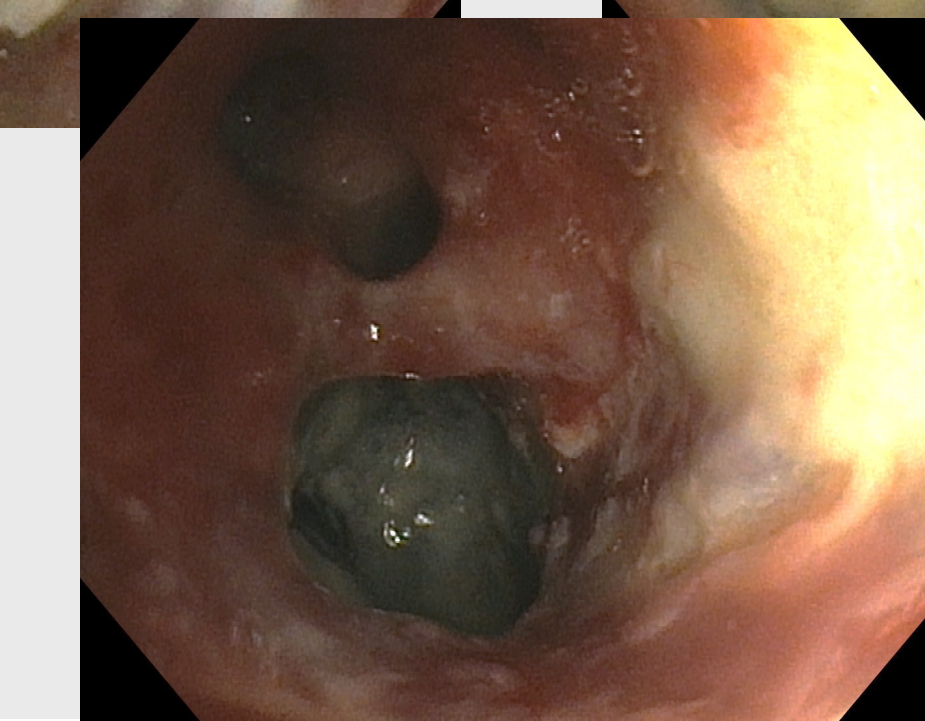
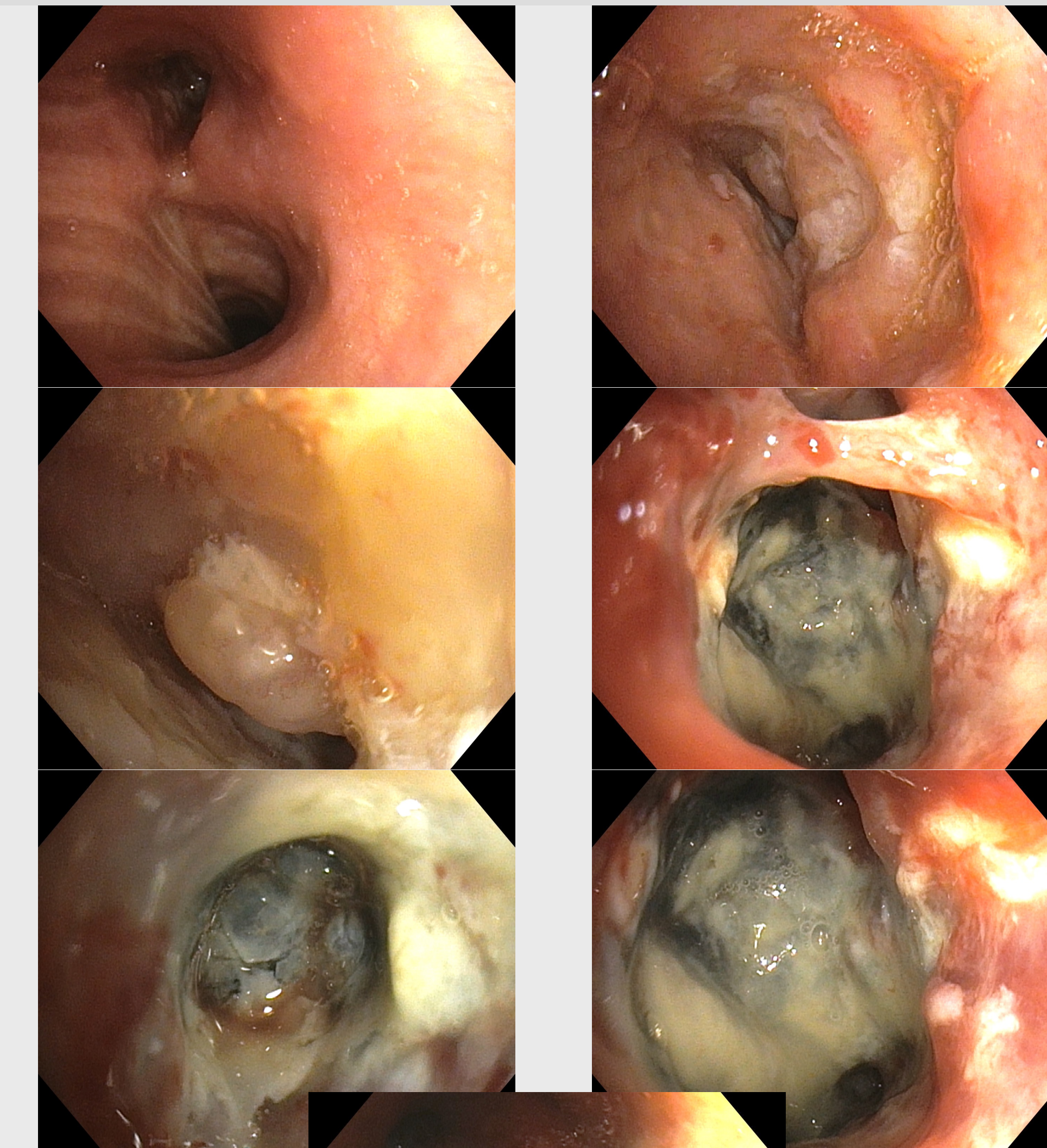
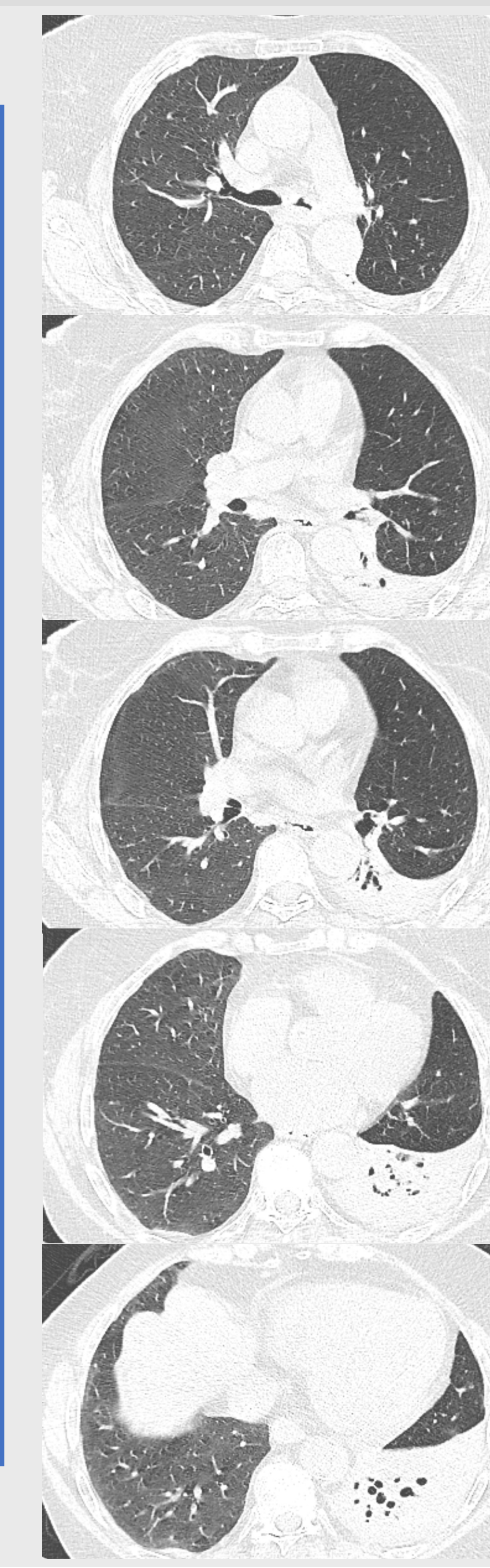
- Γυναίκα 20 ετών με δεκατική πυρετική κίνηση και παραγωγικό βήχα από 10μήνου.
- **ΥΤ θώρακος:** πυκνωτικές σκιάσεις δεξιού πνεύμονα και σκιάσεις tree-in-bud.
- **Βρογχοσκόπηση:** πυώδεις εκκρίσεις και στένωση υπομηγματικών του δεξιού άνω και κάτω λοβαίου βρόγχου από μη ειδικές βλάβες.
- **Καλλιέργεια Βρογχικών Εκκρίσεων:** M. tuberculosis complex.
- **Θεραπεία:** Έναρξη τετραπλής αντιTB αγωγής με σταδιακή Κ/Ε βελτίωση



Περιγραφή Περιστατικών

2^ο Περιστατικό

- Γυναίκα 79 ετών με αδυναμία – καταβολή, μη παραγωγικό βήχα και νυχτερινές εφιδρώσεις από 2μήνου.
- **ΥΤ θώρακος:** ατελεκτασία του αριστερού κάτω λοβού.
- **Βρογχοσκόπηση:** εκτεταμένες βλεννογόνιες διηθήσεις, εξωφυτικές αλλοιώσεις στον αριστερό στελεχιαίο και σχεδόν πλήρη απόφραξη του άνω και κάτω λοβαίου από μαυρόχρωμο υλικό και δομικές καταστροφές των βρόγχων.
- **Μικροβιολογικός έλεγχος:** Άμεση μικροσκόπηση θετική για οξεάντοχα και η
- **Μοριακή ταυτοποίηση:** M. canettii.
- **Θεραπεία:** Έναρξη τετραπλής αντιTB αγωγής με καλή Κ/Ε πορεία.



¹ Πνευμονολογική Κλινική
Τμήμα Ιατρικής
Σχολή Επιστημών Υγείας
Πανεπιστήμιο Θεσσαλίας
Λάρισα

² Πνευμονολόγος – Φυματιολόγος
Στρατιωτικός Ιατρός
Υπεύθυνος Πνευμονολογικού
Ιατρείου 404 ΓΣΝ Λάρισας