

# ΠΡΩΤΟΠΑΘΕΣ ΛΕΜΦΩΜΑ ΤΡΑΧΗΛΟΥ ΜΗΤΡΑΣ ΕΜΦΑΝΙΖΟΜΕΝΟ ΣΕ ΑΣΘΕΝΗ ΜΕ ΜΗΤΡΟΡΡΑΓΙΑ

Νικολαΐδου Χριστίνα, Γιαννά Καλλιόπη, Στεργίου Στέργιος, Πέπης Παναγιώτης, Βενιζέλος Ιωάννης  
Παθολογοανατομικό Εργαστήριο – Γ.Ν.Θ. «Ιπποκράτειο»

## ΕΙΣΑΓΩΓΗ

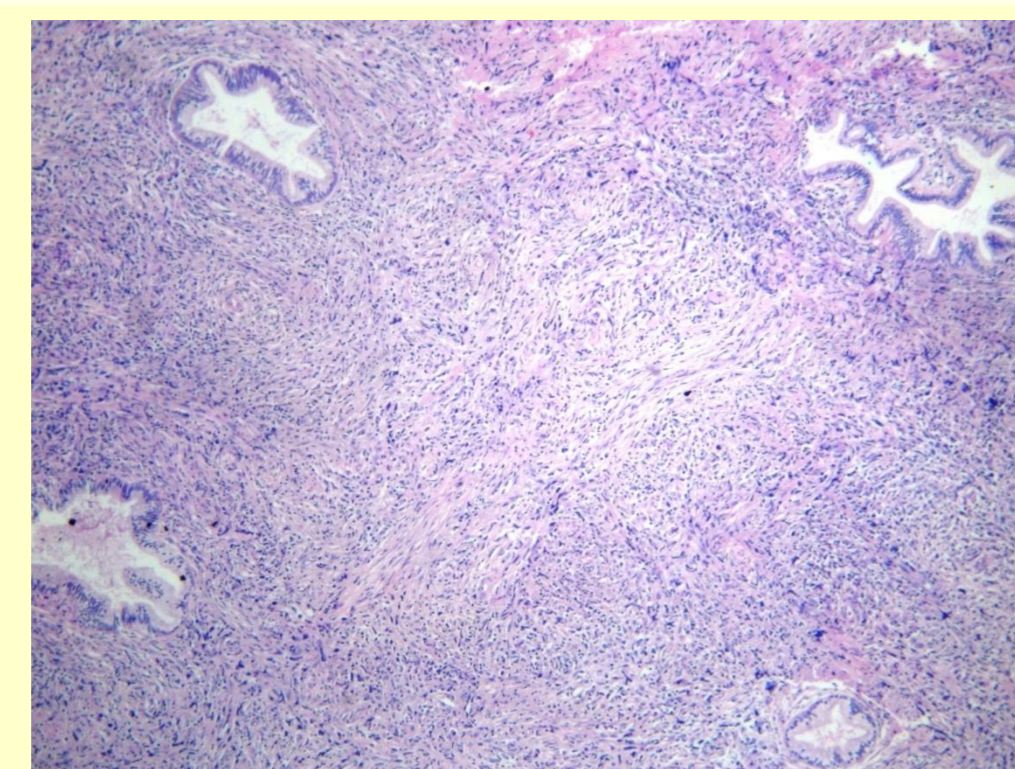
Τα πρωτοπαθή λεμφώματα του τραχήλου της μήτρας είναι εξαιρετικά σπάνια. Σε ποσοστό μικρότερο από το 0,5-1% των εξωλεμφαδενικών λεμφωμάτων αφορούν τον τράχηλο της μήτρας. Το πλέον συχνό σύμπτωμα είναι η ανώμαλη προ- ή μεταεμμηνοπαυσιακή κολπική αιμορραγία.

## ΥΛΙΚΟ ΚΑΙ ΜΕΘΟΔΟΙ

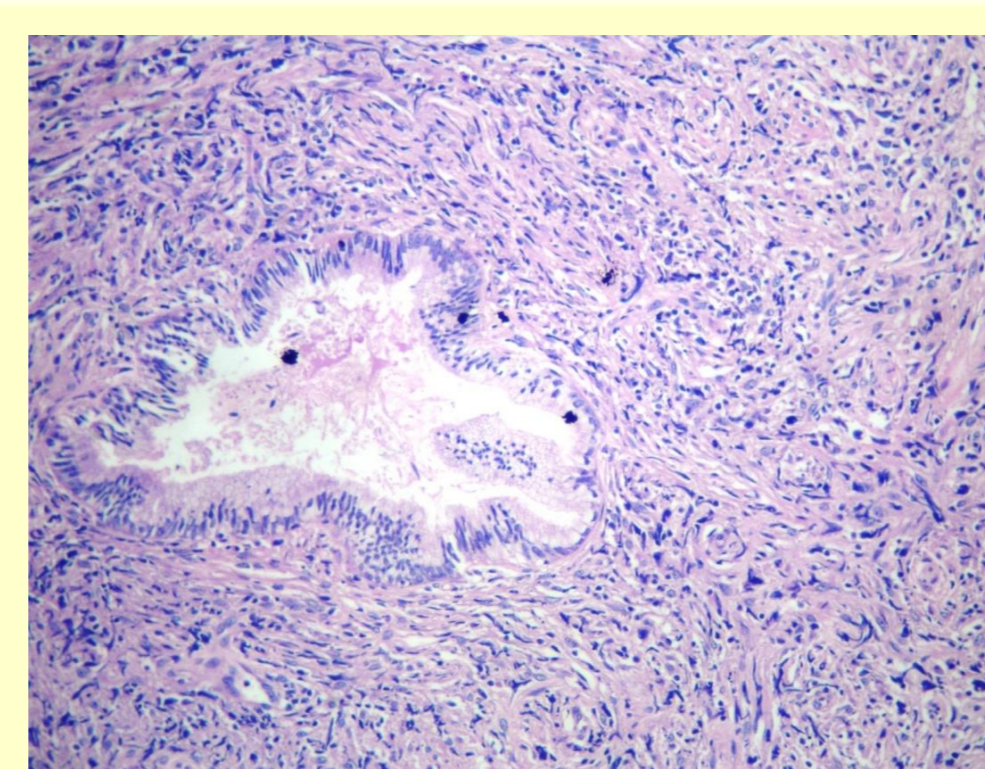
Παρουσιάζουμε την περίπτωση γυναίκας 31 ετών, η οποία προσήλθε στο νοσοκομείο μας λόγω κολπικής αιμορραγίας. Κατά την κλινική εξέταση διαπιστώθηκε μάζα στο τοίχωμα του τραχήλου της μήτρας που επεκτεινόταν προς τον κόλπο, γεγονός που επιβεβαιώθηκε και κατά τον υπερηχογραφικό έλεγχο. Από την αξονική τομογραφία άνω-κάτω κοιλίας και θώρακα δε διαπιστώθηκε διόγκωση ήπατος, σπληνός ή λεμφαδένων. Ο αιματολογικός και βιοχημικός έλεγχος ήταν φυσιολογικοί. Πραγματοποιήθηκε λήψη βιοπτικού υλικού από τη μάζα του ενδοτραχήλου.

## ΑΠΟΤΕΛΕΣΜΑΤΑ

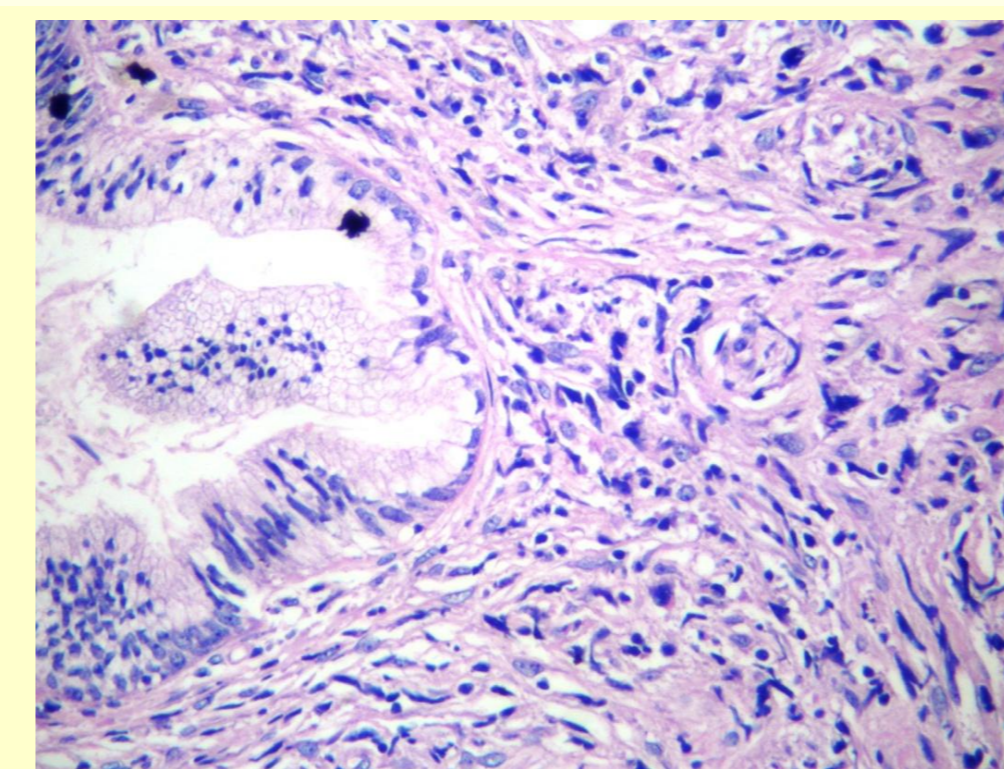
Η ιστολογική εξέταση έδειξε διάχυτη διήθηση από μεγάλα, πλειόμορφα νεοπλασματικά κύτταρα (Εικ. 1-2-3). Ανοσοϊστοχημικά τα νεοπλασματικά κύτταρα έδειξαν θετικότητα για CD20 (Εικ. 4-5), CD79a και PAX5, ενώ ήταν αρνητικά για CKAE1/AE3, CD15, CD30, S100, CD56 και CD3. Τα ανωτέρω ευρήματα ήταν συμβατά με διάχυτο μη Hodgkin λέμφωμα από μεγάλα κύτταρα B κυτταρικής αρχής. Η ασθενής ξεκίνησε χημειοθεραπευτική αγωγή με R-CHOP.



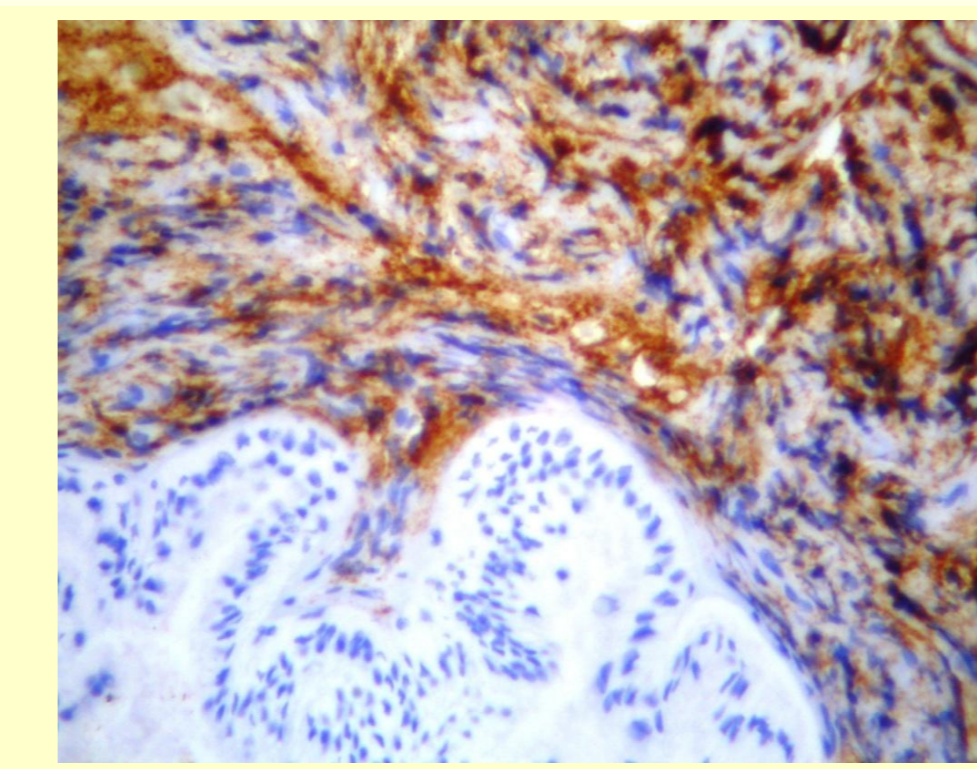
ΕΙΚΟΝΑ 1. Η/Ε X 40



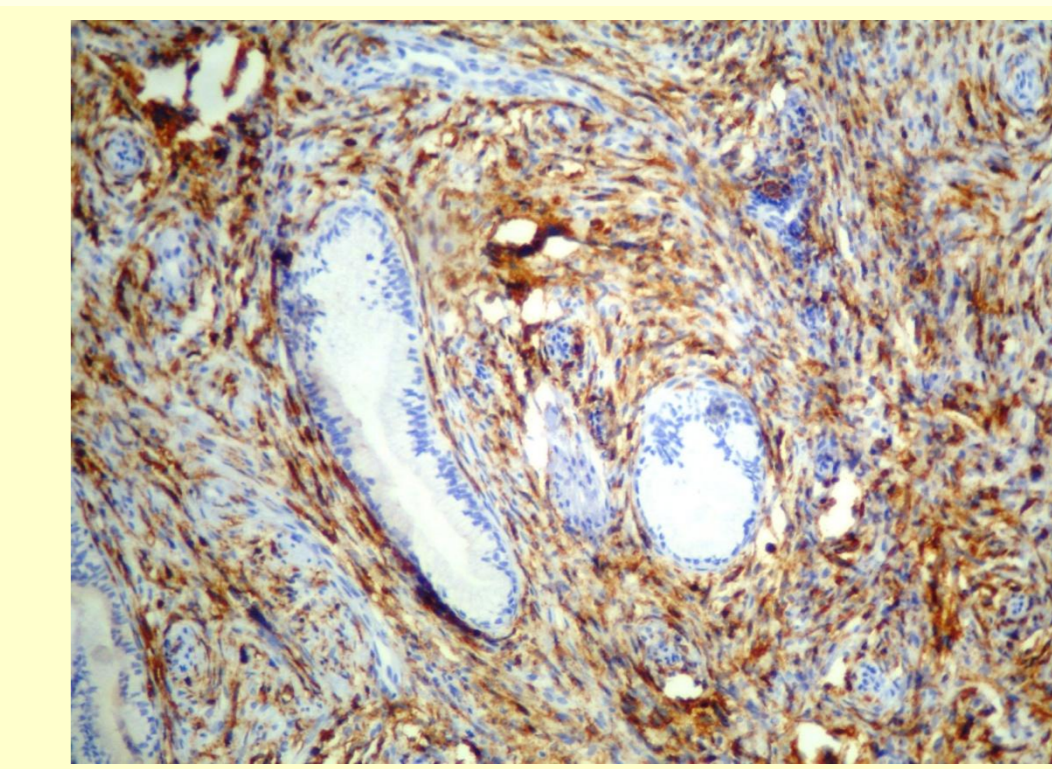
ΕΙΚΟΝΑ 2. Η/Ε X 100



ΕΙΚΟΝΑ 3. Η/Ε X 200



ΕΙΚΟΝΑ 4. CD20 X 100



ΕΙΚΟΝΑ 5. CD20 X 200

## ΣΥΜΠΕΡΑΣΜΑΤΑ

Το πρωτοπαθές μη Hodgkin λέμφωμα του τραχήλου της μήτρας είναι εξαιρετικά σπάνιο. Η διάγνωσή του είναι εξαιρετικής σημασίας τόσο διότι τα συνήθη προληπτικά τεστ, όπως το τεστ Παπανικολάου, ενδέχεται να είναι αρνητικά για κακοήθεια όσο και διότι η πρόγνωση και η θεραπεία του πρωτοπαθούς λεμφώματος του τραχήλου της μήτρας είναι εντελώς διαφορετικές από εκείνες του καρκινώματος.

## CONTACT

Καλλιόπη Γιαννά  
Γ.Ν.Θ. «Ιπποκράτειο»  
Email: kallygianna@gmail.com

## ΒΙΒΛΙΟΓΡΑΦΙΑ

- 1) A case of primary cervical lymphoma in a patient with abnormal uterine bleeding. *Gynecol Oncol Rep.* 2018 Nov 2;26:105-107. doi: 10.1016/j.gore.2018.10.014
- 2) Primary cervical lymphoma: report of two cases and review of the literature. *Gynecol Oncol.* 2005 Sep;98(3):484-9
- 3) Clinicopathologic features of six cases of primary cervical lymphoma. *Am J Obstet Gynecol.* 2005 Sep;193(3 Pt 1):866-72
- 4) Primary cervical lymphoma: a rare presentation to a genitourinary medicine clinic. *Int J STD AIDS.* 2013 Jul;24(7):587-9. doi: 10.1177/0956462413476268