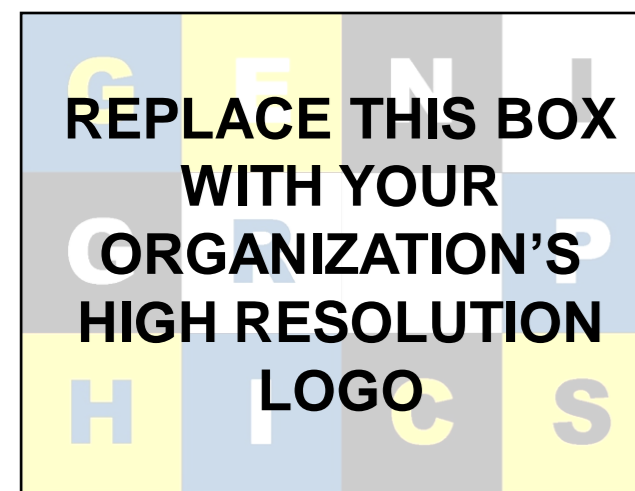



ΛΕΜΦΩΜΑ HODGKIN ΠΡΩΤΟΔΙΑΓΝΩΣΘΕΝ ΑΠΟ ΟΣΤΕΟΜΥΕΛΙΚΗ ΒΙΟΨΙΑ

Νικολαΐδου Χριστίνα, Γιαννά Καλλιόπη, Στεργίου Στέργιος, Πέπης Παναγιώτης, Βενιζέλος Ιωάννης
Παθολογοανατομικό Εργαστήριο – Γ.Ν.Θ. «Ιπποκράτειο»

ΕΙΣΑΓΩΓΗ

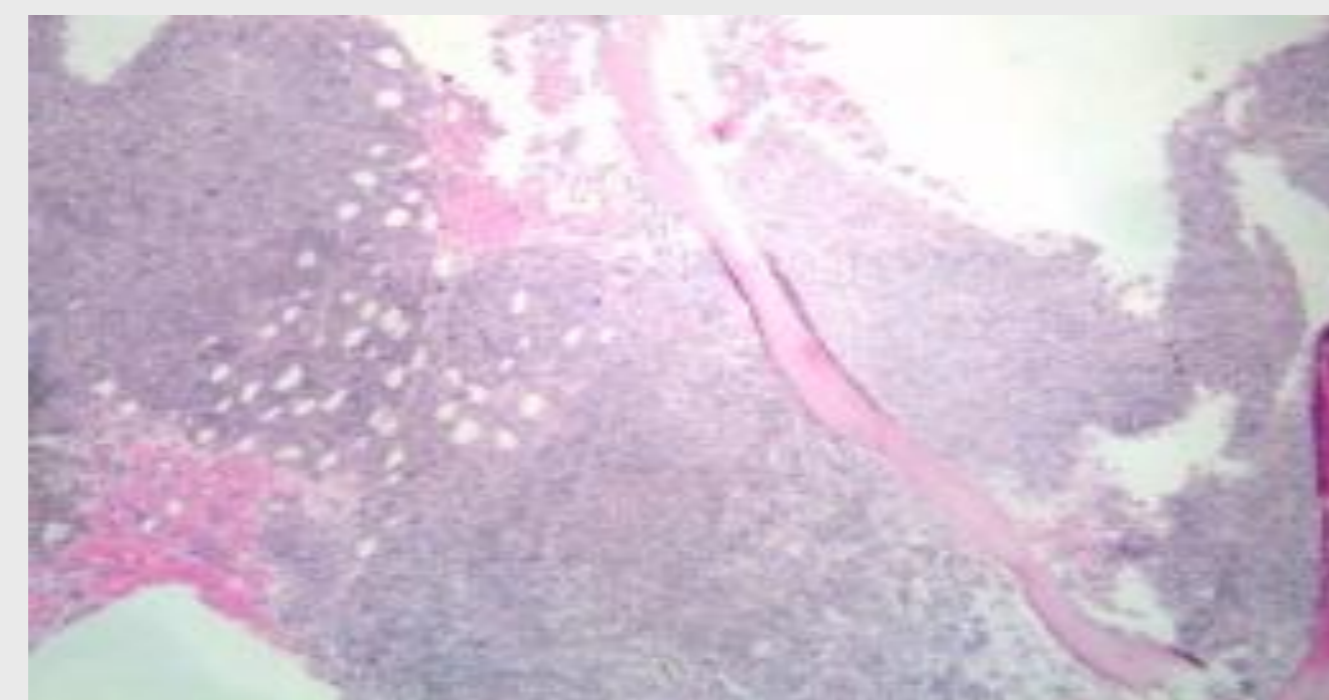
Ο μυελός των οστών σπάνια μπορεί να αποτελέσει την αρχική εστία εμφάνισης λεμφώματος Hodgkin (HL). Απαιτείται καλή συνεργασία Παθολογοανατόμου με Αιματολόγο, ώστε να επιλεγούν οι κατάλληλες εξετάσεις, οι οποίες θα οδηγήσουν στη διάγνωση του HL..

ΥΛΙΚΟ ΚΑΙ ΜΕΘΟΔΟΙ

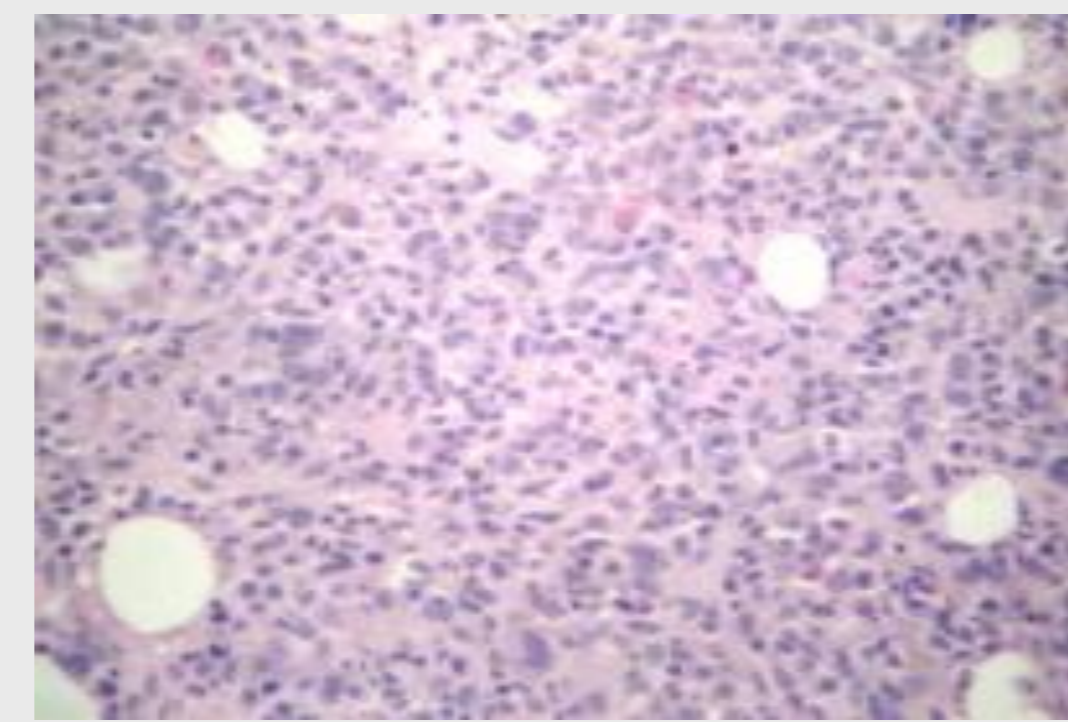
Άνδρας 56 ετών, χωρίς προηγούμενο ατομικό ιατρικό ιστορικό, προσήλθε στο νοσοκομείο λόγω κόπωσης, απώλειας βάρους και πυρετού. Από την κλινική εξέταση δεν παρατηρήθηκαν ηπατομεγαλία, σπληνομεγαλία ή διόγκωση λεμφαδένων. Η γενική αίματος έδειξε πανκυτταροπενία. Ακολούθησε οστεομυελική βιοψία.

ΑΠΟΤΕΛΕΣΜΑΤΑ

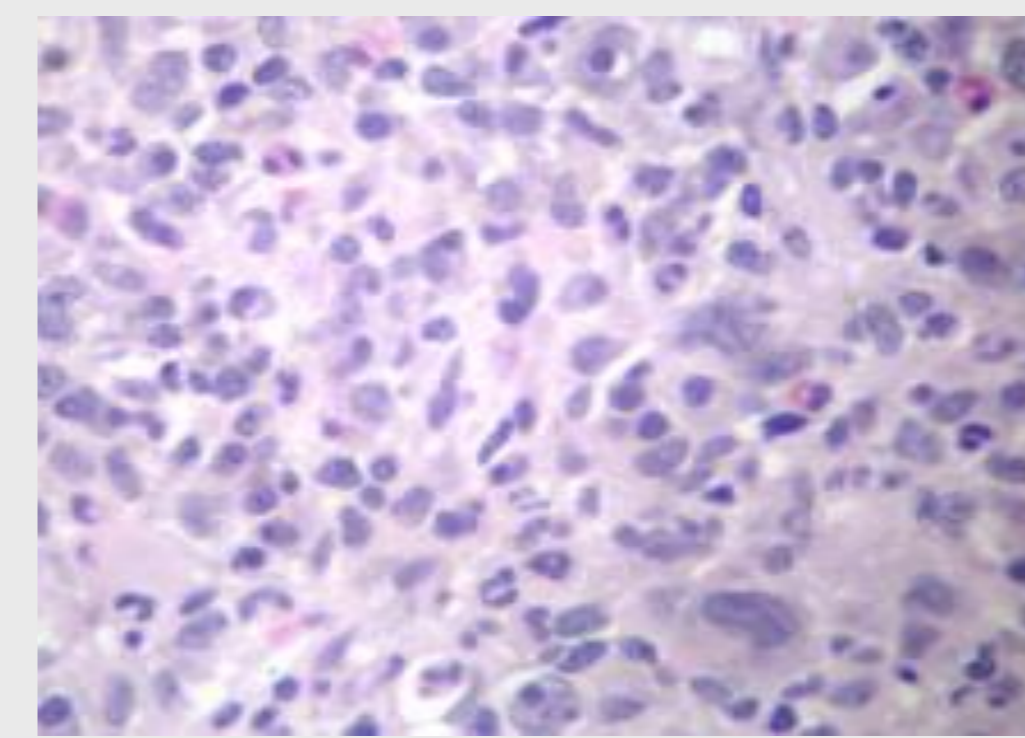
Η ιστολογική εξέταση έδειξε διήθηση του μυελού των οστών (Εικ. 1) από διογκωμένα μονοπύρρηνα ή διπύρρηνα κύτταρα, με προέχον πυρήνιο και άφθονο ελαφρά ηωσινόφιλο κυτταρόπλασμα (Εικ.2-4). Ο ανοσοϊστοχημικός έλεγχος έδειξε θετικότητα για CD30 (Εικ.5), CD15 και MUM1, ενώ ήταν αρνητικός για CKAE1/AE3, CD20, CD3 και S-100. Τα ευρήματα ήταν συμβατά με κλασικό λέμφωμα Hodgkin. Ο ασθενής απεβίωσε ένα μήνα μετά τη διάγνωση, λόγω λοίμωξης του αναπνευστικού.



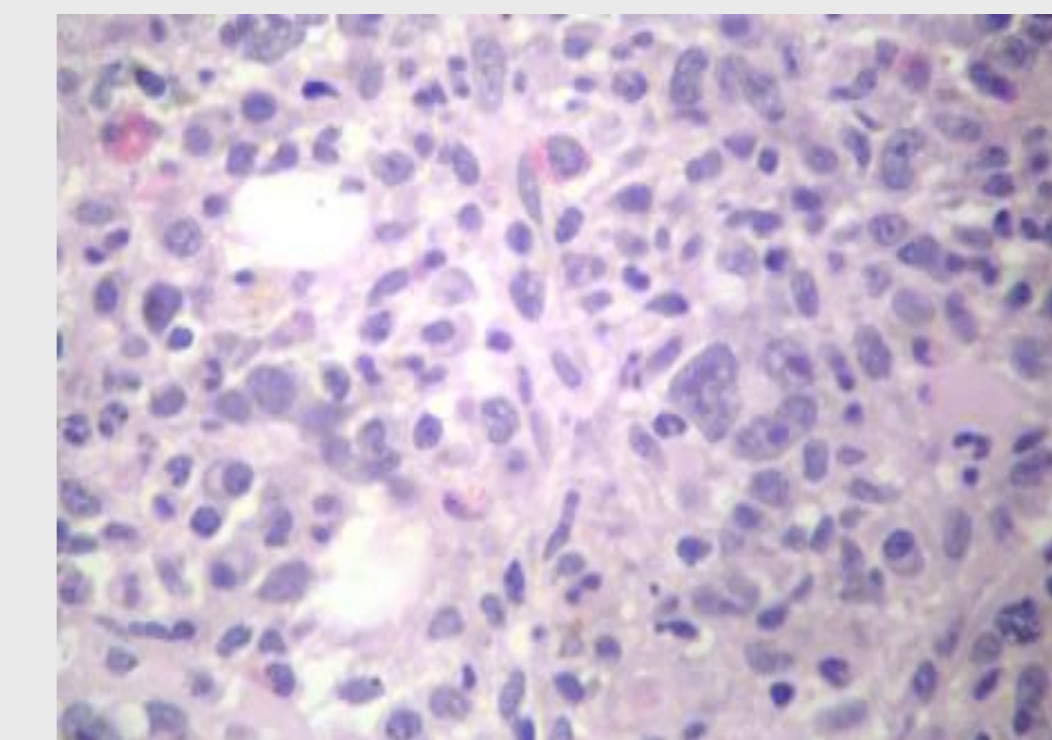
ΕΙΚΟΝΑ 1. H/E X 40



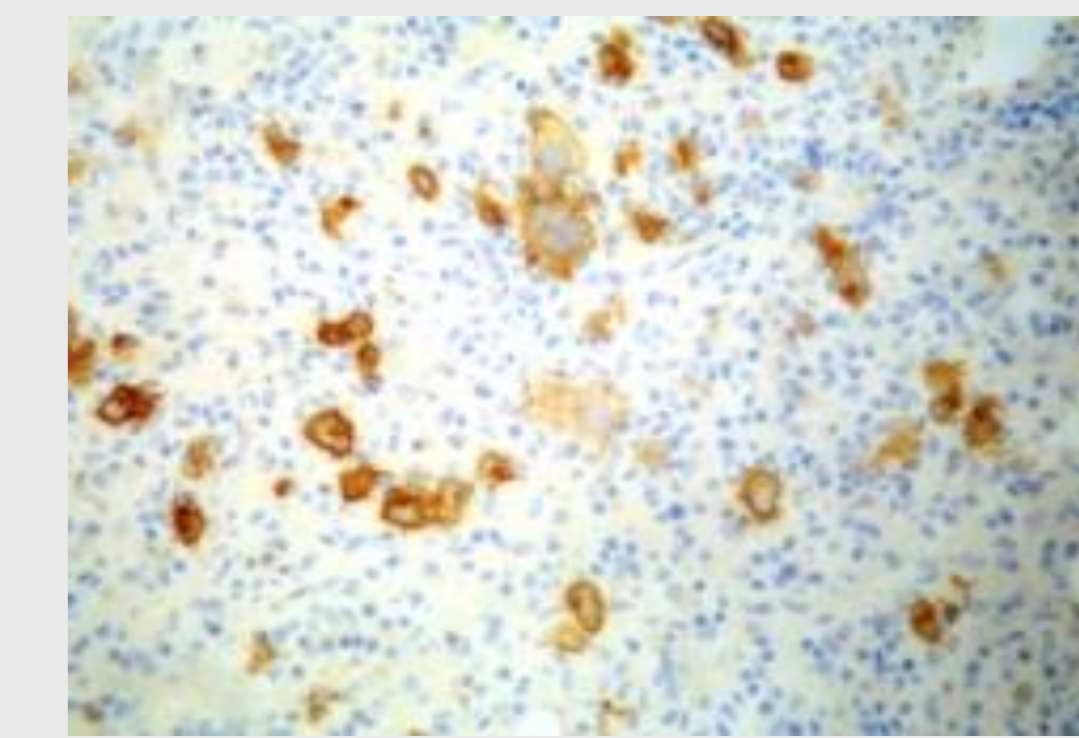
ΕΙΚΟΝΑ 2. H/E X200



ΕΙΚΟΝΑ 3. H/E X400



ΕΙΚΟΝΑ 4. H/E X400.



ΕΙΚΟΝΑ 5. CD30 X200.

ΣΥΜΠΕΡΑΣΜΑΤΑ

Η εξωλεμφαδενική εμφάνιση HL είναι εξαιρετικά ασυνήθης. Έχουν περιγραφεί περιπτώσεις με ειδικά B συμπτώματα ως αρχική εκδήλωση HL ιδίως σε σπάνιες εξωλεμφαδενικές εντοπίσεις όπως είναι ο μυελός των οστών. Στις περιπτώσεις αυτές η διάγνωση θα τεθεί από βιοψία μυελού των οστών. Απαιτούνται ευρέως φάσματος ανοσοϊστοχημικές χρώσεις προκειμένου να τεθεί η σωστή διάγνωση και να ακολουθήσει η ενδεδειγμένη θεραπευτική αντιμετώπιση.

ΒΙΒΛΙΟΓΡΑΦΙΑ

- 1) Successful treatment of primary bone marrow Hodgkin lymphoma with brentuximab vedotin: a case report and review of the literature. J Med Case Rep. 2018 May 30;12(1):151. doi: 10.1186/s13256-018-1693-0
- 2) Hodgkin Lymphoma in an Adolescent With Isolated Bone Marrow and Bone Involvement: A Case Report and a Review of the Literature. J Pediatr Hematol Oncol. 2019 Aug 14. doi: 10.1097/MPH.0000000000001580
- 3) Primary bone marrow lymphoma: A hematological emergency in adults with fever of unknown origin. Cancer Med. 2018 Aug;7(8):3713-3721. doi: 10.1002/cam4.1669
- 4) Primary bone marrow lymphoma is a rare neoplasm with poor outcome: case series from single tertiary care centre and review of literature. Hematol Oncol. 2016 Mar;34(1):42-8. doi: 10.1002/hon.2178

CONTACT

Καλλιόπη Γιαννά
Γ.Ν.Θ. Ιπποκράτειο
Email: kallygianna@gmail.com