



ΛΕΜΦΑΔΕΝΟΠΑΘΕΙΑ ΣΧΕΤΙΖΟΜΕΝΗ ΜΕ ΛΗΨΗ ΑΝΑΣΤΟΛΕΑ ΤΥΡΟΣΙΝΟΚΙΝΑΣΗΣ: ΠΑΡΟΥΣΙΑΣΗ ΠΕΡΙΠΤΩΣΗΣ

Γ. Πανσεληνάς, Γ. Καϊάφα, Δ. Πιλάλας, Δ. Παραμυθιώτης, Τ. Κολέτσα
ΕΡΓΑΣΤΗΡΙΟ ΓΕΝΙΚΗΣ ΠΑΘΟΛΟΓΙΑΣ ΚΑΙ ΠΑΘΟΛΟΓΙΚΗΣ ΑΝΑΤΟΜΙΚΗΣ, ΤΜΗΜΑ ΙΑΤΡΙΚΗΣ, Α.Π.Θ.

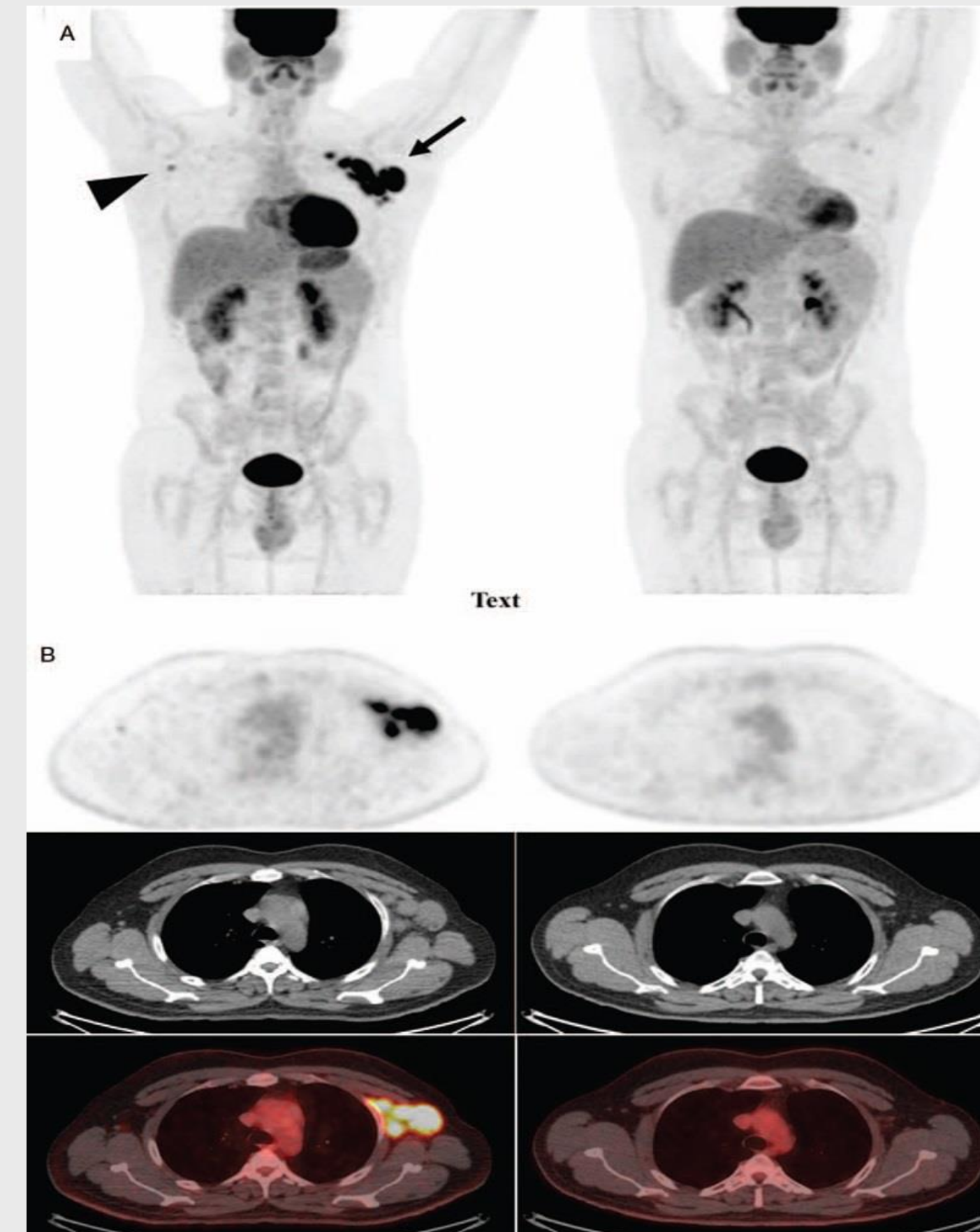
Εισαγωγή

Οι αναστολείς της τυροσινικής κινάσης (TKIs) αποτελούν τα τελευταία χρόνια τη θεραπεία επιλογής για τη χρόνια μυελογενή λευχαιμία (ΧΜΛ). Σε σπάνιες περιπτώσεις, μπορεί να παρατηρηθεί γενικευμένη λεμφαδενοπάθεια σχετιζόμενη με TKIs, που κλινικά και απεικονιστικά μιμείται αιματολογική νόσο

Υλικό και μέθοδοι

Ασθενής με ιστορικό ΧΜΛ υπό θεραπεία με Dasatinib προσήλθε λόγω διόγκωσης στην αριστερή μασχалиαία χώρα. Στην κλινική εξέταση διαπιστώθηκαν διογκωμένοι μασχалиαίοι και υποκλείδιοι λεμφαδένες. Διενεργήθηκε ποζιτρονική αξονική τομογραφία με ευρήματα ύποπτα υψηλού βαθμού κακοηθείας λεμφώματος.

PET-CT



Αποτελέσματα

Τομές αιματοξυλίνης-ηωσίνης έδειξαν διατήρηση της αρχιτεκτονικής των λεμφαδένων και λεμφοζιδιακή υπερπλασία. Παρατηρήθηκε επίσης μικρός αριθμός προοδευτικά τροποποιούμενων βλαστικών κέντρων και διεύρυνση της T-ζώνης, λόγω παρουσίας μικτού διηθήματος, αποτελούμενου από ηωσινόφιλα, πλασματοκύτταρα και ενεργοποιημένα λεμφοκύτταρα με χαρακτηρισες ανοσοβλαστών.

Αποτελέσματα

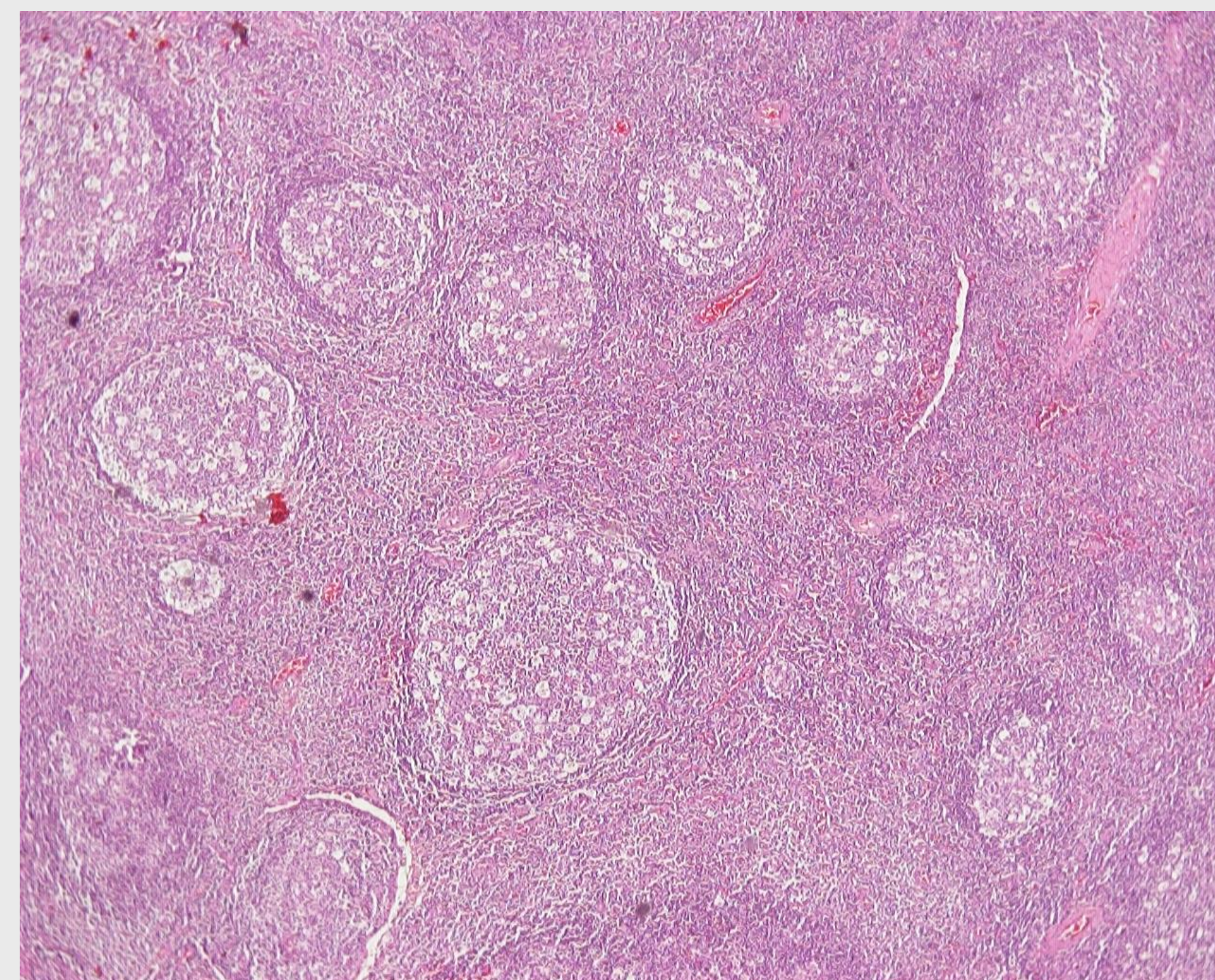
Ανοσοϊστοχημικά, μικρός αριθμός αυτών εμφάνισε θετικότητα στο αντιγόνο για CD30, ενώ η χρώση για CD15 ήταν αρνητική, όπως και ο in situ υβριδισμός για EBER. Τέθηκε η διάγνωση της αντιδραστικής λεμφαδενοπάθειας με λεμφοζιδιακή και μεσολεμφοζιδιακή υπερπλασία, η οποία μπορεί να παρατηρηθεί και σε φαρμακοεπαγώμενη υπερευαισθησία. Διακόπηκε η θεραπεία με TKI και παρατηρήθηκε πλήρη ύφεση της λεμφαδενοπάθειας μετά από δύο μήνες

Σκοπός της μελέτης

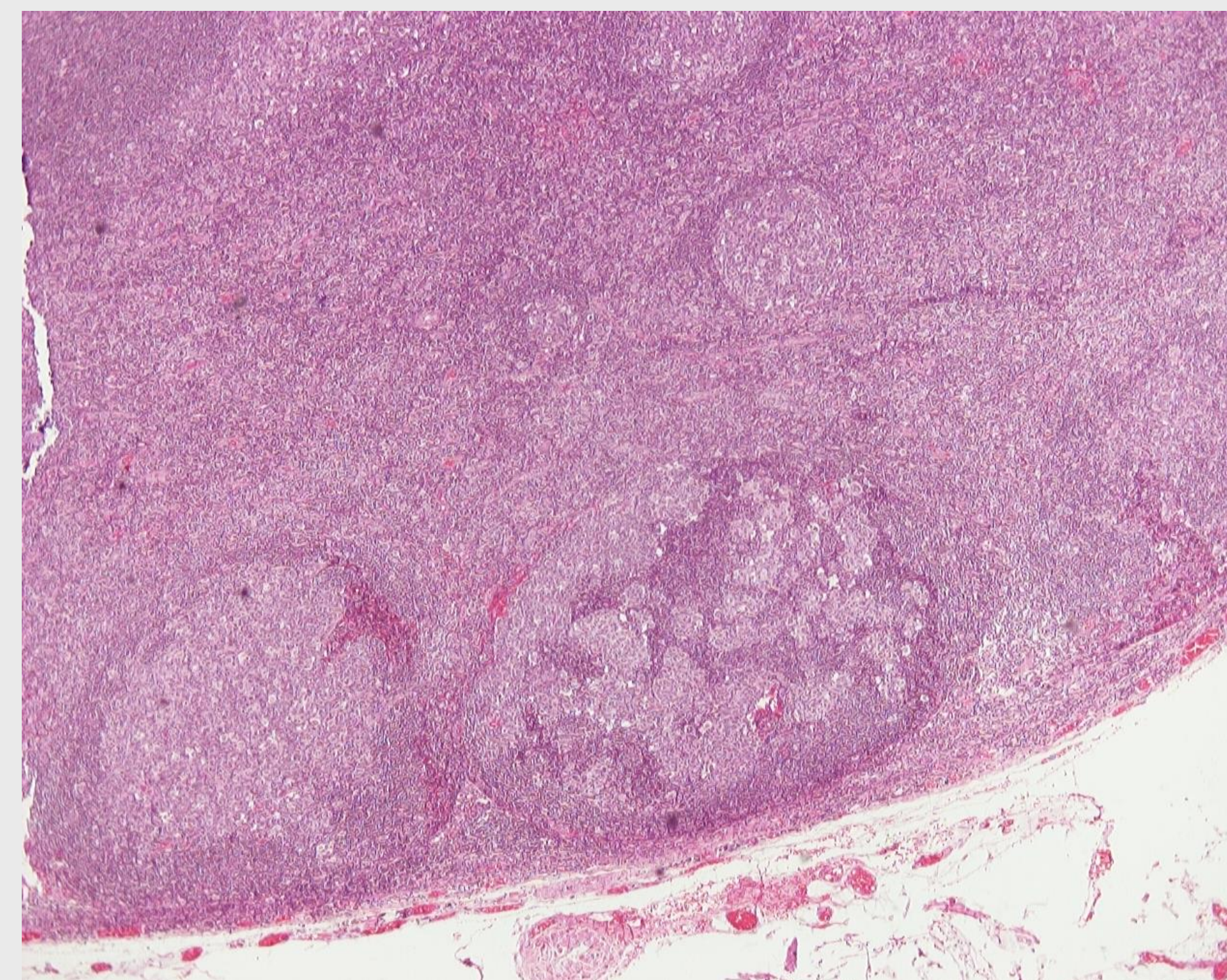
Η ανάδειξη των ιστολογικών χαρακτηριστικών της οφειλόμενης σε λήψη TKIs λεμφαδενοπάθειας και των διαφοροδιαγνωστικών προβληματισμών που εγείρει.

Επικοινωνία

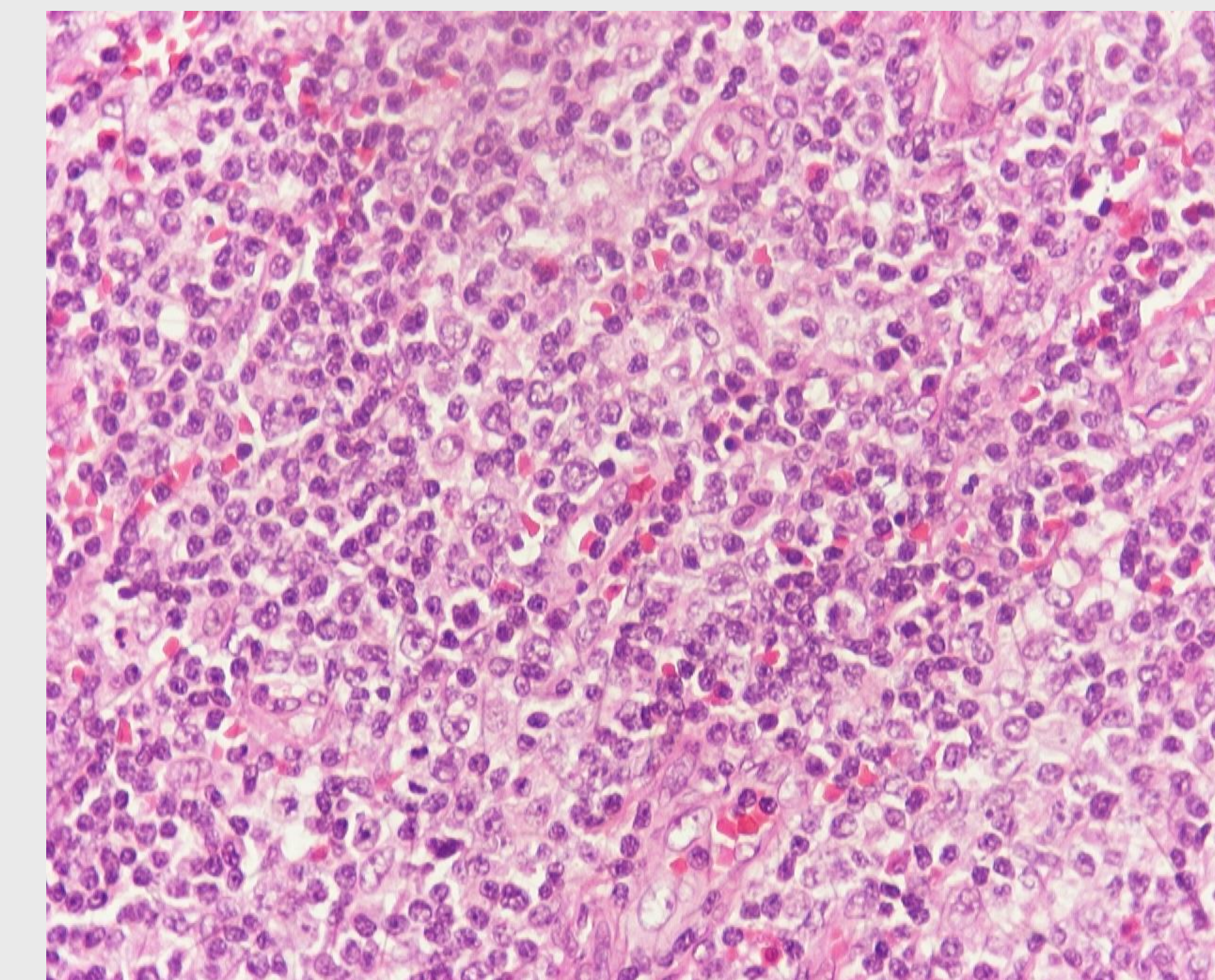
Γρηγόριος Πανσεληνάς
Επιμελητής Β'
Αντικαρκινικό Νοσοκομείο Θεσσαλονίκης
"Θεαγένειο»
Email: pansellinasgrigoris@gmail.com



Λεμφοζιδιακή υπερπλασία



Προοδευτικά τροποποιούμενα βλαστικά κέντρα



Ηωσινοφιλία και ανοσοβλάστες

Συμπεράσματα

Ο παθολογοανατόμος θα πρέπει να γνωρίζει ότι ασθενείς με ΧΜΛ υπό αγωγή με TKIs μπορεί να εμφανίσουν φαρμακοεπαγώμενη, αντιδραστική λεμφαδενοπάθεια που μιμείται λέμφωμα. Τα κύρια ιστολογικά χαρακτηριστικά είναι η λεμφοζιδιακή υπερπλασία, η μεσολεμφοζιδιακή διεύρυνση με παρουσία ανοσοβλαστών και τα προοδευτικά τροποποιούμενα βλαστικά κέντρα.

Βιβλιογραφικές αναφορές

- Ozawa MG, Ewalt MD, Gratzinger D. Dasatinib-related follicular hyperplasia. *Am J Surg Pathol* 2015;39:1363-9.
- Iurlo A, Bucelli C, Cattaneo D, et al. Reactive follicular hyperplasia on dasatinib treatment for chronic myeloid leukemia. *Ann Hematol* 2017;96:1953-4