ΓΕΝΙΚΟ ΝΟΣΟΚΟΜΕΙΟ ΘΕΣΣΑΛΟΝΙΚΗΣ
"Γ. ΠΑΠΑΝΙΚΟΛΑΟΥ"

# ΜΥΞΟΦΛΕΓΜΟΝΩΔΕΣ ΙΝΟΒΛΑΣΤΙΚΟ ΣΑΡΚΩΜΑ ΑΚΡΑΣ ΧΕΙΡΟΣ: ΣΠΑΝΙΟ ΠΕΡΙΣΤΑΤΙΚΟ

Σ. Παπαδοπούλου, Ν. Παστέλλη, Ι. Δημητριάδης, Σ. Παπαεμμανουήλ
Γ. Ν. Θ. Γεωργιος Παπανικολάου

Εισαγωγή: Το μυξοφλεγμονώδες ινοβλαστικό σάρκωμα αποτελεί ένα σπάνιο ινοβλαστικό νεόπλασμα. Εμφανίζει την ίδια κατανομή σε άρρενες και θήλεις ασθενείς και αφορά κυρίως την μέση ηλικία, με το 80% των περιπτώσεων να εμφανίζεται στην άκρα χείρα. Σκοπός: Η παρουσίαση σπάνιου περιστατικού μυξοφλεγμονώδους ινοβλαστικού σαρκώματος. Υλικό και μέθοδοι: Άρρεν ασθενής 48 ετών παρουσίασε στην περιοχή του καρπού, ένα αργά αναπτυσσόμενο υποδόριο μόρφωμα, διαστάσεων 9,5x4.4x2,2εκ. Πραγματοποιήθηκε χειρουργική αφαίρεση. Παραλάβαμε τρία τμήματα μορφώματος διαστάσεων 1,5-6,5εκ. εν μέρει κυστικό, με μυξωματώδες περιεχόμενο και εν μέρει συμπαγές, με ινοελαστική σύσταση. Αποτελέσματα: Η ιστολογική εξέταση έδειξε τμήματα νεοπλάσματος μεσεγχυματογενούς προέλευσης. Το νεόπλασμα ήταν κυρίως πολυοζώδες κυστικό. Οι όζοι περιβάλλονταν από μέτριας κυτταροβρίθειας στρώμα, κατά θέσεις υαλοειδοποιημένο, με άφθονα φλεγμονώδη κύτταρα (λεμφοκύτταρα, πλασματοκύτταρα, ηωσινόφιλα πολυμορφοπύρηνα λευκοκύτταρα). Στο υπόστρωμα αναγνωρίζονταν αρκετά ευμεγέθη άτυπα κύτταρα ή με μορφολογία που υπενθυμίζει κύτταρα τύπου Reed-Stenberg ή λιποβλάστες. Μιτώσεις ή νεκρώσεις δεν αναγνωρίστηκαν. Παρατηρήθηκε έντονο αγγειακό δίκτυο και εστιακές εναποθέσεις αιμοσιδηρίνης. Εντός της μυξοειδούς ουσίας, διακρίνονταν "επιπλέοντα" μικρού ή μετρίου μεγέθους κύτταρα, μεμονωμένα ή με τάση συνάθροισης τα οποία εμφάνιζαν πυρηνική ατυπία. Κατά τον ανοσοϊστοχημικό έλεγχο, διαπιστώθηκε θετικότητα στη βιμεντίνη και ασθενώς στο EMA. Τα ανωτέρω ευρήματα ήταν συμβατά με μυξοφλεγμονώδη ινοβλαστικό σάρκωμα. Συμπεράσματα: Το μυξοφλεγμονώδες ινοβλαστικό σάρκωμα δεν είναι σαφώς κακόηθες αλλά ανήκει στα μεσεγχυματογενή νεοπλάσματα με ακαθόριστο ή οριακό κακόηθες δυναμικό, τοπικά επιθετικό, με πιθανές τοπικές υποτροπές και σπάνιες μεταστάσεις. Η διαφορική του διάγνωση είναι ευρύτατη (μυξοινοσάρκωμα, Hodgkin λέμφωμα, πλειόμορφο λιποσάρκωμα, τενοντοθυλακίτιδα), καθιστώντας τη γνώση των ιδιαίτερων χαρακτήρων του εξέχουσας σημασίας για την αποφυγή διαγνωστικών «παγίδων».

<your name> ΠΑΠΑΔΟΠΟΥΛΟΥ ΣΤΑΥΡΟΥΛΑ
<organization name>Γ.Ν.Θ. «ΓΕΩΡΓΙΟΣ ΠΑΠΑΝΙΚΟΛΑΟΥ»
Email: staupapadop@yahoo.gr
Phone: 6981266268
Website:

Poster Template Designed by Genigraphics ©2012
1.800.790.4001 www.genigraphics.com

## ΕΙΣΑΓΩΓΗ

Το μυξοφλεγμονώδες ινοβλαστικό σάρκωμα αποτελεί ένα σπάνιο ινοβλαστικό νεόπλασμα. Εμφανίζει την ίδια κατανομή σε άρρενες και θήλεις ασθενείς και αφορά κυρίως την μέση ηλικία, με το 80% των περιπτώσεων να εμφανίζεται στην άκρα χείρα

## ΣΚΟΠΟΣ

Σκοπός: Η παρουσίαση σπάνιου περιστατικού μυξοφλεγμονώδους ινοβλαστικού σαρκώματος.

## ΥΛΙΚΟ ΚΑΙ ΜΕΘΟΔΟΙ

Άρρεν ασθενής 48 ετών παρουσίασε στην περιοχή του καρπού, ένα αργά αναπτυσσόμενο υποδόριο μόρφωμα, διαστάσεων 9,5x4.4x2,2εκ. Πραγματοποιήθηκε χειρουργική αφαίρεση. Παραλάβαμε τρία τμήματα μορφώματος διαστάσεων 1,5-6,5εκ. εν μέρει κυστικό, με μυξωματώδες περιεχόμενο και εν μέρει συμπαγές, με ινοελαστική σύσταση.

## ΑΠΟΤΕΛΕΣΜΑΤΑ

Η ιστολογική εξέταση έδειξε τμήματα νεοπλάσματος μεσεγχυματογενούς προέλευσης. Το νεόπλασμα ήταν κυρίως πολυοζώδες κυστικό. Οι όζοι περιβάλλονταν από μέτριας κυτταροβρίθειας στρώμα, κατά θέσεις υαλοειδοποιημένο, με άφθονα φλεγμονώδη κύτταρα (λεμφοκύτταρα, πλασματοκύτταρα, ηωσινόφιλα πολυμορφοπύρηνα λευκοκύτταρα). Στο υπόστρωμα αναγνωρίζονταν αρκετά ευμεγέθη άτυπα κύτταρα ή με μορφολογία που υπενθυμίζει κύτταρα τύπου Reed-Stenberg ή λιποβλάστες. Μιτώσεις ή νεκρώσεις δεν αναγνωρίστηκαν. Παρατηρήθηκε έντονο αγγειακό δίκτυο και εστιακές εναποθέσεις αιμοσιδηρίνης. Εντός της μυξοειδούς ουσίας, διακρίνονταν "επιπλέοντα" μικρού ή μετρίου μεγέθους κύτταρα, μεμονωμένα ή με τάση συνάθροισης τα οποία εμφάνιζαν πυρηνική ατυπία. Κατά τον ανοσοϊστοχημικό έλεγχο, διαπιστώθηκε θετικότητα στη βιμεντίνη και ασθενώς στο EMA. Τα ανωτέρω ευρήματα ήταν συμβατά με μυξοφλεγμονώδη ινοβλαστικό σάρκωμα.

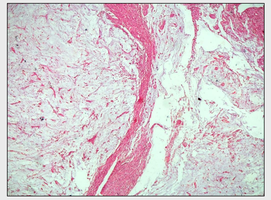

ΕΙΚ.1 H/E

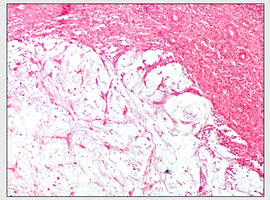

ΕΙΚ.2 H/E.

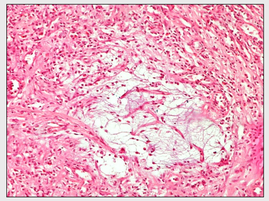

ΕΙΚ.3 H/E.

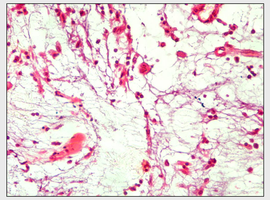

ΕΙΚ.4 H/El.

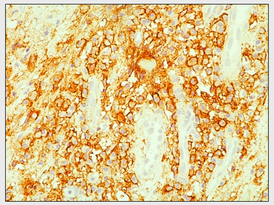

EMA

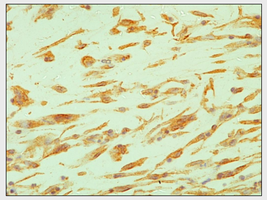

Vimentin

## ΣΥΜΠΕΡΑΣΜΑΤΑ

Το μυξοφλεγμονώδες ινοβλαστικό σάρκωμα δεν είναι σαφώς κακόηθες αλλά ανήκει στα μεσεγχυματογενή νεοπλάσματα με ακαθόριστο ή οριακό κακόηθες δυναμικό, τοπικά επιθετικό, με πιθανές τοπικές υποτροπές και σπάνιες μεταστάσεις. Η διαφορική του διάγνωση είναι ευρύτατη (μυξοινοσάρκωμα, Hodgkin λέμφωμα, πλειόμορφο λιποσάρκωμα, τενοντοθυλακίτιδα), καθιστώντας τη γνώση των ιδιαίτερων χαρακτήρων του εξέχουσας σημασίας για την αποφυγή διαγνωστικών «παγίδων».

## REFERENCES

1. Gaetke-udager, K. , Yablon C. M., Lucas D. R., and Morag Y.. 2016. Myxoinflammatory fibroblastic sarcoma: spectrum of disease and imaging presentation. Skeletal Radiol. 45:347–356.
2. Willems, S. M. , Schrage Y. M., Baelde J. J., Briaire-de Bruijn I., Mohseny A., Sciot R., et al. 2008. Myxoid tumours of soft tissue: the so-called myxoid extracellular matrix is heterogeneous in composition. Histopathology 52:465–474.
3. Meis-Kindblom J, Kindblom L. Acral myxoinflammatory fibroblastic sarcoma: A low-grade tumor of the hands and feet. Am J Surg Pathol. 1998;22:911–24
4. Nishio, J. , Iwasaki H., Nabeshima K., and Naito M.. 2011. Cytogenetics and molecular genetics of myxoid soft-tissue sarcomas. Genet. Res. Int. 2011:497148.