

Πρωτοπαθές βλεννώδες εκκρινές αδеноκαρκίνωμα του δέρματος

Ε.Αρκουμάνη¹, Ε.Ταμπουρατζή², Ι.Κατσαντώνης², Α.Ζήζη-Σερμπετζόγλου¹

¹Εργαστήριο Παθολογικής Ανατομικής Γ.Ν. Πειραιά Τζάνειο

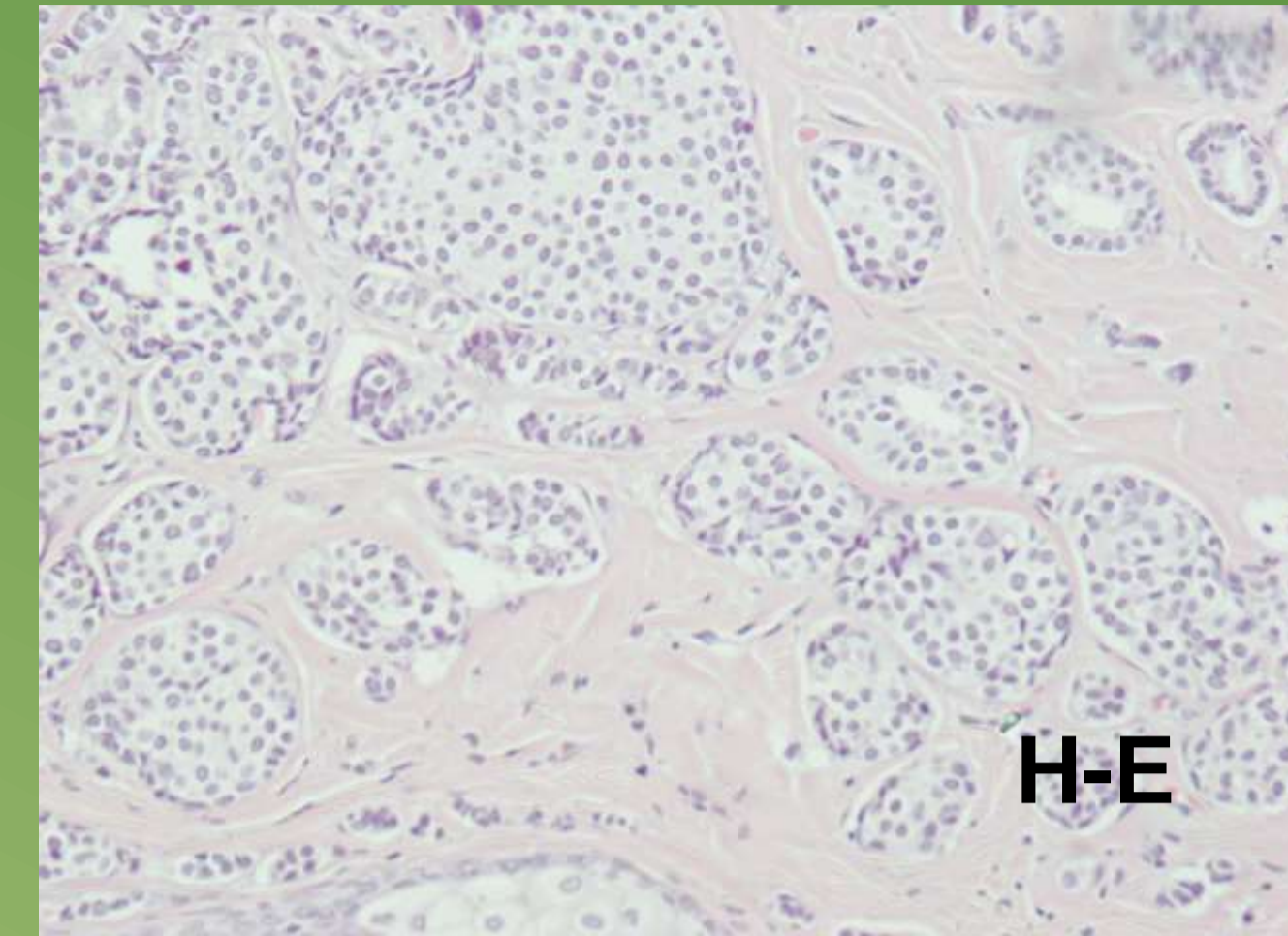
²Δερματολογικό Ιατρείο Γ.Ν. Πειραιά Τζάνειο

Εισαγωγή: Το πρωτοπαθές εκκρινές βλεννώδες αδеноκαρκίνωμα είναι ένα σπάνιος εξαρτηματικός όγκος του δέρματος. Συνήθως εμφανίζεται στο πρόσωπο, στα βλέφαρα και στο τριχωτό της κεφαλής. Παρουσιάζεται στην έκτη δεκαετία της ζωής συνήθως ως μονήρες οζίδιο. **Σκοπός:** Περιγράφεται περίπτωση πρωτοπαθούς βλεννώδους εκκρινούς αδеноκαρκινώματος του δέρματος.

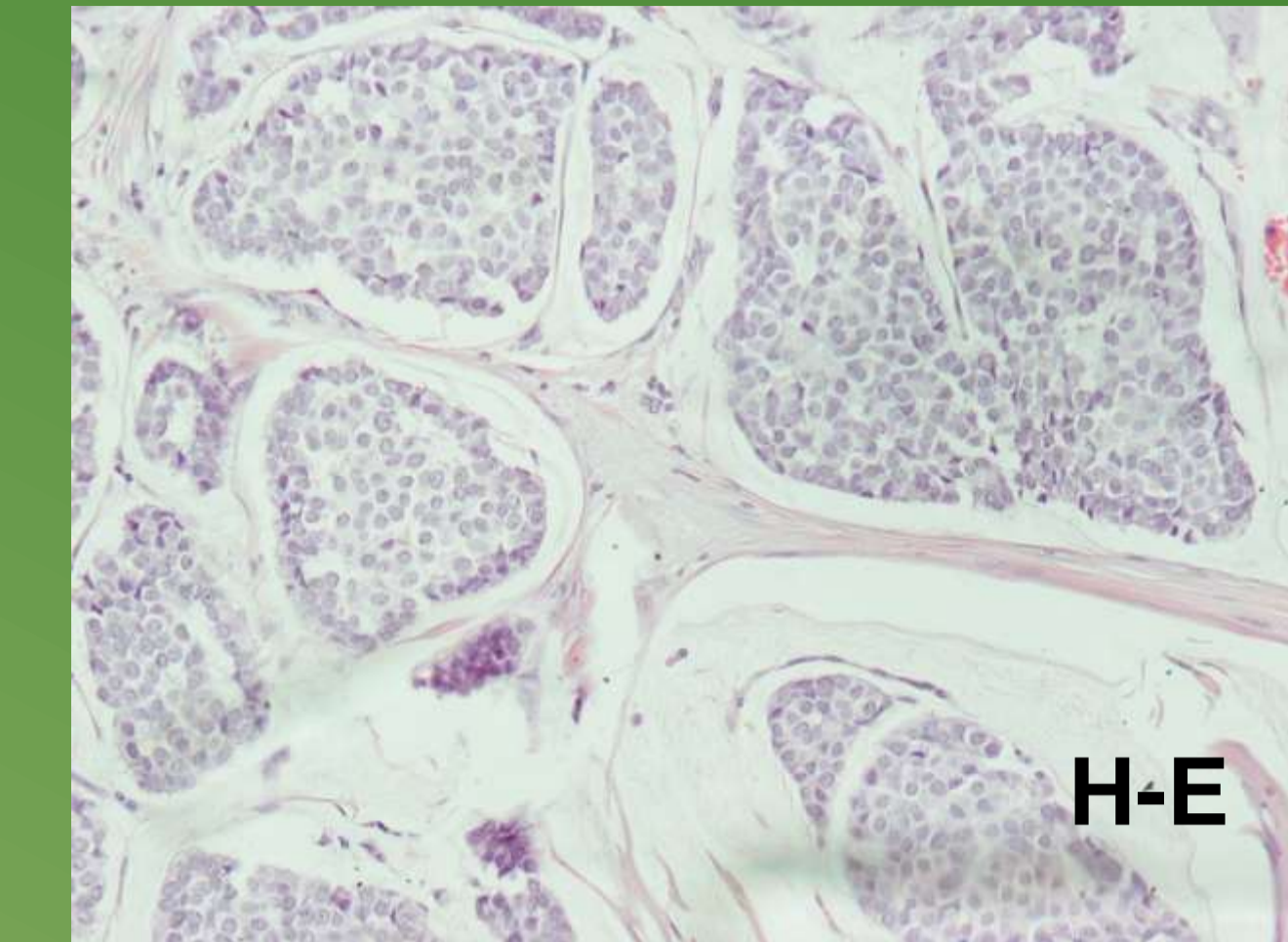
Υλικό και μέθοδος: Η περίπτωση μας αφορά γυναίκα 80 ετών η οποία προσήλθε στο Δερματολογικό Ιατρείο του Νοσοκομείου μας λόγω του ότι παρουσίασε στο τριχωτό της κεφαλής ογκίδιο με 2εκοπότε υπεβλήθη σε χειρουργική εξαίρεση.

Αποτελέσματα: Η μικροσκοπική εξέταση έδειξε στο χόριο του δέρματος συμπαιγείς αθροίσεις νεοπλασματικών κυττάρων, αρκετές των οποίων βρίσκονται εντός λιμνών βλέννης. Τα νεοπλασματικά κύτταρα είναι μετρίου μεγέθους με ήπια έως μέτρια κυτταρική ατυπία και λίγες μιτώσεις. Το νεόπλασμα δεν σχετίζεται με την επιδερμίδα. Στον ανοσοϊστοχημικό έλεγχο θετικές είναι οι χρώσεις για CK7, ER, PR, ενώ αρνητικές είναι οι χρώσεις για CK20, CDX2, S100p, χρωμογρανίνη, συναπτοφυσίνη. ΟΚΙ67 δείκτης είναι χαμηλός. Μετά από πλήρη κλινικοεργαστηριακό έλεγχο με κατεύθυνση τον μαστό και το γαστρεντερικό σύστημα ο οποίος ήταν αρνητικός ετέθη η διάγνωση πρωτοπαθούς βλεννώδους εκκρινούς αδеноκαρκινώματος του δέρματος.

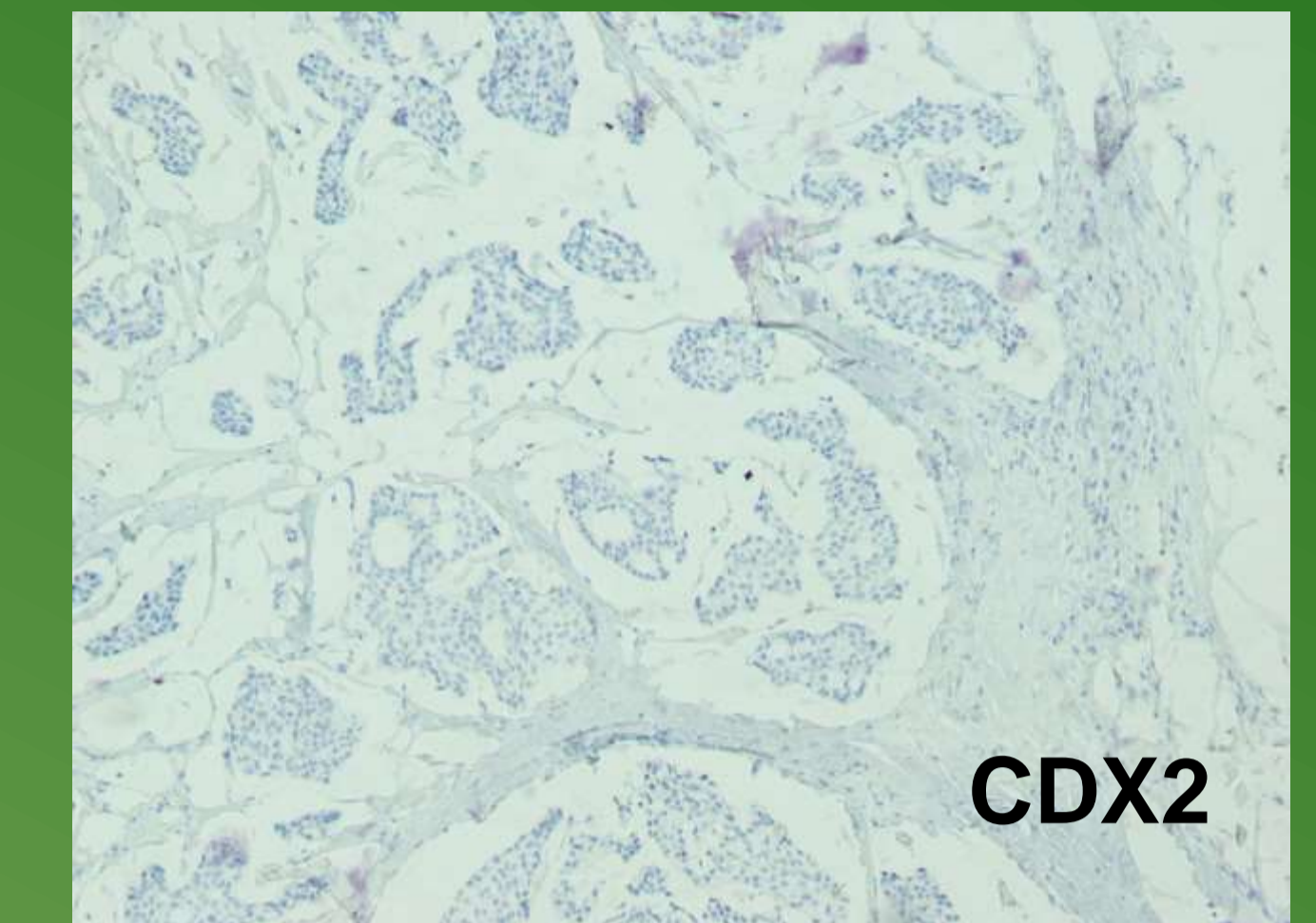
Συμπεράσματα: Το πρωτοπαθές βλεννώδες εκκρινές αδеноκαρκίνωμα του δέρματος είναι ένα βραδέως αναπτυσσόμενο νεόπλασμα με κίνδυνο τοπικής υποτροπής 30%-40% των περιπτώσεων, ενώ οι απομακρυσμένες μεταστάσεις είναι πολύ σπάνιες και βρίσκονται μόνο στο 3% των περιπτώσεων. Η ευρεία τοπική εκτομή είναι η θεραπεία επιλογής. Η πρόγνωση είναι πολύ καλή σε σύγκριση με τα μεταστατικά βλεννώδη καρκινώματα του δέρματος. Η παρακολούθηση των ασθενών σε τακτά χρονικά διαστήματα είναι απαραίτητη για την ανίχνευση οποιασδήποτε υποτροπής ή μετάστασης.



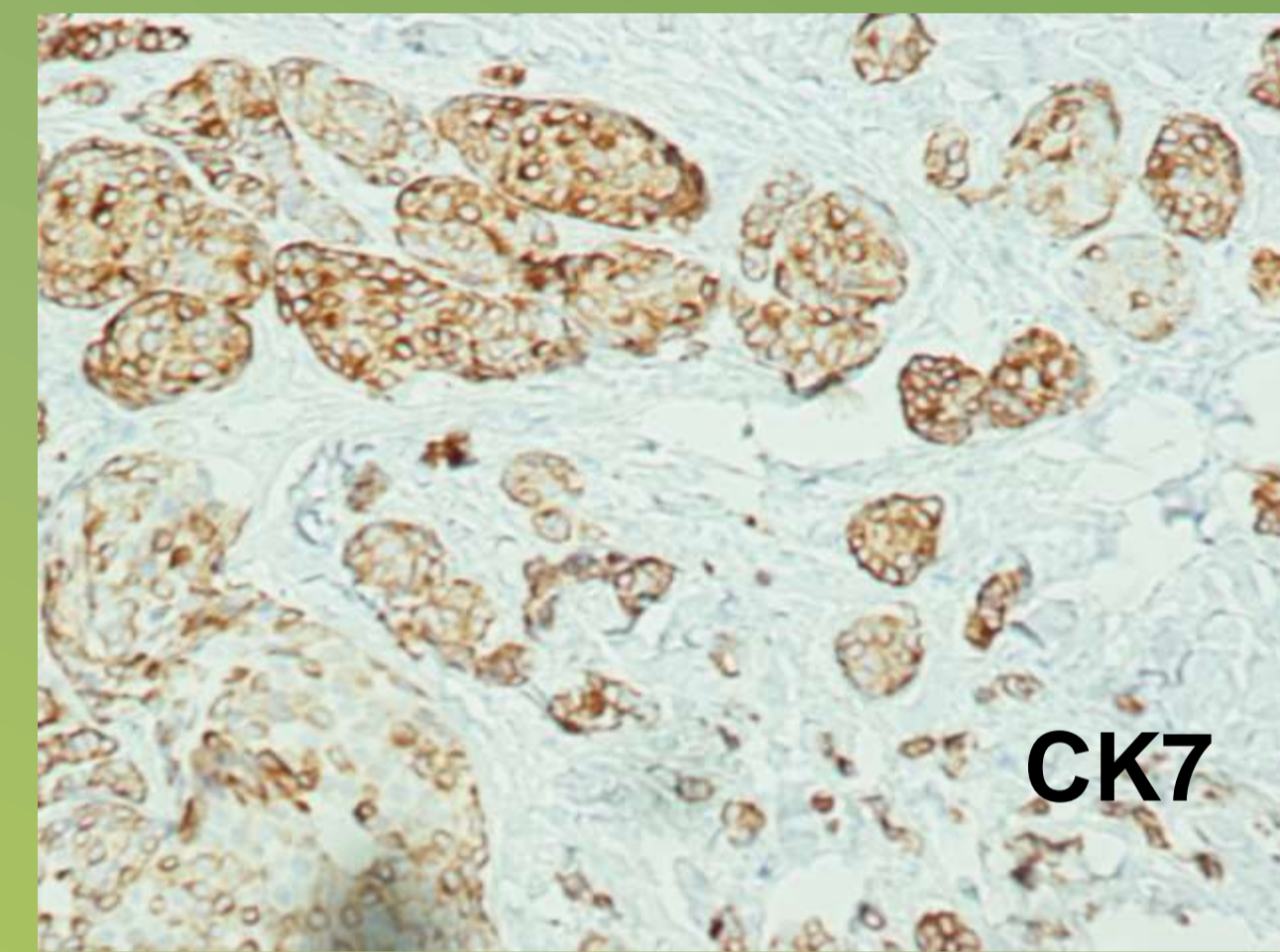
H-E



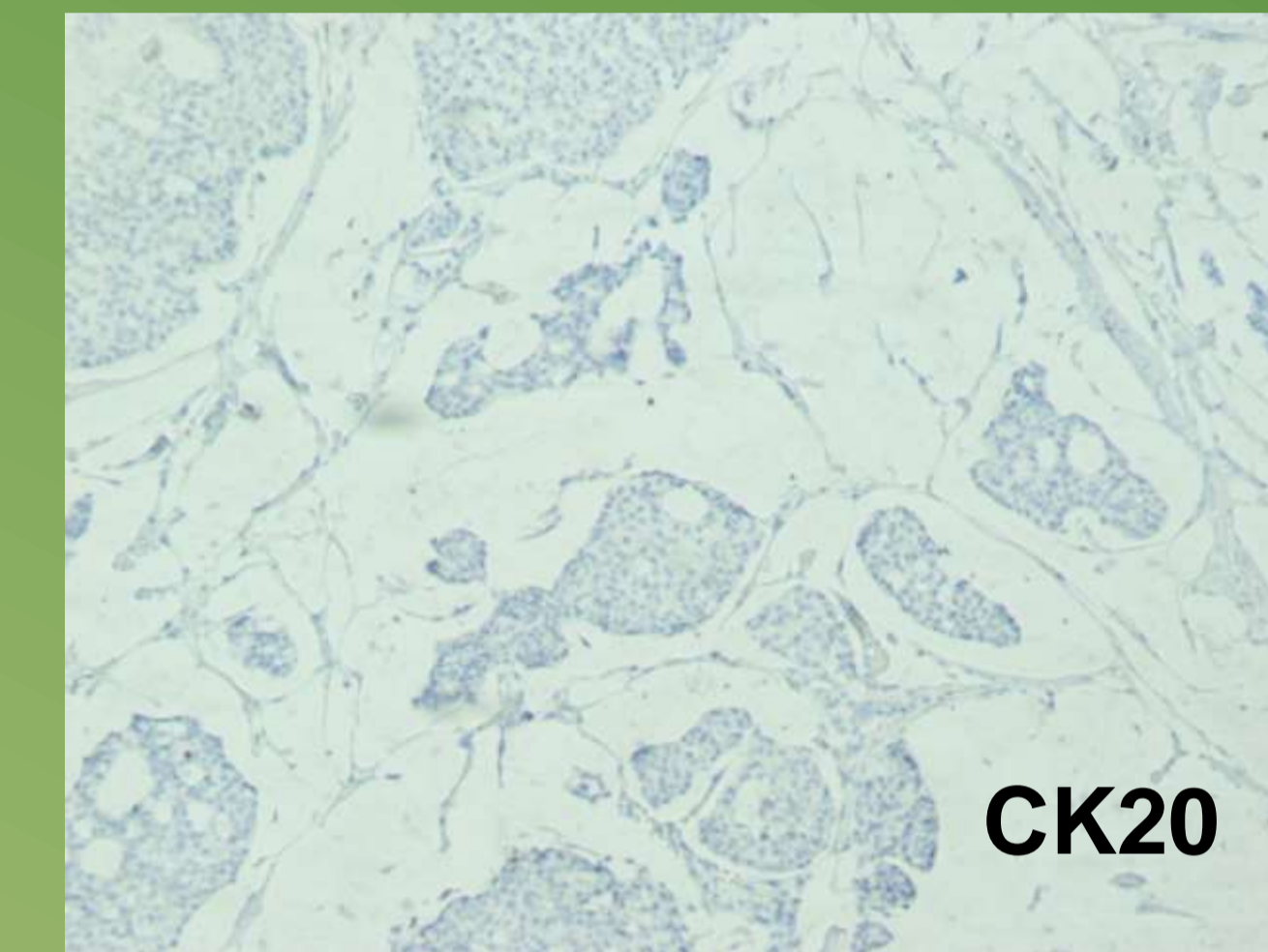
H-E



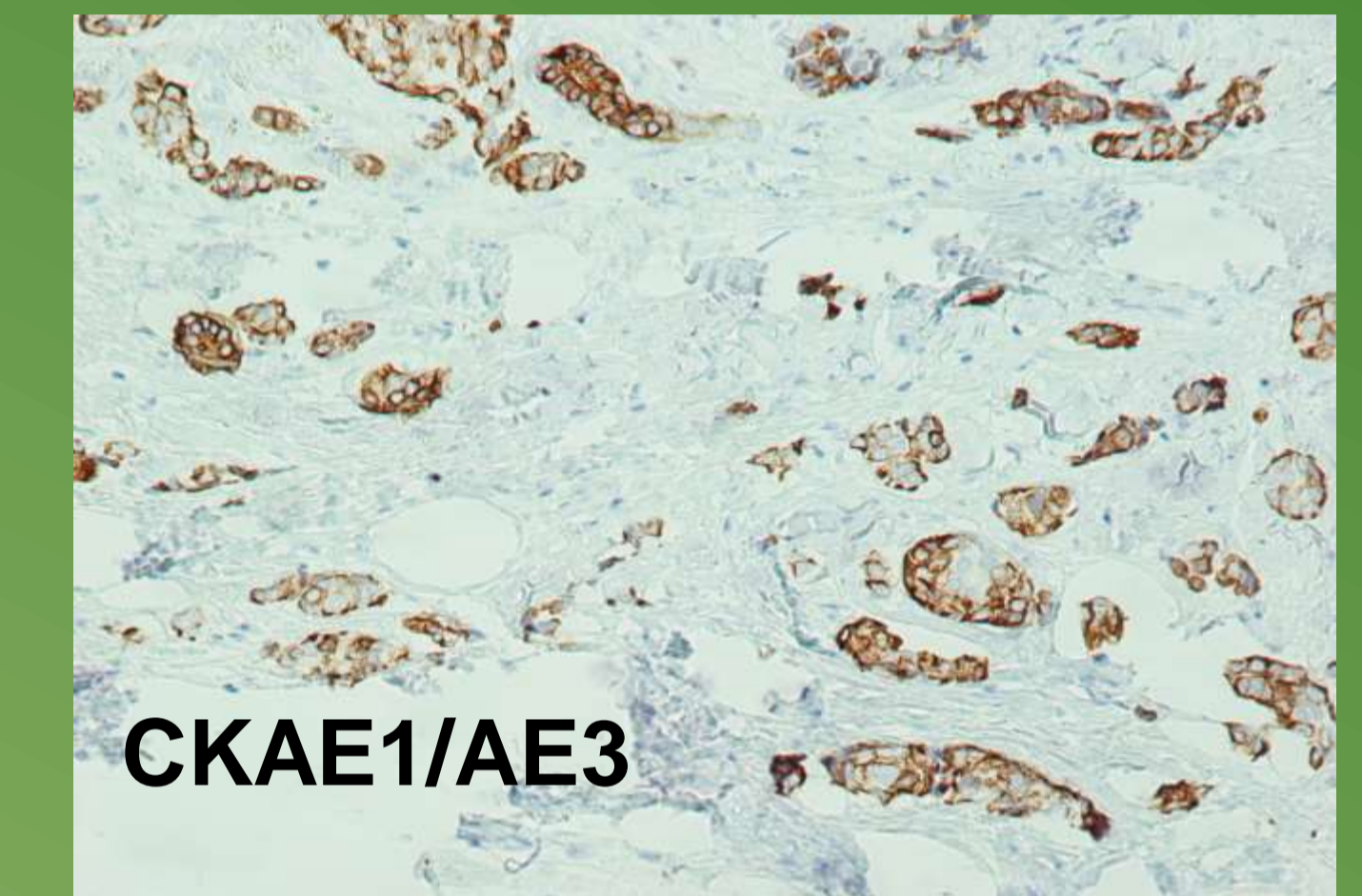
CDX2



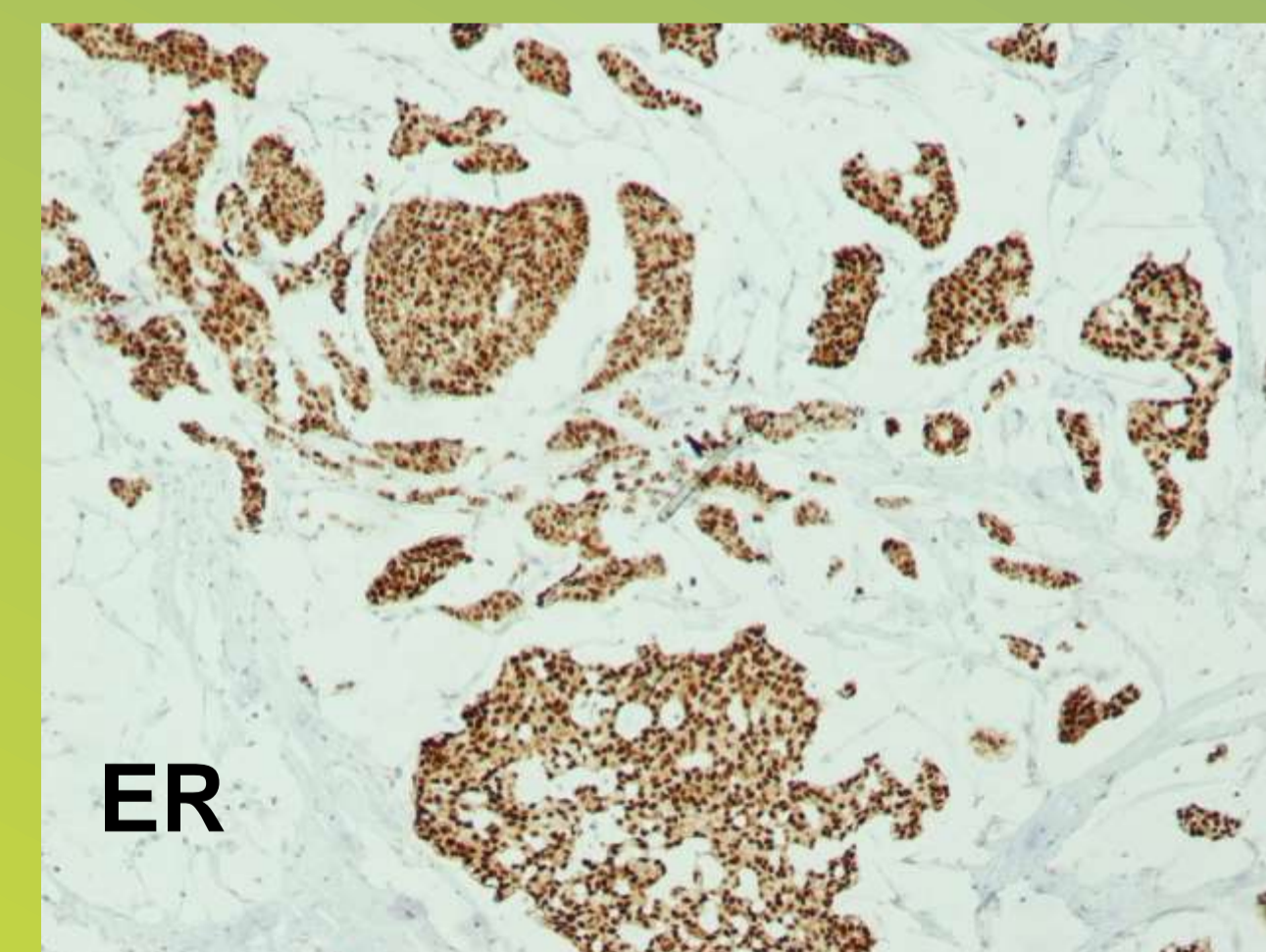
CK7



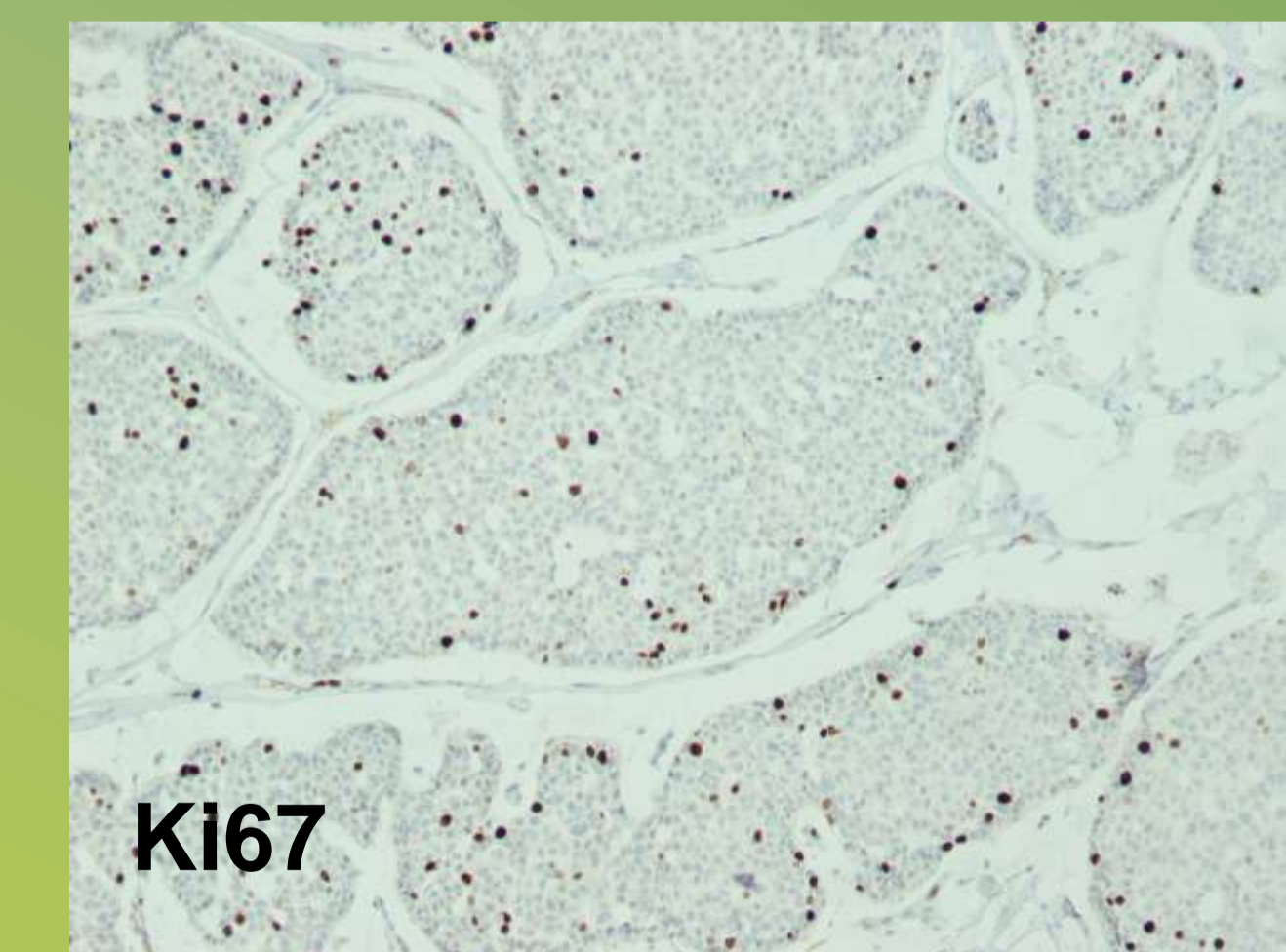
CK20



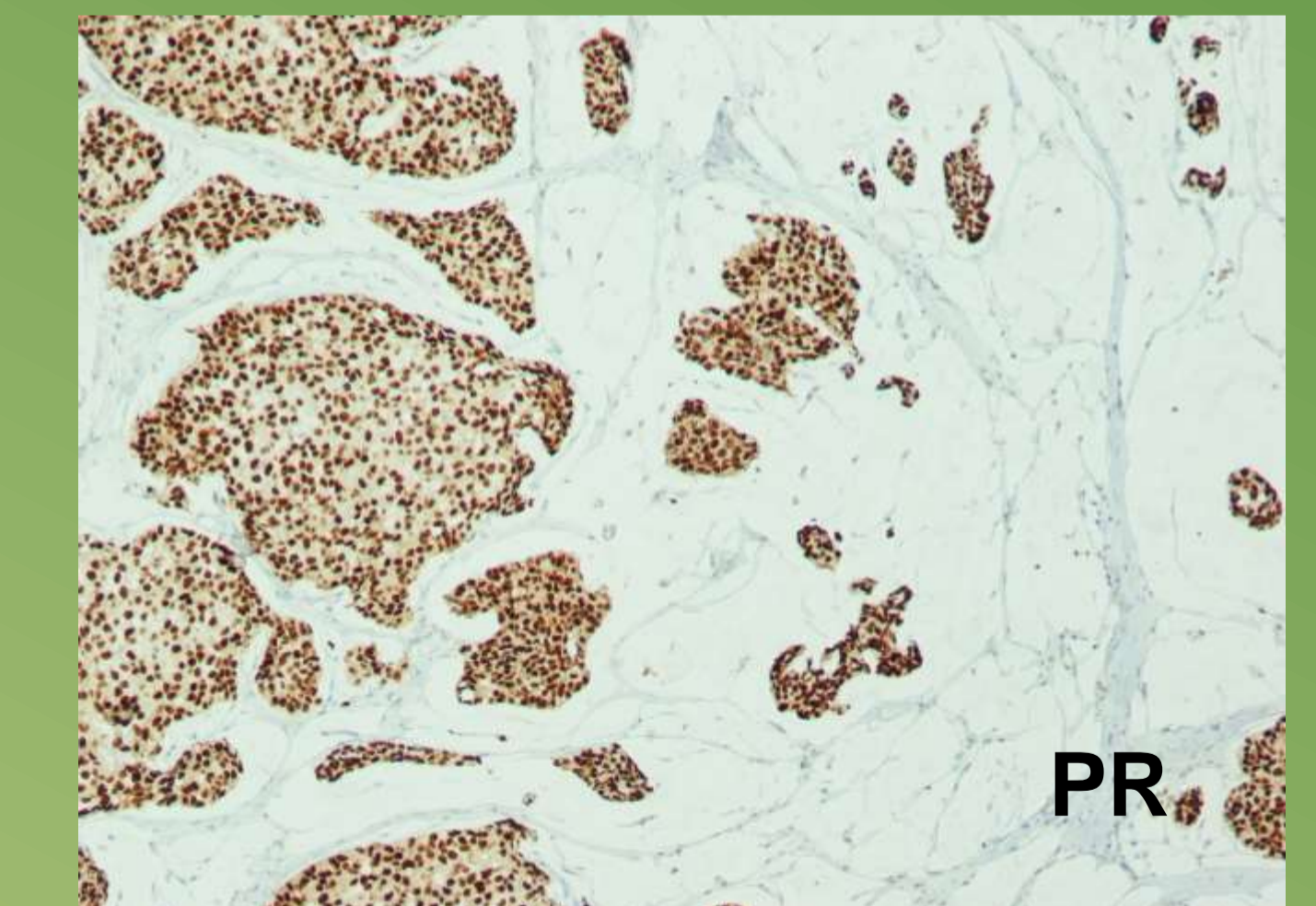
CKAE1/AE3



ER



KI67



PR