ΕΛΛΗΝΙΚΗ ΕΤΑΙΡΕΙΑ ΠΑΘΟΛΟΓΙΚΗΣ ΑΝΑΤΟΜΙΚΗΣ
17ο ΠΑΝΕΛΛΗΝΙΟ ΣΥΝΕΔΡΙΟ ΠΑΘΟΛΟΓΙΚΗΣ ΑΝΑΤΟΜΙΚΗΣ
Ο ΜΙΤΟΣ ΣΤΟΝ ΛΑΒΥΡΙΝΘΟ ΤΗΣ ΑΣΘΕΝΕΙΑΣ
23-26 ΙΟΥΝΙΟΥ 2021

ΠΡΩΤΟΠΑΘΕΣ ΔΕΡΜΑΤΙΚΟ MALT ΛΕΜΦΩΜΑ

Τζιγκαλίδης Θεόδωρος [1] , Ζαραμπούκα Κατερίνα [2], Ακριτίδου Δέσποινα [3]
(1)Εργαστήριο Παθολογικής Ανατομικής, Γ.Ν. Θεσσαλονίκης «Άγιος Παύλος»
(2)Εργαστήριο Γενικής Παθολογίας και Παθολογικής Ανατομικής, Α.Π.Θ.
(3)Τεχνολόγος, Εργαστήριο Παθολογικής Ανατομικής, Γ.Ν. Θεσσαλονίκης «Άγιος Παύλος»

ΠΕΡΙΛΗΨΗ

ΕΙΣΑΓΩΓΗ: Το λέμφωμα MALT (εξωλεμφαδενικό λέμφωμα οριακής ζώνης του λεμφικού ιστού των βλεννογόνων) αποτελεί περίπου το 7-8% όλων των λεμφωμάτων Β κυτταρικής αρχής, με την πλειοψηφία αυτών να απαντάται στον στόμαχο ενώ σε ποσοστό μικρότερο του 10% η πρωτοπαθής θέση ανάπτυξής του εντοπίζεται στο δέρμα.

ΣΚΟΠΟΣ ΤΗΣ ΜΕΛΕΤΗΣ: Η παρουσίαση των ιστολογικών και ανοσοϊστοχημικών χαρακτηριστικών του νεοπλάσματος και η διαφορική διάγνωση κυρίως από λεμφοϋπερπλαστικές παθήσεις αντιδραστικής αιτιολογίας ή δερματικά λεμφώματα Τ κυτταρικής αρχής.

ΥΛΙΚΟ ΚΑΙ ΜΕΘΟΔΟΙ: Ατρακτοειδές τεμάχιο δέρματος από την κροταφική χώρα άρρενος ασθενούς 49 ετών με ελεύθερο ιατρικό ιστορικό, στο οποίο πρόβαλε έπαρμα διαμέτρου 1,3 εκ..

ΑΠΟΤΕΛΕΣΜΑΤΑ: Η ιστολογική εξέταση σε τομές H&E έδειξε διάχυτη διήθηση του χορίου και υποδορίου από μικρού ή μέσου μεγέθους λεμφοειδή κύτταρα και λίγα πλασματοκύτταρα με συχνό επιδερμοτροπισμό ή διήθηση των εξαρτημάτων του δέρματος (λεμφοεπιθηλιακές βλάβες). Η εικόνα αυτή σε συνδυασμό με τα αποτελέσματα των ανοσοϊστοχημικών χρώσεων που εξετάστηκαν ήταν συμβατή με αυτά του δερματικού MALT λμφώματος.

ΣΥΜΠΕΡΑΣΜΑΤΑ: Πρόκειται για ένα σχετικά σπάνιο λέμφωμα Β κυτταρικής αρχής με εξαιρετική πρόγνωση και πενταετή επιβίωση σχεδόν του συνόλου των ασθενών, όταν περιορίζεται στο δέρμα.

ΕΠΙΚΟΙΝΩΝΙΑ

ΤΖΙΓΚΑΛΙΔΗΣ ΘΕΟΔΩΡΟΣ
Γ.Ν.Θ. «ΑΓΙΟΣ ΠΑΥΛΟΣ»
Email: theo.tzig.80@gmail.com

Poster Template Designed by Genigraphics ©2012
1.800.790.4001 www.genigraphics.com

ΕΙΣΑΓΩΓΗ

Το πρωτοπαθές δερματικό λέμφωμα οριακής ζώνης (MALT λέμφωμα) είναι μία λεμφοϋπερπλαστική νόσος προερχόμενη από Β λεμφοκύτταρα με συνύπαρξη αρκετών πλασματοκυττάρων καθώς και μεγάλου συνήθως αριθμού αντιδραστικών Τ λεμφοκυττάρων. Η πρόγνωση είναι ευνοϊκή, με το ποσοστό πενταετούς επιβίωσης να υπερβαίνει το 98% ενώ είναι εξαιρετικά σπάνια η επέκταση του νεοπλάσματος σε άλλα όργανα, συνήθως πολλά χρόνια μετά την πρώτη της εκδήλωση. Η ιστολογική διάγνωση στηρίζεται στη σωστή ερμηνεία και αξιολόγηση συγκεκριμένων μορφολογικών και, κυρίως, ανοσοϊστοχημικών χαρακτηριστικών, και μπορεί να καταστεί ιδιαίτερα απαιτητική ακόμη και για έμπειρους παθολογοανατόμους.

ΥΛΙΚΟ ΚΑΙ ΜΕΘΟΔΟΙ

Άρρεν ασθενής 49 ετών, με ελεύθεο λοιπό ιατρικό ιστορικό, προσήλθε στο χειρουργικό τμήμα για εξέταση και στη συνέχεια αφαίρεση δερματικής βλάβης που εντοπιζόταν περίπου από έτους στην περιοχή της δεξιάς κροταφικής χώρας. Το χειρουργικό παρασκεύασμα αποτελούνταν από τμήμα δέρματος διαστάσεων 3,1x1,5 εκ. και πάχους 0,5 εκ. από την επιφάνεια του οποίου προέβαλλε περίγραπτο λευκοκίτρινης χροιάς έπαρμα διαστάσεων 1,3x1,2x0,2 εκ.. Πραγματοποιήθηκε εξέταση της βλάβης με εν σειρά τομές με τη χρώση αιματοξυλίνης-ηωσίνης ενώ στη συνέχεια εφαρμόστηκαν οι ενδεδειγμένες ανοσοϊστοχημικές χρώσεις.

ΑΠΟΤΕΛΕΣΜΑΤΑ

Παρατηρήθηκε εκτεταμένη διήθηση όλου του πάχους του χορίου και υποδορίου από κυτταροβριθέστατη νεοπλασματική βλάβη αποτελούμενη από κύτταρα με λεμφοειδή χαρακτηριστικά (Εικόνα 1). Τα λεμφοκύτταρα εμφάνιζαν διάχυτη ανάπτυξη και κατά περιοχές αδρά οζώδη αρχιτεκτονική ενώ συχνά διαπιστωνόταν επιθηλιοτροπισμός τους τόσο για την υπερκείμενη επιδερμίδα όσο και για τα εξαρτήματα του δέρματος (Εικόνα 2). Τα λεμφοκύτταρα ήταν ως επί το πλείστον μικρά, με πυκνοχρωματικούς, ομοιόμορφους πυρήνες και ελάχιστο κυτταρόπλασμα . Κατά περιοχές εμφάνιζαν μεγαλύτερους, μέσου μεγέθους ωοειδείς πυρήνες με αραιή κατανομή της χρωματίνης τους, ένα ή περισσότερα μικρά πυρήνια και αυξημένο αριθμό μιτώσεων συχνά με πλασματοκυτταροείδη χαρακτηριστικά (Εικόνα 3).

ΑΠΟΤΕΛΕΣΜΑΤΑ

Οι κυριότεροι διαφοροδιαγνωστικοί προβληματισμοί αφορούσαν αρχικά την διαπίστωση αν πρόκειται για λεμφοϋπερπλαστικό ή αντιδραστικού τύπου οντότητα και έπειτα, εφόσον ίσχυε το πρώτο, να καθοριστεί ο τύπος του νεοπλασματικού λεμφοκυτταρικού πληθυσμού. Ο ανοσοϊστοχημικός έλεγχος έδειξε ότι τα περισσότερα κύτταρα ήταν Β κυτταρικής αρχής (CD20 θετικά) (Εικόνα 4) με συνύπαρξη πολυάριθμων Τ λεμφοκυττάρων (θετικά για το CD3 και CD5) ενώ αναγνωρίστηκαν και λίγες ομάδες πλασματοκυττάρων, κυρίως στο επιπολής χόριο και στο υποδόριο του δέρματος (θετικά για το CD138).

ΑΠΟΤΕΛΕΣΜΑΤΑ

Επιπρόσθετα, ο δείκτης bcl-2 εμφάνιζε εκτεταμένη θετικότητα, η οποία ταυτιζόταν περισσότερο με τα Β παρά με τα Τ λεμφοκύτταρα (Εικόνα 5). Ο δείκτης bcl-6 ήταν θετικός σε ελάχιστα κύτταρα ενώ το CD10, CD21, CD23, CD56 και η cyclin-D1 απέβησαν αρνητικά. Ο δείκτης κυτταρικού πολλαπλασιασμού Ki-67 εμφάνιζε θετικότητα σε ποσοστό περίπου 60% των λεμφοκυττάρων. Με βάση τα παραπάνω μορφολογικά και ανοσοϊστοχημικά χαρακτηριστικά δόθηκε η διάγνωση λεμφώματος Β κυτταρικής αρχής από κύτταρα της οριακής ζώνης (δερματικό MALT λέμφωμα). Ο κλινικός και απεικονιστικός έλεγχος του ασθενούς που ακολούθησε δεν αποκάλυψε άλλες (πρωτοπαθείς ή δευτεροπαθείς) βλάβες.

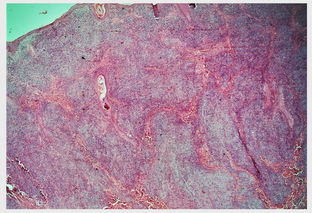

ΕΙΚΟΝΑ 1 H&E x20

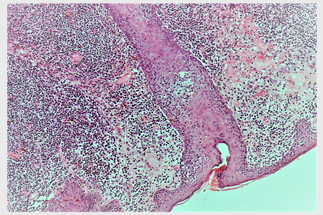

ΕΙΚΟΝΑ 2 H&E x40

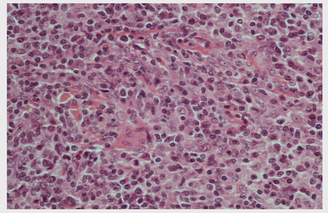

ΕΙΚΟΝΑ 3. H&E x200.

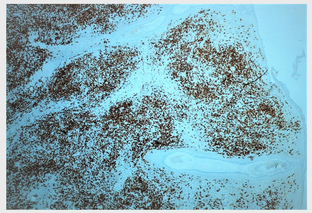

ΕΙΚΟΝΑ 4. CD20

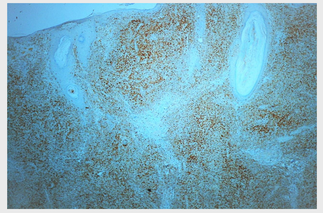

ΕΙΚΟΝΑ 5. BCL-2

ΕΙΚΟΝΑ 6. BCL-6

ΣΥΜΠΕΡΑΣΜΑΤΑ

Το MALT λέμφωμα αποτελεί το συχνότερο πρωτοπαθές Β κυτταρικής αρχής λέμφωμα στο δέρμα, ιδιαίτερα σε παιδιά και νεαρούς ενήλικες, με εξαιρετική πρόγνωση για την συντριπτική πλειοψηφία των ασθενών. Το βασικότερο πρόβλημα έγκειται στη σωστή ιστολογική διάγνωση, ιδιαίτερα σε σχέση με αντιδραστικές χρόνιες δερματοπάθειες ή λεμφώματα Τ κυτταρικής αρχής, που είναι πολύ συχνότερα στο δέρμα.

ΒΙΒΛΙΟΓΡΑΦΙΑ

1. *David E. Elder WHO Classification of Skin Tumors, 4th edition (2018)*
2. Swerdlow SH, Campo E, Pileri SA, Harris NL, Stein H, Siebert R, Advani R, Ghielmini M, Salles GA, Zelenetz AD, Jaffe ES. The 2016 revision of the World Health Organization classification of lymphoid neoplasms. Blood. 2016 May 19;127(20):2375-90.
3. Vitiello P, Sica A, Ronchi A, Caccavale S, Franco R, Argenziano G. Primary Cutaneous B-Cell Lymphomas: An Update. Front Oncol. 2020 May 27;10:651. doi: 10.3389/fonc.2020.00651. PMID: 32528871; PMCID: PMC7266949.