ΠΛΕΙΟΜΟΡΦΟ ΑΔΕΝΩΜΑ ΑΝΩ ΧΕΙΛΟΥΣ ΣΕ ΑΡΡΕΝ ΗΛΙΚΙΑΣ 42 ΕΤΩΝ: ΜΙΑ ΣΠΑΝΙΑ ΕΝΤΟΠΙΣΗ

[1]Γ. Χάχαλης, [1]Ε. Αγγελίδου, [2]Η. Μιχαλάκης
[1]Παθολογοανατομικό Εργαστήριο Γενικό Νοσοκομείο Σερρών
[2]Ω.Ρ.Λ Κλινική Γενικό Νοσοκομείο Σερρών

Εισαγωγή: Το πλειόμορφο αδένωμα (Π.Α) είναι το πιο συχνό καλόηθες νεόπλασμα των μείζονων σιελογόνων αδένων σε ποσοστό περίπου 60-65%. Στους ελάσσονες σιελογόνους αδένες (άνω χείλος) εντοπίζεται σπάνια σε ποσοστό περίπου 6,4 %.

Σκοπός: Παρουσίαση περιστατικού Π.Α με σπάνια εντόπιση σε άρρεν ηλικίας 42 ετών.

Υλικό και Μέθοδοι: Άρρεν ηλικίας 42 ετών προσήλθε στο νοσοκομείο μας. Έγινε ο απαραίτητος κλινικοεργαστηριακός έλεγχος όπου διαπιστώθηκε μόρφωμα άνω χείλους μεγαλυτέρας διαμέτρου 2 εκ. Στο εργαστηριό μας παραλάβαμε λευκόφαιο πολυλοβωτό ιστοτεμάχιο διαστάσεων: 2χ 1,8χ1,5 εκ.

Αποτελέσματα: Η ιστολογική εξέταση από όλο το υλικό έδειξε ότι πρόκειται για καλόηθες νεόπλασμα. Το νεόπλασμα σε ινομυξοειδές υπόστρωμα και εστιακά με χονδροειδή διαφοροποίηση με αυξημένη κυτταροβρίθεια αποτελείται από επιθηλιακά κυβοειδή και μυοεπιθηλιακά κύτταρα με σχηματισμό αδένων. Το νεόπλασμα περιβάλλεται από κάψα. Τέθηκε η διάγνωση νεοπλάσματος των σιελογόνων αδένων του τύπου του πλειόμορφου αδενώματος.
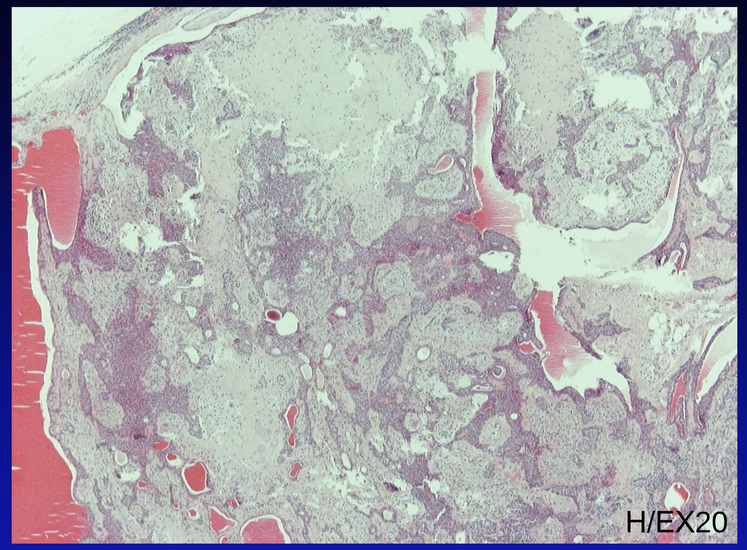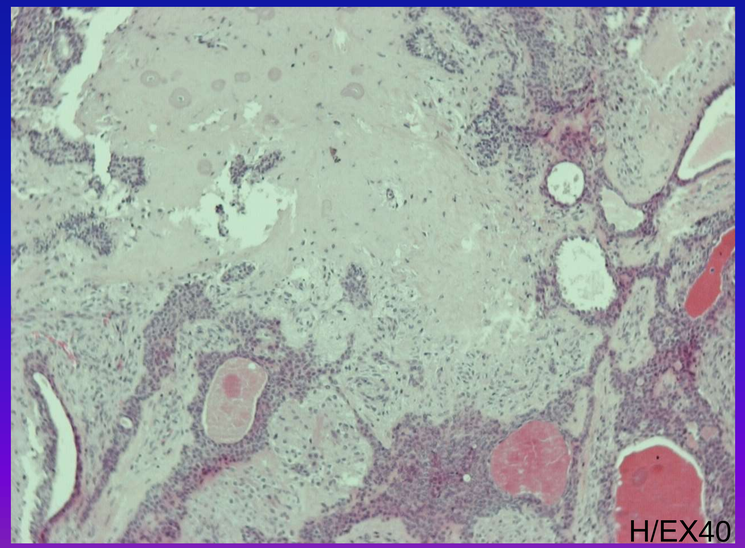
Συμπεράσματα: Τονίζεται η σπανιότητα της εντόπισης του Π.Α. στο άνω χείλους. Στην διεθνή βιβλιογραφία έχουν αναφερθεί ελάχιστες περιπτώσεις. Έχει αναφερθεί συσχέτιση με τις κλωνικές ανωμαλίες και ανωμαλίες των χρωμοσωμάτων 8q12 και 12q15. Θεραπεία εκλογής είναι η πλήρης εξαιρεσή του. Στην διαφορική διάγνωση θα πρέπει να συμπεριληφθούν: 1) Μυοεπιθηλίωμα 2) Όγκος Warthin 5) Σβάννωμα προσωπικού νεύρου 4) Βλεννοεπιδερμοειδές καρκίνωμα σιελογόνων αδένων 5) Αδενοειδές κυστικό καρκίνωμα σιελογόνων αδένων.