

# ΜΕΤΑΣΤΑΤΙΚΟ CA ΠΝΕΥΜΟΝΑ ΣΕ ΟΡΧΙ

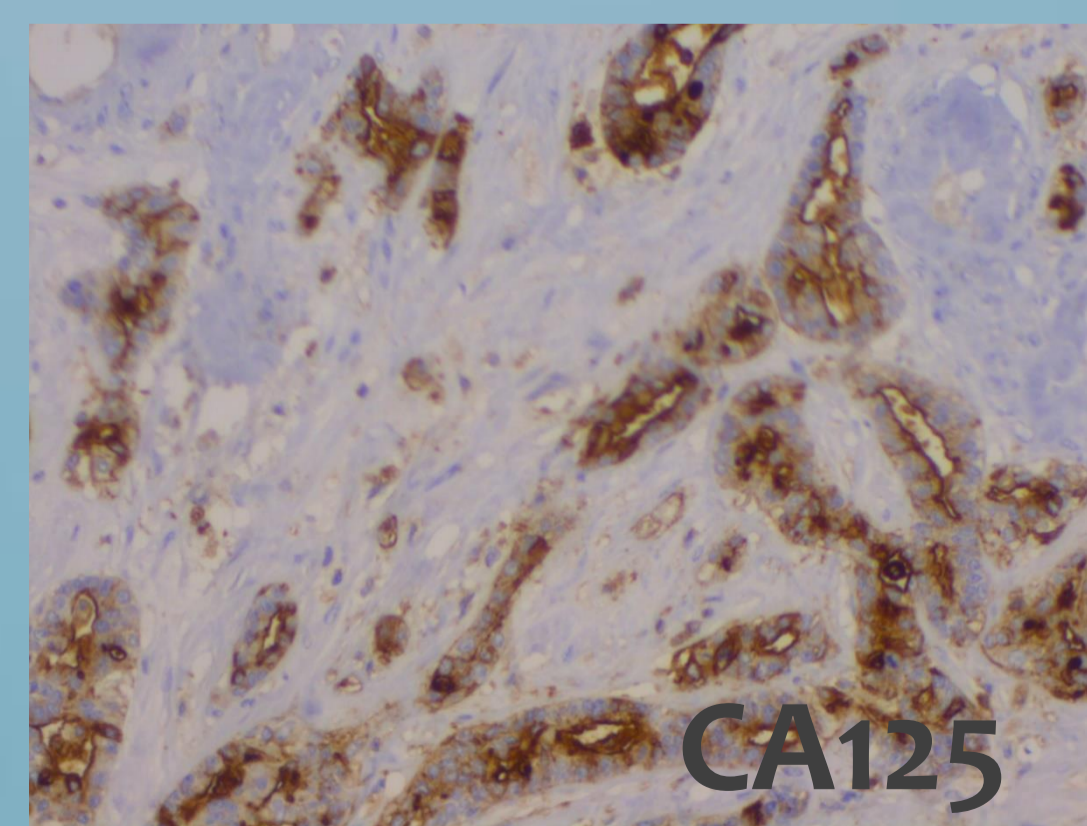
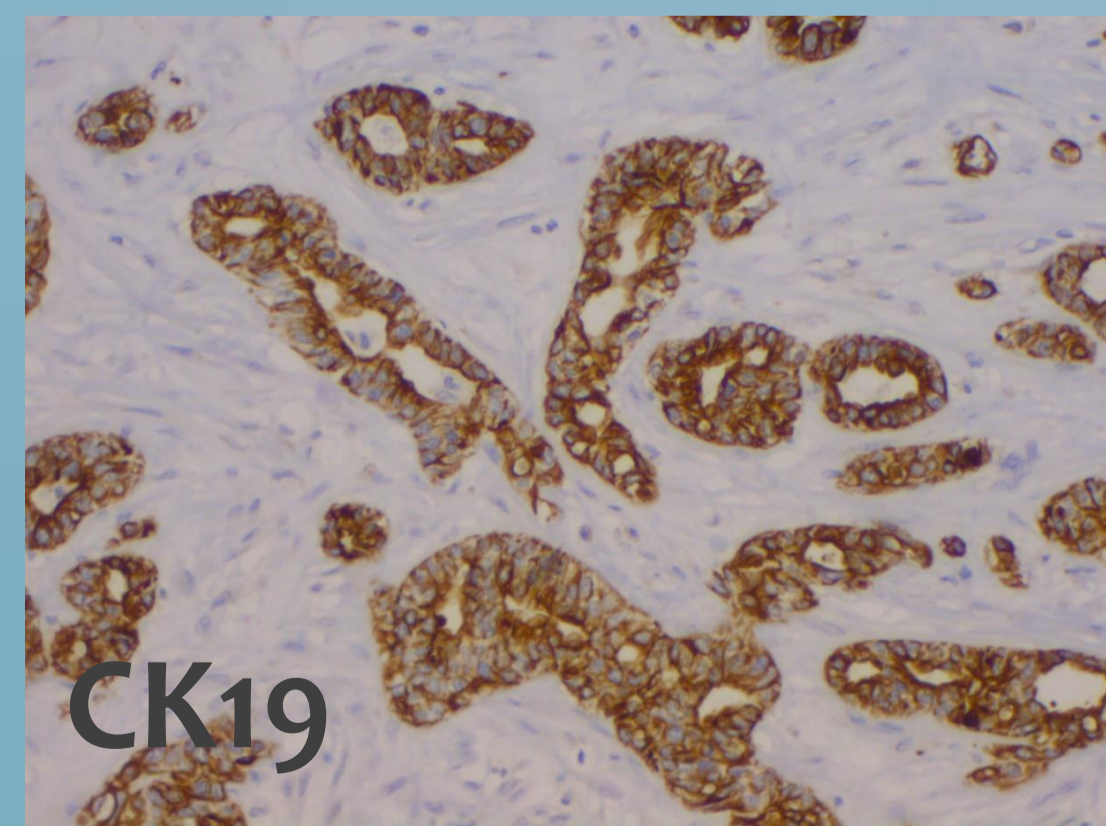
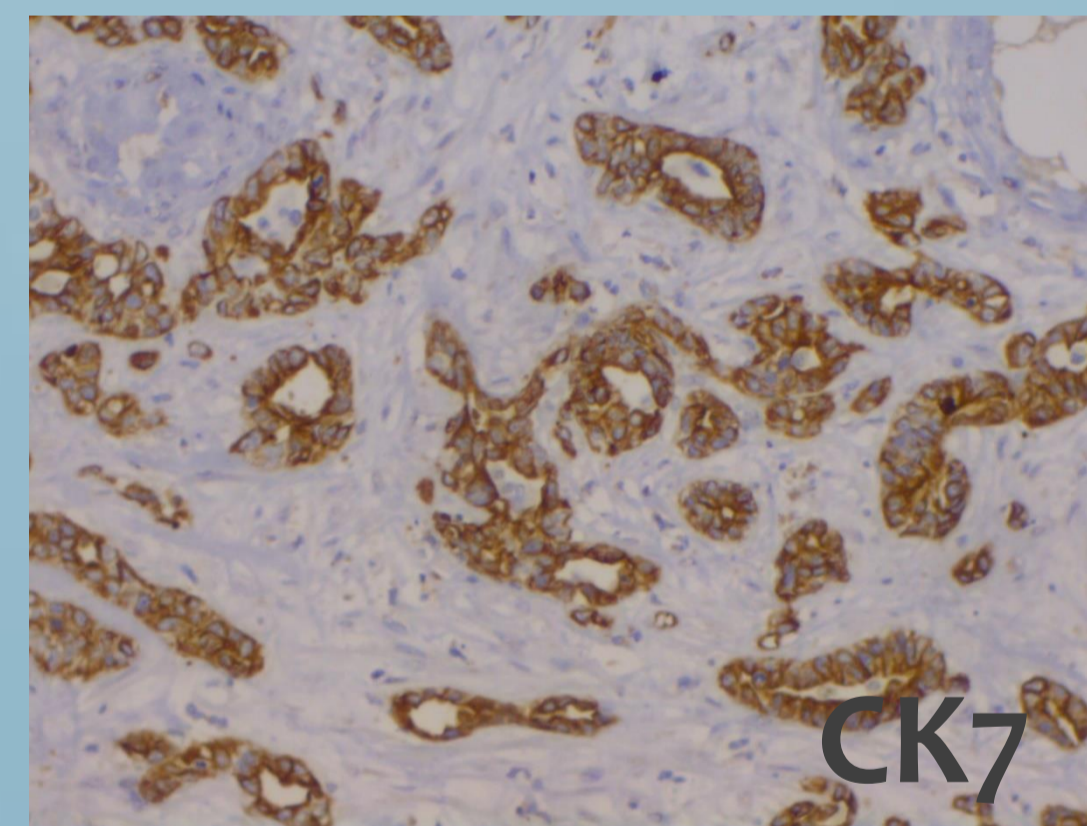
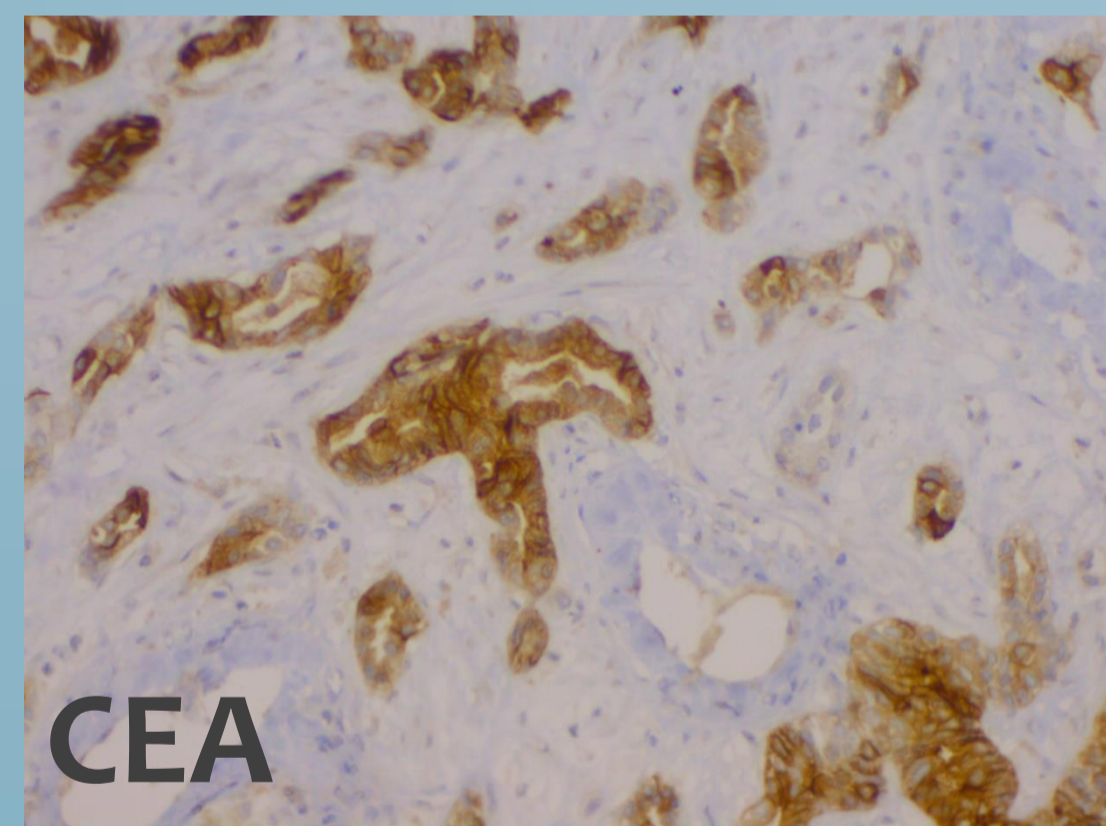
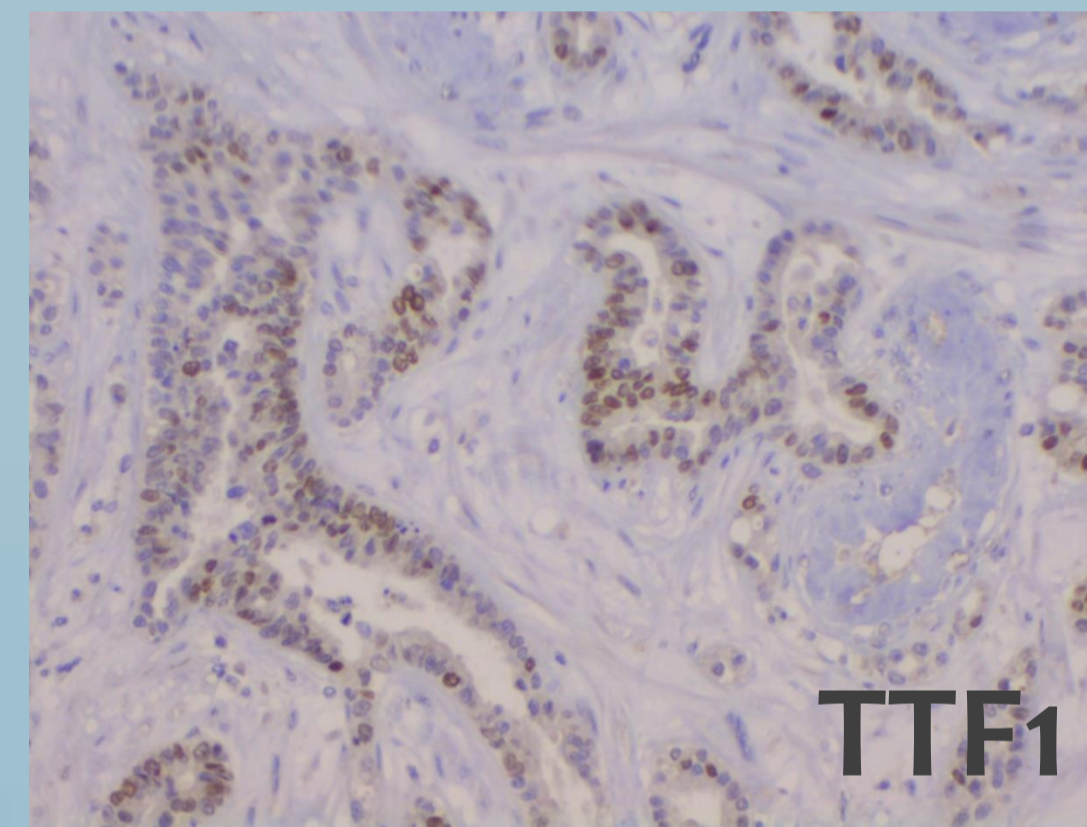
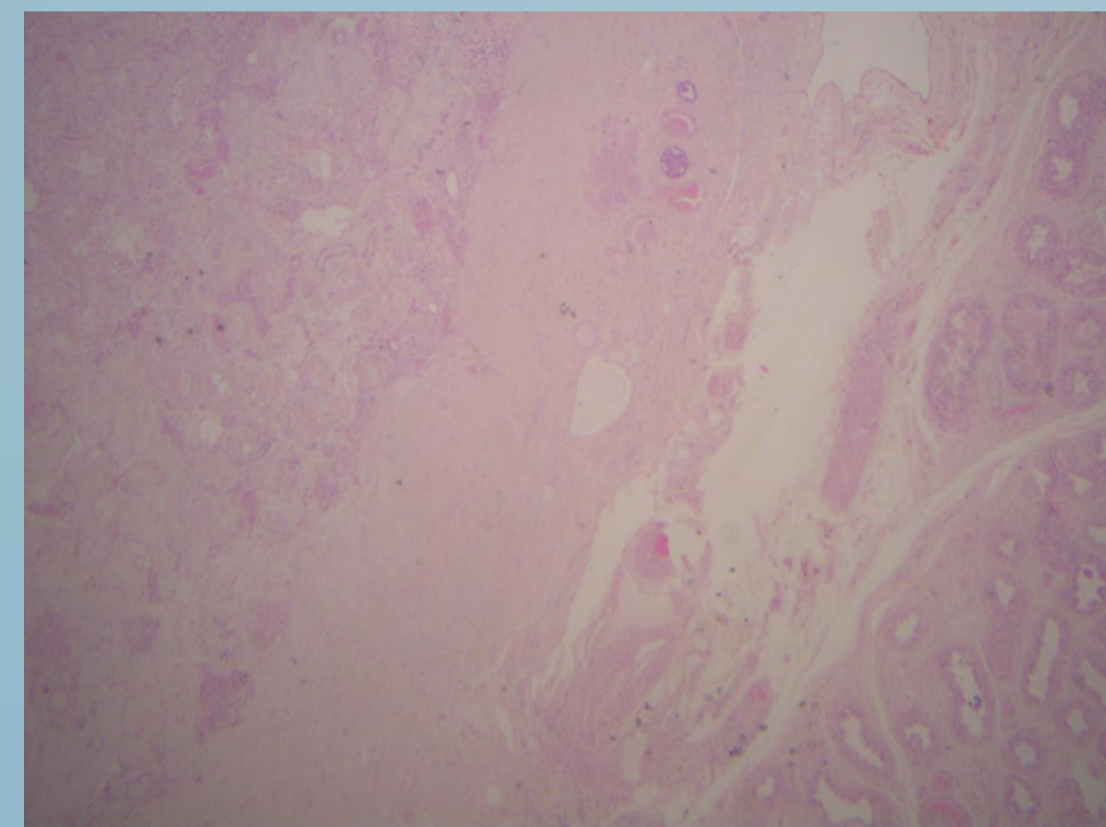
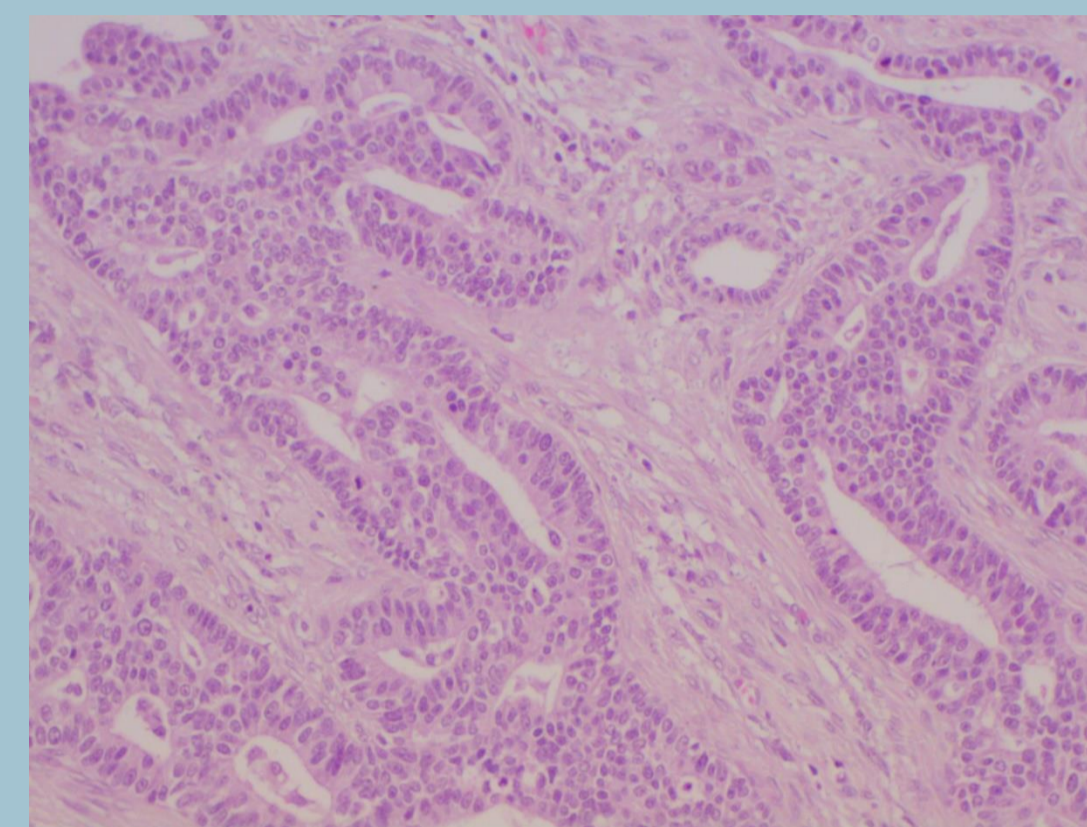
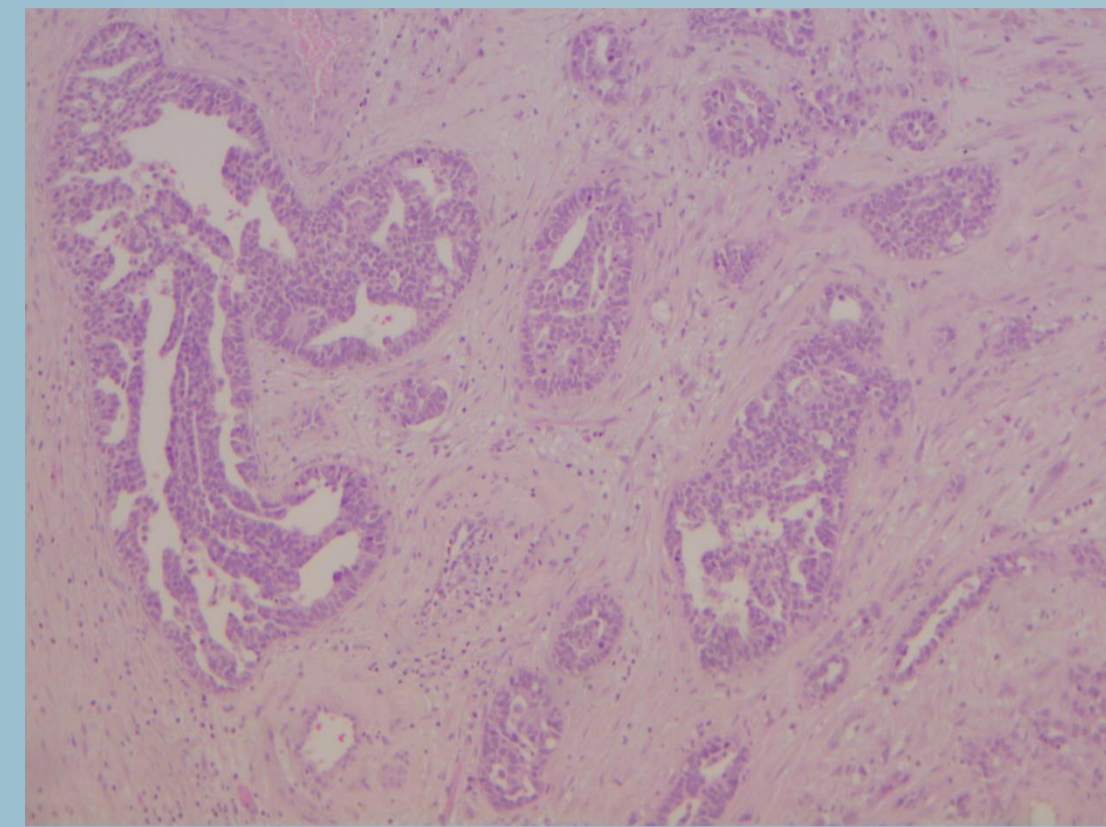
Γαλανόπουλος Γεώργιος, Κούλια Καλλιρρόη, Τσαβαρή Αικατερίνη, Αρκουμάνη Ελισάβετ, Μανωλουδάκη Κασσιανή  
Παθολογοανατομικό Εργαστήριο, Νοσοκομείο 'Τζάνειο'

**ΕΙΣΑΓΩΓΗ:** Ο καρκίνος πνεύμονα αποτελεί μια από τις συχνότερες αιτίες θανάτου παγκοσμίως. Οι συχνότερες εστίες μετάστασης εντοπίζονται σε ήπαρ, επινεφρίδια, οστά, νεφρά και μυοκάρδιο.

**ΣΚΟΠΟΣ ΤΗΣ ΜΕΛΕΤΗΣ:** Παρουσιάζουμε ασυνήθη περίπτωση μετάστασης αδenoκαρκινώματος πνεύμονα σε όρχι.

**ΥΛΙΚΑ ΚΑΙ ΜΕΘΟΔΟΙ:** Άνδρας 76 ετών προσήλθε με διόγκωση, σκληρία και άλγος στον αριστερό όρχι και υπεβλήθη σε ορχεκτομή. Παρελήφθη χειρουργικό παρασκεύασμα όρχεως μετά των περιβλημάτων διαστάσεων 5Χ3Χ2,5εκ. Στις διατομές αναγνωρίστηκε περίγραπτος υπόλευκης χροιάς και σκληροελαστικής σύστασης όγκος μεγίστης διαμέτρου 2εκ.

**ΑΠΟΤΕΛΕΣΜΑΤΑ:** Διήθηση ατροφικού ορχικού παρεγχύματος από κακόηθες νεόπλασμα με σωληνοθηλώδη αρχιτεκτονική και παρουσία αρκετών αγγειακών νεοπλασματικών εμβόλων, χωρίς επέκταση σε επιδιδυμίδα και σπερματικό τόνο.



Ανοσοϊστοχημικός έλεγχος:

- θετική έκφραση σε panceratin, CK7, CEA, Vimentin, CK19, Ca125, TTF1, Napsin-A
- αρνητική σε PLAP, OCT3/4, EMA και CAM5-2.

**ΔΙΑΓΝΩΣΗ:** Τα ιστολογικά και ανοσοϊστοχημικά ευρήματα συνηγορούν υπέρ μεταστατικού καρκινώματος με κατά σειρά προτεραιότητας αναζήτηση της πρωτοπαθούς εστίας σε πνεύμονα, χοληφόρα, πάγκρεας. Ο περαιτέρω κλινικός έλεγχος του ασθενούς αποκάλυψε πρωτοπαθή νόσο στον αριστερό πνεύμονα.

**ΣΥΜΠΕΡΑΣΜΑΤΑ:**

Τα μεταστατικά νεοπλάσματα στους όρχεις αφορούν καρκινώματα με πρωτοπαθείς εστίες κατά σειρά συχνότητας τον προστάτη, το γαστρεντερικό σωλήνα και τους νεφρούς. Στη διεθνή βιβλιογραφία είναι σπανιότατες οι αναφορές σε μεταστατικό νεόπλασμα προέλευσης από τον πνεύμονα.

Βιβλιογραφία: Bunn R, Liu S, Stokes S, Turner J, Louie-Johnsun M. Mucinous lung adenocarcinoma metastasis to testis in a 29 year old: a case report. Urology 118: 3-5, 2018. Bilateral Testicular Metastases from Lung Adenocarcinoma Showing an Objective Response to Nivolumab: A Case Report and Review of the Literature Taichi Ozeki,<sup>1</sup> Keiichi Fujiwara,<sup>1</sup> Atsushi Shimonishi,<sup>1</sup> Jun Nishimura,<sup>1</sup> Sachi Okawa,<sup>1</sup> Kenji Takada,<sup>1</sup> Hiroe Kayatani,<sup>1</sup> Daisuke Minami,<sup>1</sup> Ken Sato,<sup>1</sup> and Takuo Shibayama<sup>1</sup>