ΓΙΓΑΝΤΙΟ ΚΥΣΤΙΚΟ ΑΔΕΝΟΚΑΡΚΙΝΩΜΑ ΠΡΟΣΤΑΤΗ: ΜΙΑ ΣΠΑΝΙΑ ΕΚΔΗΛΩΣΗ ΠΡΟΣΤΑΤΙΚΟΥ ΚΑΡΚΙΝΩΜΑΤΟΣ

Μ. Γρηγοριάδου1, Ζ. Τάτσιου1, Φ. Καζαντζίδης 2, Θ. Ταβλαρίδης 2, Μ. Αποστολίδου3, Δ. Αλατάκη 4, Ι. Φιλιάδης 5, Ι. Γαλανός 5, Ν. Νάσος 5, Ε. Χαμαλίδου 6, Ε. Ναγόρνη 2, Χ. Φιλίντατζη 4.
1. Εργαστήριο Παθολογικής Ανατομικής, Γ.Ν. Καβάλας., 2. Α' Χειρουργική Κλινική, Γ.Ν. Καβάλας., 3. Κυτταρολογικό Εργαστήριο, Γ.Ν. Καβάλας., 4. Εργαστήριο Παθολογικής Ανατομικής, Γ.Ν. Ημαθίας (Μονάδα Βέροιας) , 5. Ουρολογική Κλινική, Γ.Ν. Καβάλας., 6. Ογκολογικό Τμήμα Π.Ν.ΑΧΕΠΑ Θες/νίκης.

Εισαγωγή

Η κακοήθεια που σχετίζεται με κυστικές αλλοιώσεις του προστάτη είναι πολύ σπάνια. Αν και οι κύστες στον προστάτη ή στις περιβάλλουσες δομές είναι συνήθεις, το κυστικό προστατικό καρκίνωμα είναι μια σπάνια οντότητα.

Σκοπός της μελέτης

Στη διαφορική διάγνωση θα πρέπει να συμπεριληφθούν άλλα κυστικά νεοπλάσματα της περιοχής, όπως του ορθού και της ουροδόχου κύστης, καθώς και καλοήθεις κυστικοί όγκοι του προστάτη και η ιστολογική εξέταση και ο ανοσοϊστοχημικός έλεγχος είναι πολύτιμα για την ακριβή διάγνωση.

Υλικό και μέθοδοι

Άντρας 72ετών με ιστορικό χειρουργηθέντος αδενοκαρκινώματος παχέος εντέρου σε θεραπεία από 5ετίας, προσήλθε με διάρροια και οξύ κοιλιακό άλγος. Διαγνώστηκε ατελής ειλεός και διάρροια από υπερχείλιση εξαιτίας μηχανικής πίεσης του ορθού. Σε CT-κοιλίας βρέθηκε μεγάλη πυελική μάζα με ανομοιογενείς πυκνότητες και κυστικούς χώρους, που προκαλεί απόφραξη της ουρήθρας και του εντέρου. Το PSA ήταν >500 χωρίς παθολογικά ευρήματα στο σπινθηρογράφημα οστών. Λόγω των φαινομένων πίεσης, αποφασίστηκε η εκτομή του όγκου.

Αποτελέσματα

Η ιστοπαθολογική εξέταση έδειξε όγκο διαστάσεων 18,9 x11,3 εκ. εν μέρει συμπαγή και εν μέρει κυστικό, εκτεταμένα νεκρωτικό και αιμορραγικό που μερικώς περιβάλλεται από κάψα. Μικροσκοπικά αποτελείται από νεοπλασματικά κύτταρα με πλειόμορφους πυρήνες, προέχοντα πυρήνια και ηωσινόφιλο κυτταρόπλασμα τα οποία διατάσσονται συμπαγώς ή σε σπάνιους αδενοειδείς σχηματισμούς (**Φωτογραφία 1, 2)** και σπανίως εστιακά σε θηλές με κεντρικούς ινοαγγειακούς άξονες. Παρατηρείται αυξημένη μιτωτική δραστηριότητα. Ο ανοσοϊστοχημικός έλεγχος απέβη θετικός για τα PSA, PSAP και AMACR, ενώ ήταν αρνητικός για τις κυτοκερατίνες-7 και-20, το CDX2 και την p63-πρωτεΐνη. Κατά συνέπεια, τέθηκε η διάγνωση του κυστικού αδενοκαρκινώματος του προστάτη (Gleason score 9 [ISUP grade group 5]). Ο ασθενής πέθανε 3 εβδομάδες αργότερα λόγω καρδιακής κάμψης.

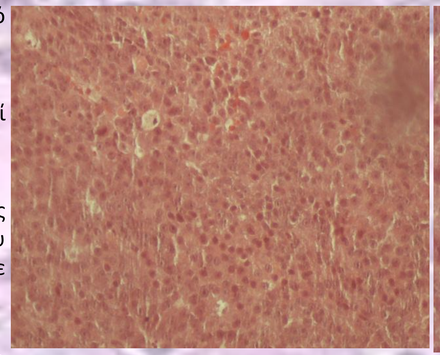

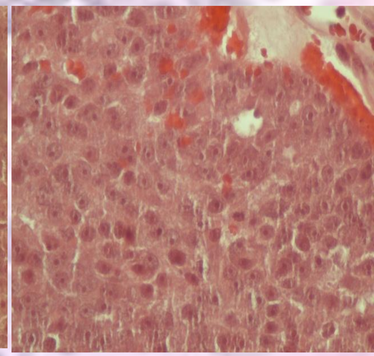

Φωτογραφία 1, 2 . (H&E x 200) και (H&E x 400)

ΣΥΖΗΤΗΣΗ

Οι οπισθοπεριτοναικοί όγκοι παρουσιάζουν συχνά διαγνωστικές και θεραπευτικές προκλήσεις. Αν και υπολογιστική τομογραφία(CT) και μαγνητική τομογραφία (MRI) μπορεί να είναι χρήσιμα για τη διάγνωση και την κατανόηση της έκτασης της νόσου, μια οριστική διάγνωση μπορεί να καθοριστεί μόνο από την ιστοπαθολογική εξέταση μετά από βιοψία. Οι γιγαντιαίες κυστικές μάζες στην ανδρική λεκάνη δεν είναι συχνές. Σε αυτήν την περίπτωση, ένα αυξημένο PSA υποδυκνύει ότι είναι προστατικής προέλευσης, όπως στην περίπτωσή μας.

Οι προστατικές κυστικές βλάβες είναι καλοήθεις και κακοήθεις. Οι καλοήθεις κυστικές μάζες είναι πιο συχνές και περιλαμβάνουν τις συγγενείς κύστεις του μυλλερειανού ή μεσονεφρικού πόρου(Wolffian). Οι επίκτητες κύστεις είναι συνήθως καλοήθεις και μπορεί να περιλαμβάνουν κύστες κατακράτησης, προστατικό απόστημα και προστατικό κυσταδένωμα .

Οι κακοήθεις κύστεις του προστάτη περιλαμβάνουν το θηλώδες κυσταδενοκαρκίνωμα, το μικτό αδενοκαρκίνωμα /καρκίνωμα από μεταβατικά κύτταρα και το κυστικό acinar καρκίνωμα του προστάτη. Σπανίως,μπορεί να πρόκειται για λεομύωμα ή λιποσάρκωμα στον προστάτη.

Η μικροσκοπική εξέταση και ένα πάνελ από δείκτες IHC πρέπει να χρησιμοποιούνται για τη διαφορική διαγνώση. Τα PSA , το AMACR και PSAP είναι χρήσιμα για τον αποκλεισμό των πνευμονικών μεταστάσεων, το καρκίνωμα της ουροδόχου και το αδενοκαρκίνωμα του παχέος εντέρου, ο υποδοχέας ανδρογόνων (AR) καθώς και οι δείκτες βασικών κυττάρων, όπως η p63 πρωτείνη και οι κερατίνες υψηλού μοριακού βάρους CK(κλώνος 34βE12) και CK5 / 6, η κερατίνη 20 και το CDX2 που είναι συνήθως αρνητικοί.

Συμπερασματικά, παρουσιάζουμε μια σπάνια περίπτωση κυστικού αδενοκαρκινώματος προστάτη. Η ιστοπαθολογική εξέταση και ο ανοσοϊστοχημικός έλεγχος είναι πολύτιμα για τη διάκριση από άλλες κυστικές αλλοιώσεις στην περιοχή, όπως στο ορθό και την ουροδόχο κύστη. Στις περιπτώσεις αυτές, η έγκαιρη διάγνωση και θεραπεία είναι κρίσιμης σημασίας για τη μακροπρόθεσμη επιβίωση.

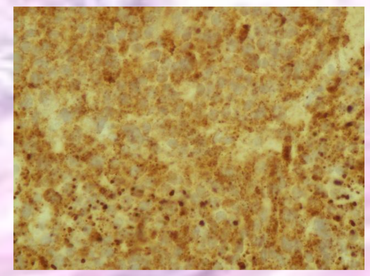

AMACR

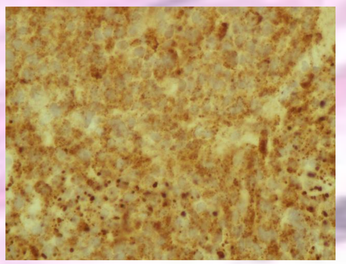

PSA

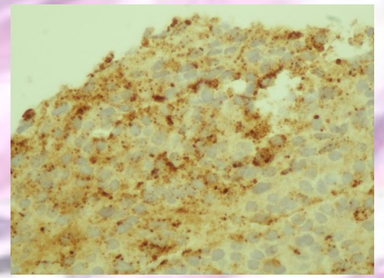

PSAP

ΒΙΒΛΙΟΓΡΑΦΙΑ

1. 1. Ng KL, Sathiyananthan JR, Dublin N, Razack AH and Lee G. Cystic adenocarcinoma of prostate: a case report. JUMMEC 2011; 14: 21-22.
2. . Khorsandi M. Cystic prostatic carcinoma. J Urol 2002;168:2542.
3. Nerli RB, Patil R, Sharma V, Ghagane SC, Hiremath MB. Cystic prostatic carcinoma. Clin Oncol 2016;1:1154.