

ΕΠΙΘΗΛΙΟΕΙΔΕΣ ΑΙΜΑΓΓΕΙΟΕΝΔΟΘΗΛΙΩΜΑ ΗΠΑΤΟΣ

Σ.Περβανά, Ε. Παζαρλή, Ο. Μπατσή, Γ. Χάχαλης, Γ. Πανσεληνάς, Ε. Μάσσα, Ι. Ευστρατίου
Παθολογοανατομικό Εργαστήριο Γ. Ν. Παπαγεωργίου Θεσσαλονίκη

ΕΙΣΑΓΩΓΗ

Το κακόηθες επιθηλιοειδές αιμαγγειοενδοθηλίωμα είναι ένας σπάνιος όγκος του ήπατος που συνήθως εμφανίζει πολυεστιακότητα, και προσβάλλει και τους δύο λοβούς.

Σκοπός της μελέτης: Σκοπός της παρούσας εργασίας είναι η παρουσίαση μιας ενδιαφέρουσας περίπτωσης και η σύντομη ανασκόπηση της τρέχουσας βιβλιογραφίας.

ΜΕΘΟΔΟΣ ΥΛΙΚΑ

Η περίπτωση μας αφορά γυναίκα 62 ετών η οποία προσήλθε στο νοσοκομείο μας για προγραμματισμένη χειρουργική εκτομή όγκου (δε) λοβού ήπατος.

Στο εργαστήριο παραλάβαμε χειρουργικό παρασκεύασμα τμηματεκτομής ήπατος βάρους 212 γρ. και διαστάσεων 12*9*6 εκ.

Στην διατομή αναγνωρίζεται λευκόφαιης χροιάς όγκος με ασαφή όρια μ.δ. 7 εκ.

ΑΠΟΤΕΛΕΣΜΑΤΑ

Η ιστολογική εξέταση έδειξε ότι πρόκειται για νεόπλασμα του ήπατος με χαρακτηριστικές κακόηθους επιθηλιοειδούς αιμαγγειοενδοθηλιώματος. Το νεόπλασμα αποτελείται από ανώμαλους, πολυσχιδείς και αναστομούμενους αγγειακούς χώρους οι οποίοι επενδύονται από ενδοθηλιακά κύτταρα με ποικίλου βαθμού διαφοροποίηση. Κατά τον ανοσοϊστοχημικό έλεγχο που ακολούθησε παρατηρήθηκε θετικότητα των νεοπλασματικών κυττάρων στο CD34 και CD31.

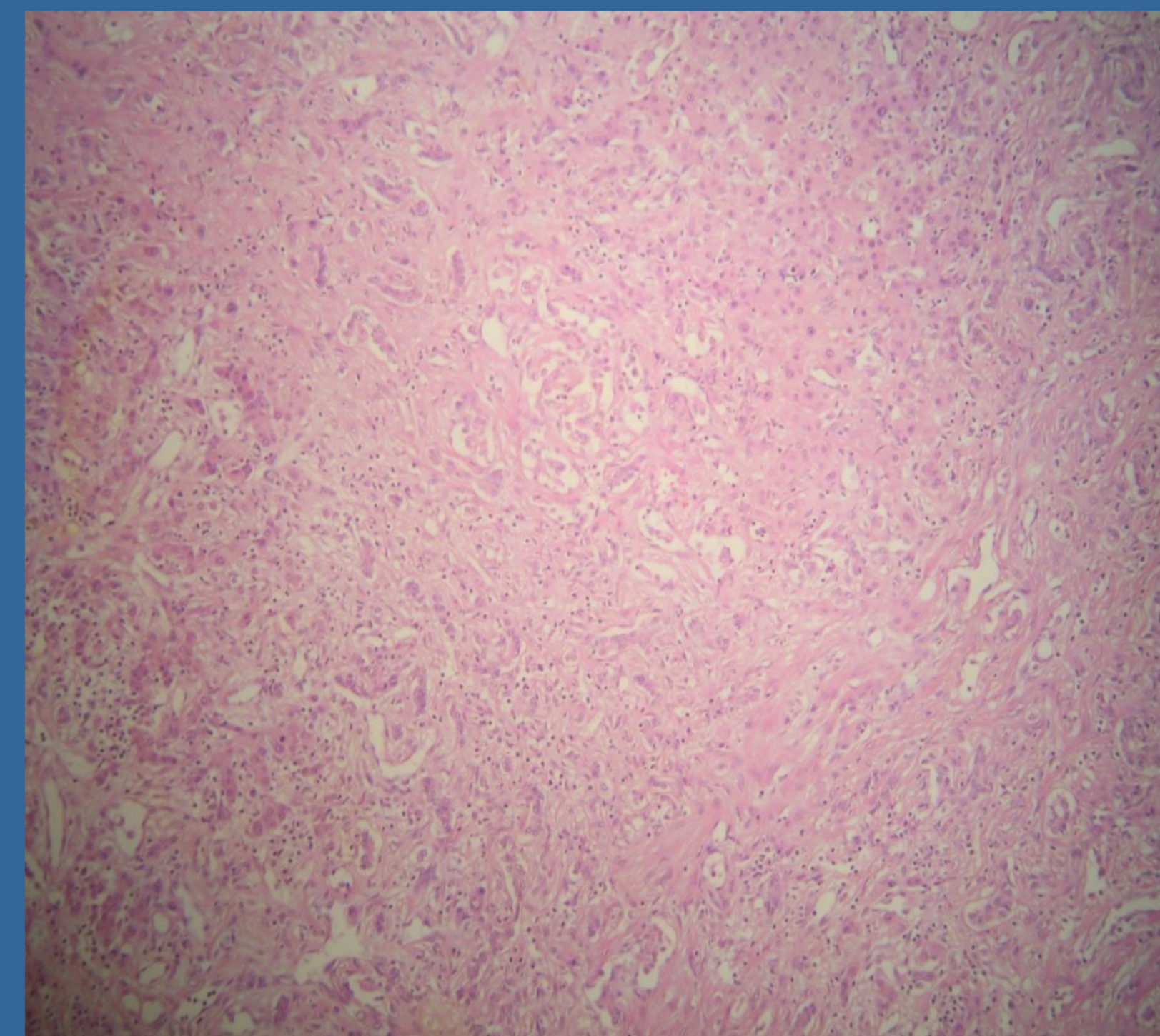


Figure 1. A/E x10.

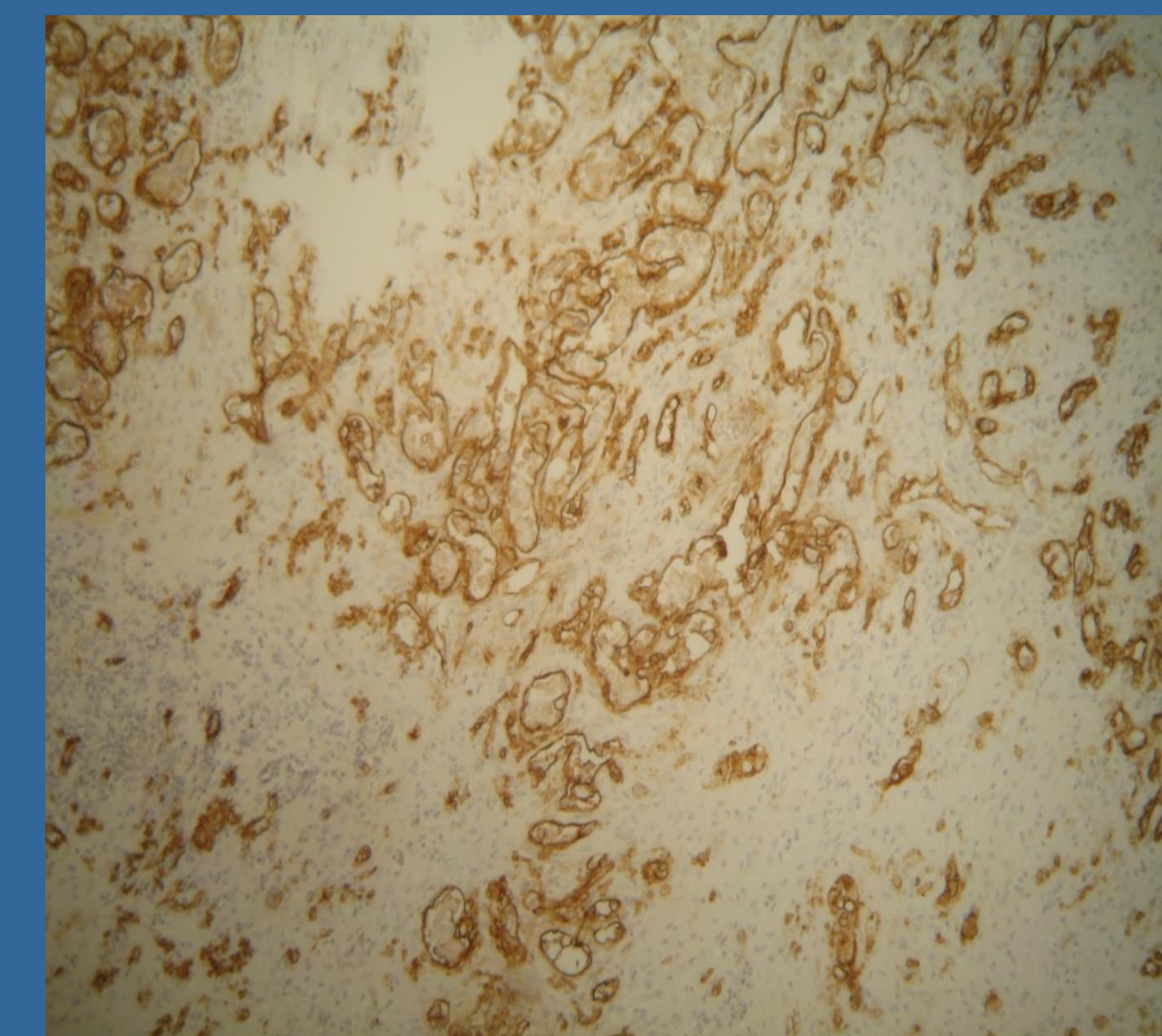


Figure 2. CD34x10.

ΣΥΜΠΕΡΑΣΜΑΤΑ

Το επιθηλιοειδές αιμαγγειοενδοθηλίωμα είναι ένας ενδιάμεσης κακοήθειας όγκος αγγειακής προέλευσης που εντοπίζεται κυρίως στα μαλακά μέρη και τον πνεύμονα. Πρωτοπαθής εντόπιση στο ήπαρ θεωρείται σπάνια. Στην βιβλιογραφία αναφέρονται περίπου 300 περιπτώσεις. Εμφανίζει υπεροχή στις γυναίκες. Θεραπεία εκλογής θεωρείται η τμηματική ηπατεκτομή ή η μεταμόσχευση γιατί συχνά ο όγκος είναι πολυεστιακός.

ΒΙΒΛΙΟΓΡΑΦΙΑ

- 1.P Sahai,P Joshi, DN Sharma, et al:Malignant epithelioid hemangioendothelioma of liver.Transl Gastrointest Cancer 1:272-276,2012
- 2.Neofytou K,Chrysochos A,Charalambous N,et al.Hepatic epithelioid hemangioendothelioma and the danger of misdiagnosis:Report of a case.Case Rep Oncol Med[epub ahead of print on February 28,2013