

ΘΕΡΑΠΕΥΤΙΚΗ ΑΝΤΙΜΕΤΩΠΙΣΗ ΤΗΣ ΕΝΔΟΘΗΛΙΑΚΗΣ ΝΕΟΠΛΑΣΙΑΣ ΚΟΛΠΟΥ (ΝΑΙΝ ΚΟΛΠΟΥ)

Καραγιάννη Π.¹, Παππάς Ν.¹, Στρατάκη Κ²., Τζαμουράνη Χ²., Κουκουράκης Γ.¹, Μπέτσου Σ.³, Παπαθεοδώρου Δ²., Μηλιάδου Α.¹

- 1.Τμήμα Ακτινοθεραπευτικής Ογκολογίας, Γ.Α.Ο.Ν.Α. «Ο Άγιος Σάββας»
2. Τμήμα Γυναικολογικής – Ογκολογίας, Γ.Α.Ο.Ν.Α. «Ο Άγιος Σάββας»
- 3.Τμήμα Φυσικής Ιατρικής, Γ.Α.Ο.Ν.Α «Ο Άγιος Σάββας»

ΣΚΟΠΟΣ:

Στο τμήμα μας από τον Οκτώβρη του 2020 ως τον Δεκέμβρη του 2021 αντιμετωπίσαμε 6 ασθενείς που έπασχαν από την ενδοθηλιακή νεοπλασία κόλπου. Πρόκειται για ασθενείς οι οποίες στο παρελθόν είχαν υποβληθεί σε ολική υστερεκτομή μετά των εξαρτημάτων. Ο μέσος όρος ηλικίας τους ήταν τα 63 έτη.

ΜΕΘΟΔΟΣ-ΥΛΙΚΟ:

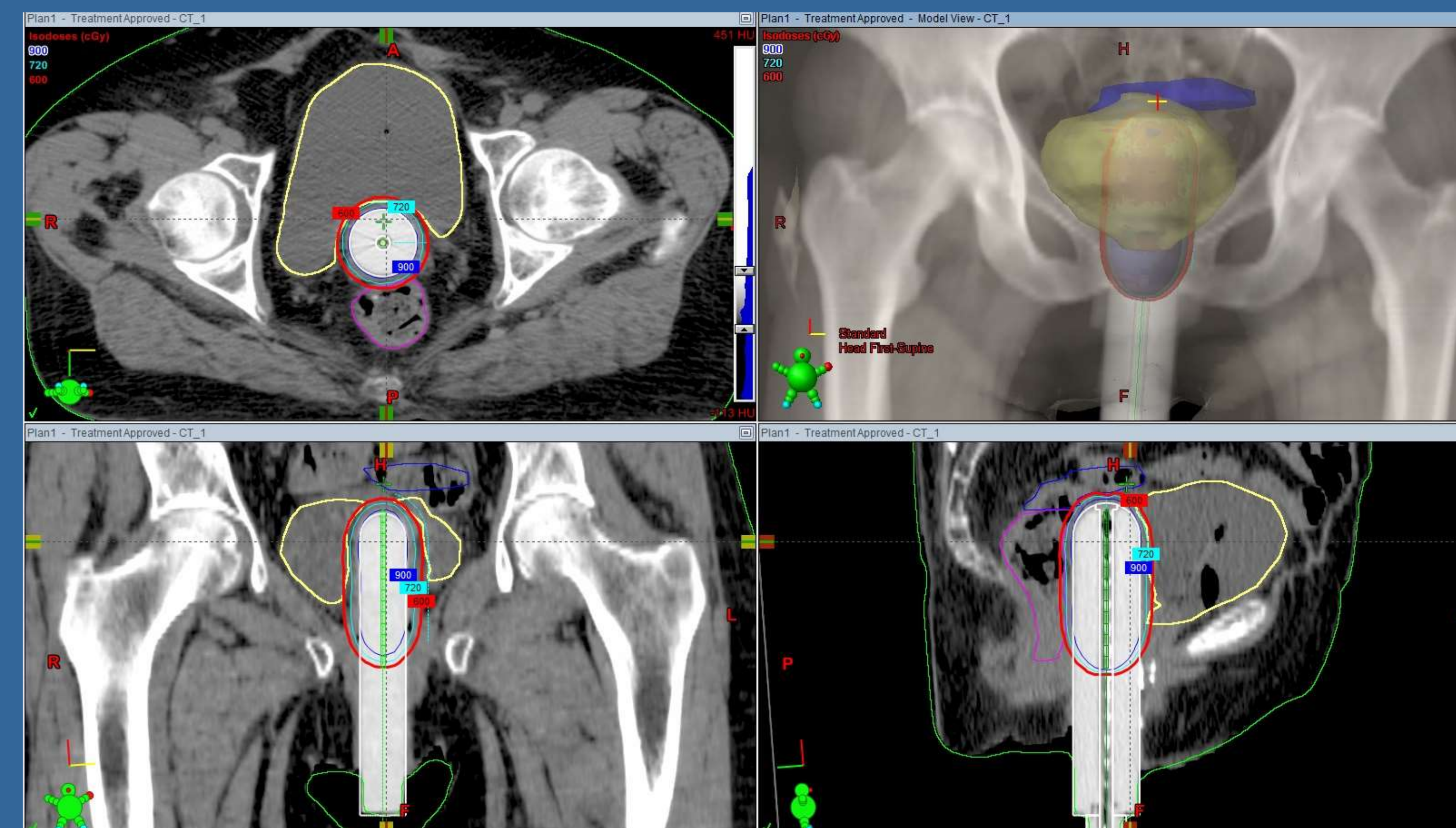
Οι ασθενείς υποβλήθηκαν σε ριζική ενδοκοιλιακή βραχυθεραπεία με υψηλό ρυθμό δόσης (HDR) και τεχνική 3D σε 6 εφαρμογές, 1 ανά εβδομάδα. Στην κάθε εφαρμογή χορηγήθηκαν 6 Gy (HΔO= 6 Gy) και έλαβαν συνολικά 36 Gy (ΣΔO = 36 Gy) (Εικόνα 1).

ΑΠΟΤΕΛΕΣΜΑΤΑ:

Δύο ασθενείς προς το τέλος της θεραπείας εμφάνισαν έντονο ερεθισμό του κόλπου και αντίδραση του δέρματος στην περιοχή του αιδοίου, όπου και δόθηκε η ανάλογη υποστηρικτική αγωγή. Μία ασθενής εμφάνισε κοιλιακή μυκητίαση. Δύο ασθενείς εμφάνισαν δυσουρικά ενοχλήματα . Μία ασθενής παρουσίασε κυστίτιδα. Περίπου ένα χρόνο μετά την ολοκλήρωση της βραχυθεραπείας δύο ασθενείς εμφάνισαν δερματική νέκρωση στην περιοχή έξωθεν του αιδοίου όπου χορηγήθηκε η κατάλληλη αγωγή

ΣΥΜΠΕΡΑΣΜΑ:

Οι ασθενείς ολοκλήρωσαν τη θεραπεία τους και βρίσκονται υπό παρακολούθηση. Είναι ελεύθερες νόσου.



Εικόνα 1

Εγκάρσια, οβελιαία και μετωπιαία τομή της αξονικής τομογραφίας σχεδιασμού που ακολούθησε μετά την εφαρμογή του κυλίνδρου στον κόλπο της ασθενούς καθώς και το αντίστοιχο DRR. Ενδεικτική απεικόνιση των ισοδοσικών καμπύλων κατανομής της δόσης.