



ΚΛΙΝΙΚΟ ΠΕΡΙΣΤΑΤΙΚΟ: ΜΗ ΜΙΚΡΟΚΥΤΤΑΡΙΚΟΣ ΚΑΡΚΙΝΟΣ ΠΝΕΥΜΟΝΑ ΠΛΑΚΩΔΟΥΣ ΤΥΠΟΥ ΜΕ ΜΕΤΑΣΤΑΤΙΚΗ ΕΣΤΙΑ ΣΤΟ ΠΑΧΥ ΕΝΤΕΡΟ.

Ιωάννης Βαθιώτης¹, Νικόλαος Συρίγος¹, Γεωργία Γομάτου¹, Γεώργιος Κουνάδης¹, Ιωάννης Βαμβακάρης¹, Δήμητρα Στεφάνου¹, Ηλίας Κοπτέας^{1,2,3}, Ανδριανή Χαρπίδου^{1,2,3}

¹ Ογκολογική Μονάδα, Γ'ΠΠ, ΝΝΘΑ «Η ΣΩΤΗΡΙΑ», Ιατρική Σχολή ΕΚΠΑ ² Ογκολογικό Κέντρο Ιατροβιολογικής Εκπαίδευσης και Έρευνας

³ Μεταπτυχιακό Πρόγραμμα «Ογκολογία Θώρακα: Σύγχρονη Κλινικοεργαστηριακή Προσέγγιση και έρευνα»

ΠΕΡΙΛΗΨΗ

Το περιστατικό αφορά σε σπάνια περίπτωση μεταστατικής εστία στο κατιόν κόλον προερχόμενο από πλακώδες μη μικροκυτταρικό καρκίνο πνεύμονα.

ΕΙΣΑΓΩΓΗ

Ο μη μικροκυτταρικός καρκίνος πνεύμονα (ΜΜΚΠ) μεθίσταται αιματογενώς συχνότερα στο ήπαρ, τον εγκέφαλο, τα οστά και τα επινεφρίδια. Το παχύ έντερο αποτελεί μία από τις σπανιότερες μεταστατικές εστίες καθώς συνιστά το 0.5% των δευτεροπαθών εντοπίσεων από ΜΜΚΠ.

ΑΠΟΤΕΛΕΣΜΑΤΑ

Γυναίκα 72 ετών υπεβλήθη σε δεξιά άνω λοβεκτομή τον 10/2018 λόγω πλακώδους ΜΜΚΠ (pT2N0M0). Σε μετεγχειρητική απεικόνιση με PET-CT scan αναδείχθηκε υπερμεταβολική λεμφαδενική διόγκωση κατώτερου παρατραχειακού και υποτροπιδικού χώρου, που με EBUS (TBNB 4R) ταυτοποιήθηκε ιστολογικά.

ΑΠΟΤΕΛΕΣΜΑΤΑ

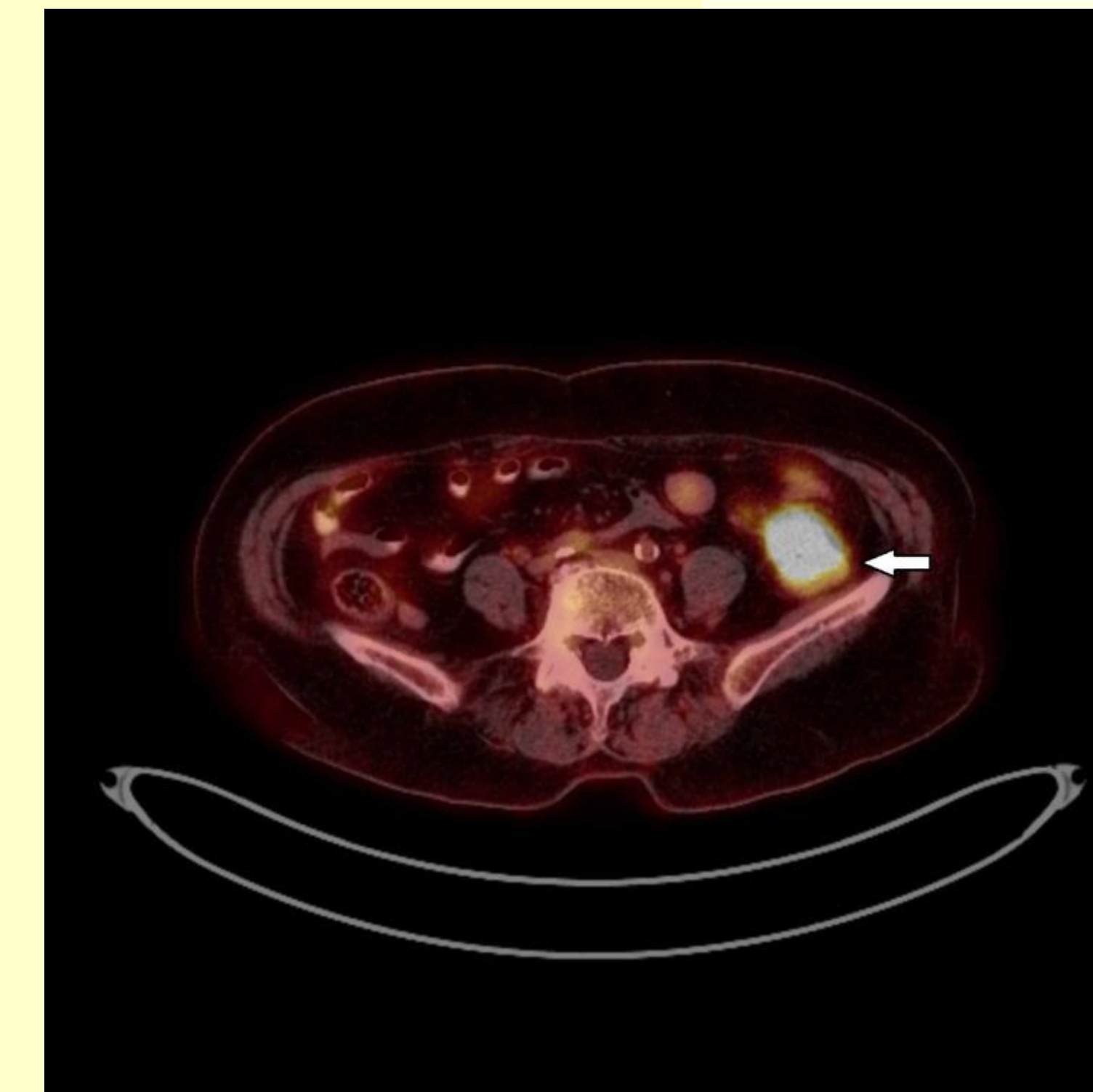
Η ασθενής έλαβε χημειοθεραπεία με Carboplatin και nab-Paclitaxel και ακολούθως υπεβλήθη σε ακτινοθεραπεία θώρακος-μεσοθωρακίου. Έκτοτε παρέμεινε χωρίς υποτροπή και βρισκόταν υπό τακτική παρακολούθηση. Ένα έτος μετά, σε PET-CT scan παρουσίασε υπερμεταβολική δραστηριότητα σε μονήρη ηπατική εστία, καθώς και σε εστία στο κατιόν κόλον (Εικόνα 1). Ακολούθησε κολonosκόπηση και η βιοψία ανέδειξε καρκίνωμα πλακώδους προέλευσης.

ΑΠΟΤΕΛΕΣΜΑΤΑ

Κλινικά η ασθενής παρουσίαζε συμπτώματα ατελούς ειλεού και οδηγήθηκε σε χειρουργική επέμβαση, και συγκεκριμένα σιγμοειδεκτομή και κολοορθική αναστόμωση, δεξιά επινεφριδεκτομή και μεταστασεκτομή στο τμήμα VIII του ήπατος. Η ιστολογική εξέταση από το παρασκεύασμα του χειρουργείου επιβεβαίωσε τη διάγνωση πλακώδους καρκινώματος μεταστατικού από τον πνεύμονα.

ΜΕΘΟΔΟΙ

Ανασκόπηση περιστατικού, για να επισημάνουμε την πιθανότητα μεταστάσεων από ΜΜΚΠ σε σπάνιες θέσεις, όπως αυτή του παχέος εντέρου.



Εικόνα 1: Υπερμεταβολική εστία στο κατιόν κόλον στο PET-CT scan.

ΣΥΜΠΕΡΑΣΜΑ

Οι μεταστατικές εστίες στο παχύ έντερο από πρωτοπαθή καρκίνο πνεύμονα είναι σπάνιες, ωστόσο θα πρέπει να συμπεριλαμβάνονται στη διαφορική διάγνωση σε περίπτωση εξεργασίας παχέος εντέρου σε ασθενή με ιστορικό ΜΜΚΠ, και συστήνεται ιστολογική ταυτοποίηση για την ορθή διαχείριση του ασθενούς.

ΒΙΒΛΙΟΓΡΑΦΙΑ

1. Hu Y, Feit N, Huang Y, Xu W, Zheng S, Li X. Gastrointestinal metastasis of primary lung cancer: An analysis of 366 cases. *Oncol Lett.* 2018 Jun;15(6):9766-9776. doi: 10.3892/ol.2018.8575.
2. Lou HZ, Wang CH, Pan HM, Pan Q, Wang J. Colonic metastasis after resection of primary squamous cell carcinoma of the lung: a case report and literature review. *World J Gastroenterol.* 2014 May 21;20(19):5930-4.

ΕΠΙΚΟΙΝΩΝΙΑ

Ιωάννης Βαθιώτης
Ειδικευόμενος Ιατρός Παθολογικής Ογκολογίας
Ογκολογική Μονάδα, Γ' Πανεπιστημιακή Παθολογική
Κλινική, ΝΝΘΑ Η ΣΩΤΗΡΙΑ, Εθνικό και Καποδιστριακό
Πανεπιστήμιο Αθηνών
Email: ioannis.vathiotis@yale.edu
Phone: 210 7763598
Website: <http://sotiria-meduoa.gr/>