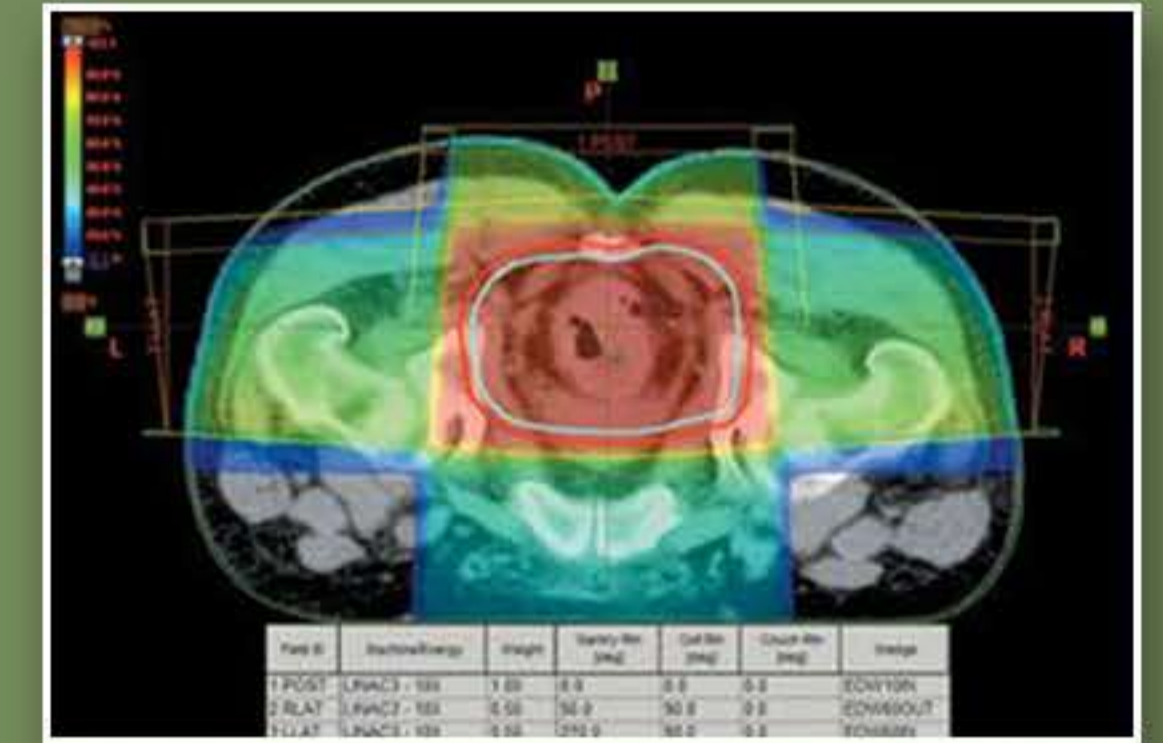


Ο ΡΟΛΟΣ ΤΗΣ ΠΡΟΕΓΧΕΙΡΗΤΙΚΗΣ ΑΚΤΙΝΟ-ΧΗΜΕΙΟΘΕΡΑΠΕΙΑΣ ΣΤΗΝ ΑΝΤΑΠΟΚΡΙΣΗ ΤΟΥ ΟΓΚΟΥ ΣΤΟΝ ΤΟΠΙΚΑ ΠΡΟΧΩΡΗΜΕΝΟ ΚΑΡΚΙΝΩΜΑ ΟΡΘΟΥ- Η ΕΜΠΕΙΡΙΑ ΤΟΥ ΤΜΗΜΑΤΟΣ ΜΑΣ

Γ. ΣΟΥΛΙΜΙΩΤΗ, Α. ΦΩΤΟΠΟΥΛΟΥ, Μ. ΠΛΟΧΩΡΟΥ, Ι. ΜΑΡΑΒΕΛΗΣ, Σ. ΤΖΩΡΑΚΑΚΗΣ, Κ. ΓΚΙΡΛΕΜΗΣ, Ε. ΑΘΑΝΑΣΙΟΥ
ΤΜΗΜΑ ΑΚΤΙΝΟΘΕΡΑΠΕΥΤΙΚΗΣ ΟΓΚΟΛΟΓΙΑΣ Γ.Ο.Ν.Κ <<ΟΙ ΑΓΙΟΙ ΑΝΑΡΓΥΡΟΙ>>

- **ΕΙΣΑΓΩΓΗ:** Η πρώτη γραμμή θεραπείας για τον τοπικά προχωρημένο καρκίνο του ορθού είναι η προεγχειρητική ακτινο-χημειοθεραπεία ακολουθούμενη από χειρουργική εκτομή.
- **ΣΚΟΠΟΣ:** Σκοπός της εργασίας μας είναι να προσδιορίσουμε την ανταπόκριση του όγκου στο χειρουργείο μετά από προεγχειρητική ακτινο-χημειοθεραπεία.
- **ΜΕΘΟΔΟΣ:** 33 ασθενείς με τοπικό προχωρημένο καρκίνωμα του ορθού υποβλήθηκαν σε προεγχειρητική ακτινο-χημειοθεραπεία στο τμήμα μας το χρονικό διάστημα 2013-2020. Από αυτούς 21 ήταν άντρες (68 %) και 12 γυναίκες (32 %). Η διάμεση ηλικία ήταν τα 67 έτη(range 35-89). Από αυτούς 7 είχαν stage II νόσο(35%) και 26 είχαν stage III νόσο(65 %). Το κλινικό στάδιο της νόσου είχε ταυτοποιηθεί με κολονοσκόπηση καθώς και μαγνητική τομογραφία με πρωτόκολλο ορθού. Όλοι οι όγκοι ήταν αδενοκαρκινώματα. Η τοπογραφία των όγκων ήταν στο άνω τριτημόριο του ορθού 38% (13 ασθενείς) και στο κάτω τριτημόριο του ορθού 62% (20 ασθενείς). Όλοι οι ασθενείς υποβλήθηκαν σε 3-D Conformal RT και έλαβαν Σ.Δ.Ο:45 Gy με Η.Δ.Ο:1.8 Gy.Οι 31 από αυτούς τους ασθενείς(93%), έλαβαν ταυτόχρονα capecitabine (850 mgr/m2/twice a day/25 days). Η χειρουργική επέμβαση ήταν προγραμματισμένη σε διάστημα 4-8 εβδομάδων μετά το τέλος της ακτινο-χημειοθεραπείας.
- **ΑΠΟΤΕΛΕΣΜΑΤΑ:** Η ιστολογική έκθεση μετά το χειρουργείο έδειξε ότι: 8 ασθενείς(24.4%) είχαν πλήρη εξάλειψη του όγκου (pT0-COMplete RESPONSE) και 23 ασθενείς (72.6%)είχαν μερική εξάλειψη του όγκου-(PARZIAL RESPONSE). Τέλος 2 ασθενείς απεβίωσαν πριν το χειρουργείο για άλλους λόγους(4%).Επίσης στην εργασία μας φάνηκε ότι από τους 8 ασθενείς με πλήρη ανταπόκριση 6 είχαν όγκους στο άνω τριτημόριο του ορθού και 2 είχαν όγκους στο κάτω τριτημόριο του ορθού(75% versus 25%%). Δηλαδή οι ασθενείς με όγκους στο άνω τριτημόριο του ορθού φάνηκε ότι είχαν καλύτερη ανταπόκριση.
- **ΣΥΜΠΕΡΑΣΜΑΤΑ:** Η προεγχειρητική ακτινο-χημειοθεραπεία επιτυγχάνει πολύ καλά αποτελέσματα στην ανταπόκριση των τοπικά προχωρημένων όγκων του ορθού. Τα αποτελέσματα της εργασίας μας συνάδουν με την διεθνή βιβλιογραφία.



3D CONFORMAL RADIOTHERAPY TREATMENT PLANNING FOR RECTAL TUMOR

