



## ΕΙΣΑΓΩΓΗ / ΣΚΟΠΟΣ

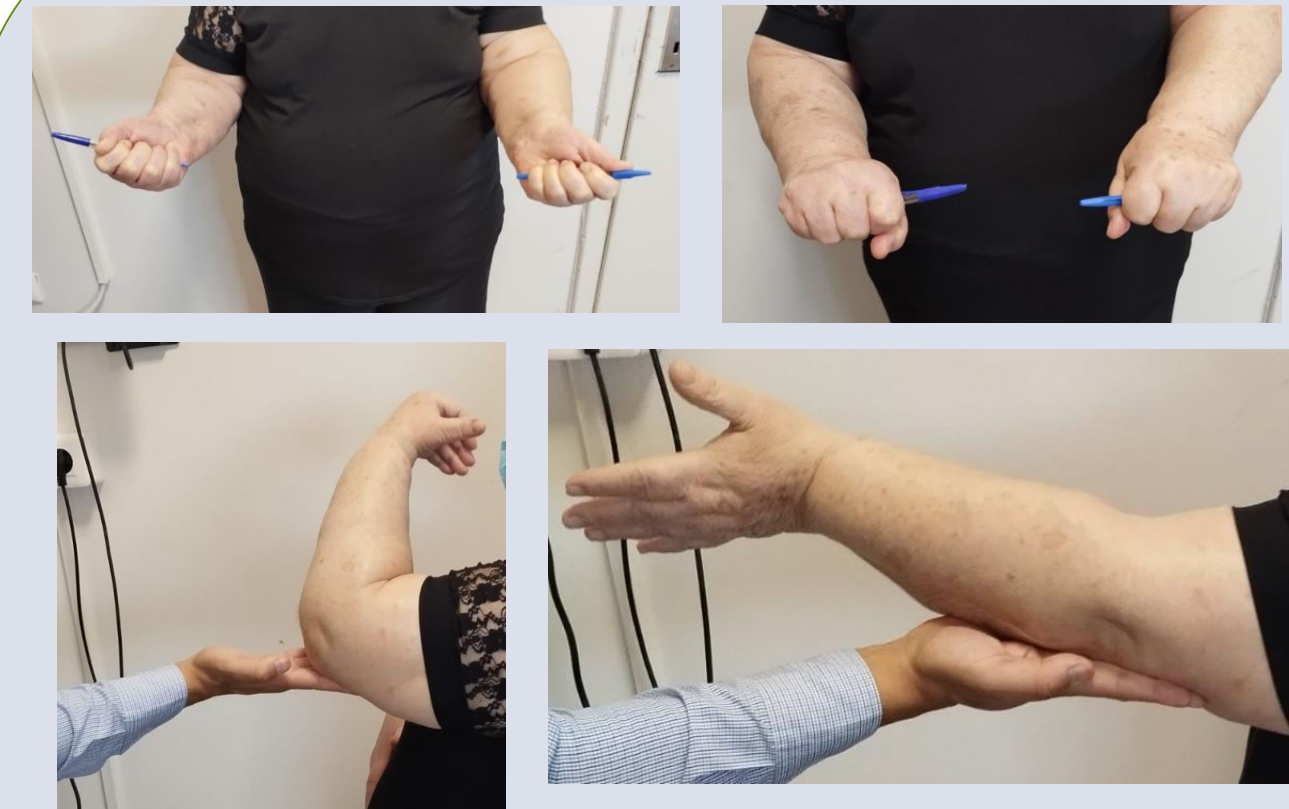
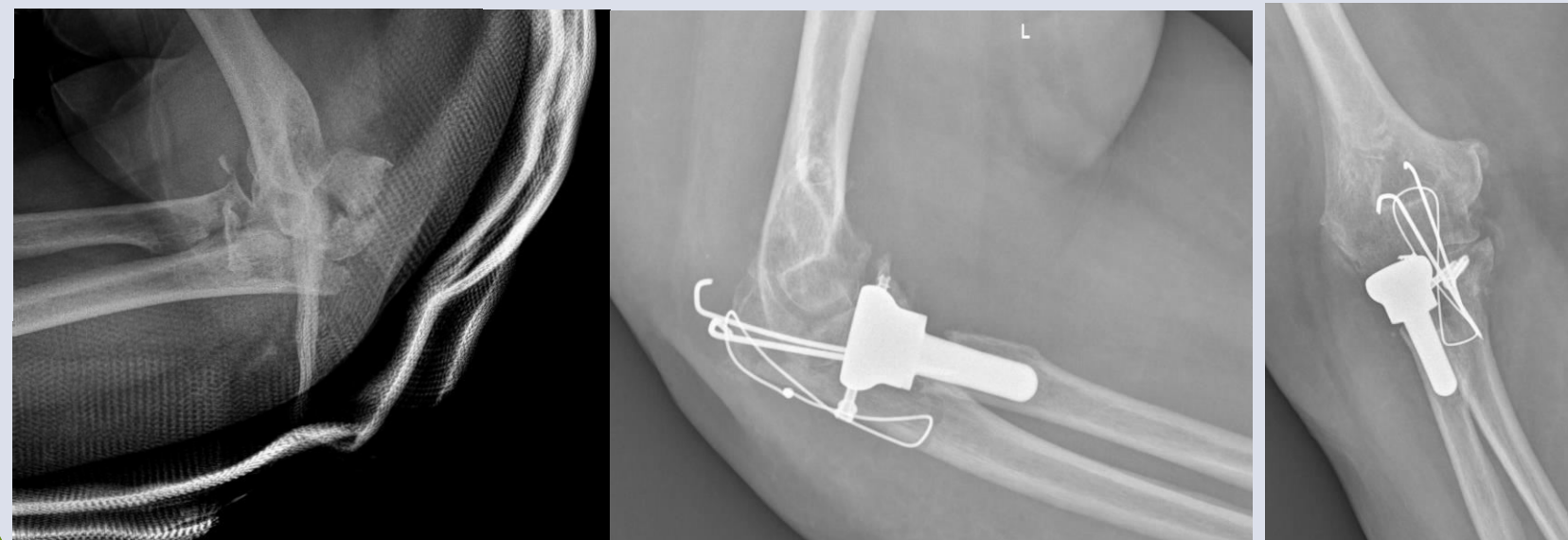
- Η παρουσίαση σπάνιας περίπτωσης τραυματισμού του αγκώνα και η αντιμετώπισή του.

## ΥΛΙΚΟ / ΜΕΘΟΔΟΣ

- Ασθενής 74 ετών προσήλθε στα Τ.Ε.Π μετά από αναφερόμενη πτώση εξ' ιδίου ύψους αιτιώμενη έντονο άλγος αριστερού αγκώνα
- Κλινική εξέταση ανέδειξε οίδημα, παραμόρφωση και περιορισμό κινήσεων. Ο νευραγγειακός έλεγχος ήταν φυσιολογικός
- Προεγχειρητικά MEPS score (5) και Quick Dash Score (86,4)

## ΑΠΟΤΕΛΕΣΜΑΤΑ

- ❖ Α/α ανέδειξε ατυχή τριάδα με συνοδό κάταγμα ωλεκράνου. Πραγματοποιήθηκε ανάταξη τοποθέτηση ΒΠΧΚ ΓΝ και ακτινολογικός επανέλεγχος. Νευραγγειακός έλεγχος φυσιολογικός
- ❖ Ct-scan ταυτοποίησε το σύνολο των βλαβών και διευκόλυνε τον προεγχειρητικό σχεδιασμό
- ❖ Χειρουργική αποκατάσταση μόνο με οπισθοεξωτερική προσπέλαση του αγκώνα. Εσωτερική οστεοσύνθεση της κορωνοειδούς με δύο βίδες μερικού σπειράμματος, αντικατάσταση κεφαλής κερκίδος, internal brace και συρραφή έξω πλαγίου συνδέσμου και οστεοσύνθεση του κατάγματος ωλεκράνου με tension band τεχνική
- ❖ Follow-up ενός έτους ROM 10-105°, MEPS score (100), Quick Dash Score (2.3)



## ΣΥΜΠΕΡΑΣΜΑΤΑ

- ✓ Παρουσιάζεται σπάνια περίπτωση ατυχίας τριάδας του αγκώνα με συνοδό κάταγμα ωλεκράνου
- ✓ Απαιτείται λεπτομερής προεγχειρητικός σχεδιασμός τόσο για την ανεύρεση του συνόλου των βλαβών αλλά και για την ορθή χειρουργική αντιμετώπιση ανάλογων σύνθετων κακώσεων του αγκώνα