



ΠΕΡΙΛΗΨΗ

Το επικουρικό οστάριο Os Sustentaculi αποτελεί ένα σπάνιο επικουρικό οστάριο του οπίσθιου πόδα με επίπτωση του να κυμαίνεται στο 0.3-0.4% .

Με την εμφάνιση της συνοστέωσης του προκαλεί έντονες ενοχλήσεις με εμφάνιση των συμπτωμάτων στις ηλικίες άνω των 16.

Λόγω σπανιότητας της οντότητας θεωρήθηκε από την κλινική μας σπουδαία η αναφορά του περιστατικού για επαγρύπνηση της ορθοπαιδικής κοινότητας για αυτό το επικουρικό οστάριο.

ΕΙΣΑΓΩΓΗ

- Το επικουρικό οστάριο Os Sustentaculi πρωτοπεριγράφηκε από τον Pfitzner το 1986.
- Αποτελεί μια σπάνια εντόπιση επικουρικού οσταρίου με επίπτωση να κυμαίνεται στο 0.3-0.4% [1].
- Συχνά είναι μέρος εξωαρθρικής αστραγαλοπτερνικής συνοστέωσης και καθίσταται συμπτωματική μετά την δεύτερη δεκαετία της ζωής με την επέλευση της συνοστέωσης.
- Συνήθως εκδηλώνεται με πόνο και περιορισμό της κίνησης[2].

ΥΛΙΚΟ ΚΑΙ ΜΕΘΟΔΟΣ

➤ ΣΤΟΙΧΕΙΑ ΑΣΘΕΝΟΥΣ

- Ηλικία 23 ετών
- Γυμναστής και αθλητής ενόργανης γυμναστικής

➤ ΣΥΜΠΤΩΜΑΤΑ

- Πόνος και περιορισμός της κίνησης κατά την διάρκεια της στρατιωτικής του θητείας

➤ ΚΛΙΝΙΚΗ ΕΙΚΟΝΑ

- Σημείο διπλού έσω σφυρού
- Περιορισμός κίνησης της υπαστραγαλικής, ιδιαίτερα της έσω στροφής του άκρου πόδα
- Περιορισμός της ραχιαίας κάμψης της ποδοκνημικής
- Εύκαμπτη πλατυποδία

➤ ΑΠΕΙΚΟΝΙΣΤΙΚΕΣ ΕΞΕΤΑΣΕΙΣ

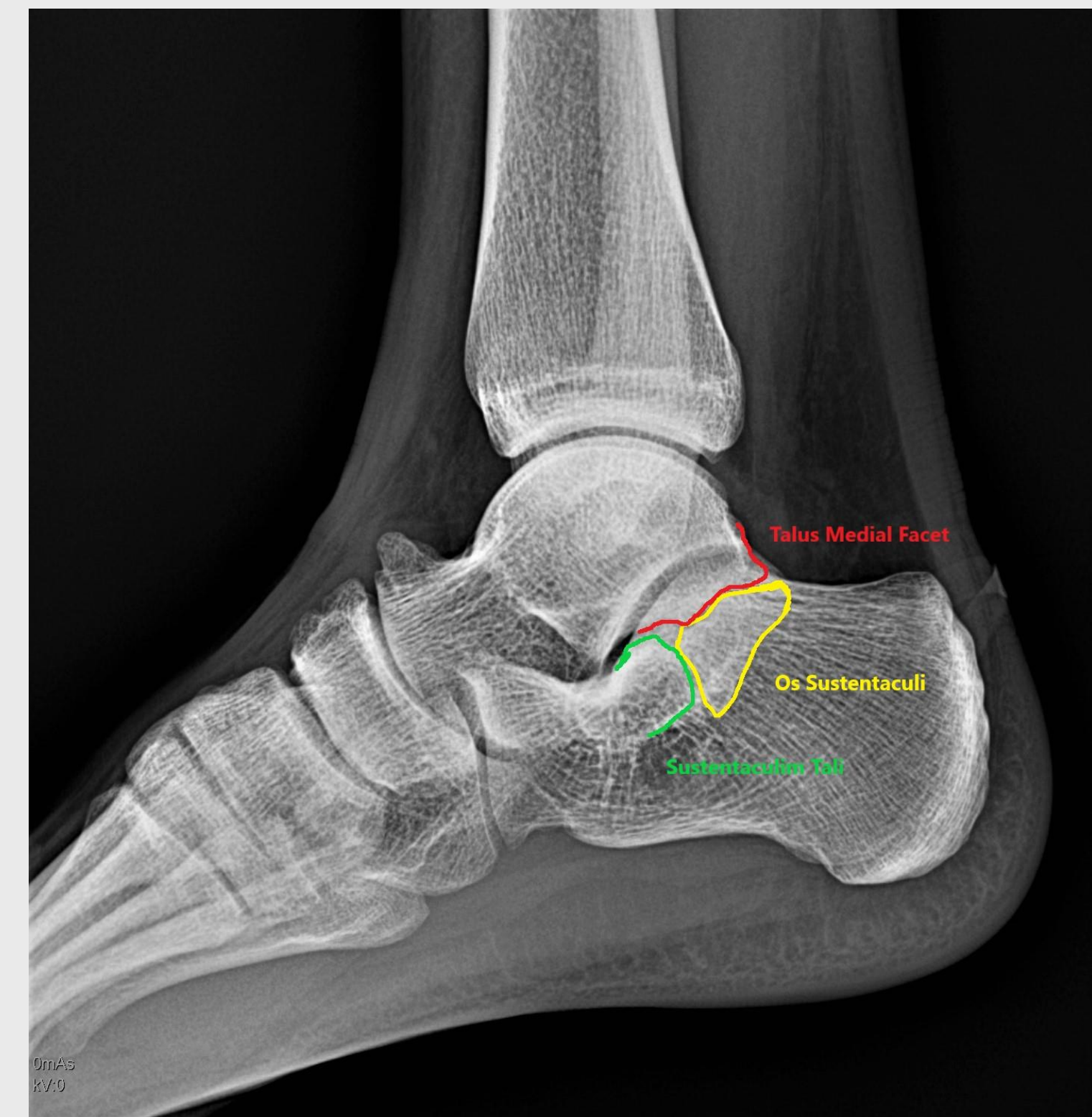
ΑΞΟΝΙΚΗ ΤΟΜΟΓΡΑΦΙΑ

- Παρουσία επικουρικού οσταρίου στην περιοχή της πρόσθιας έσω υπαστραγαλικής (**Os Sustentaculi**)

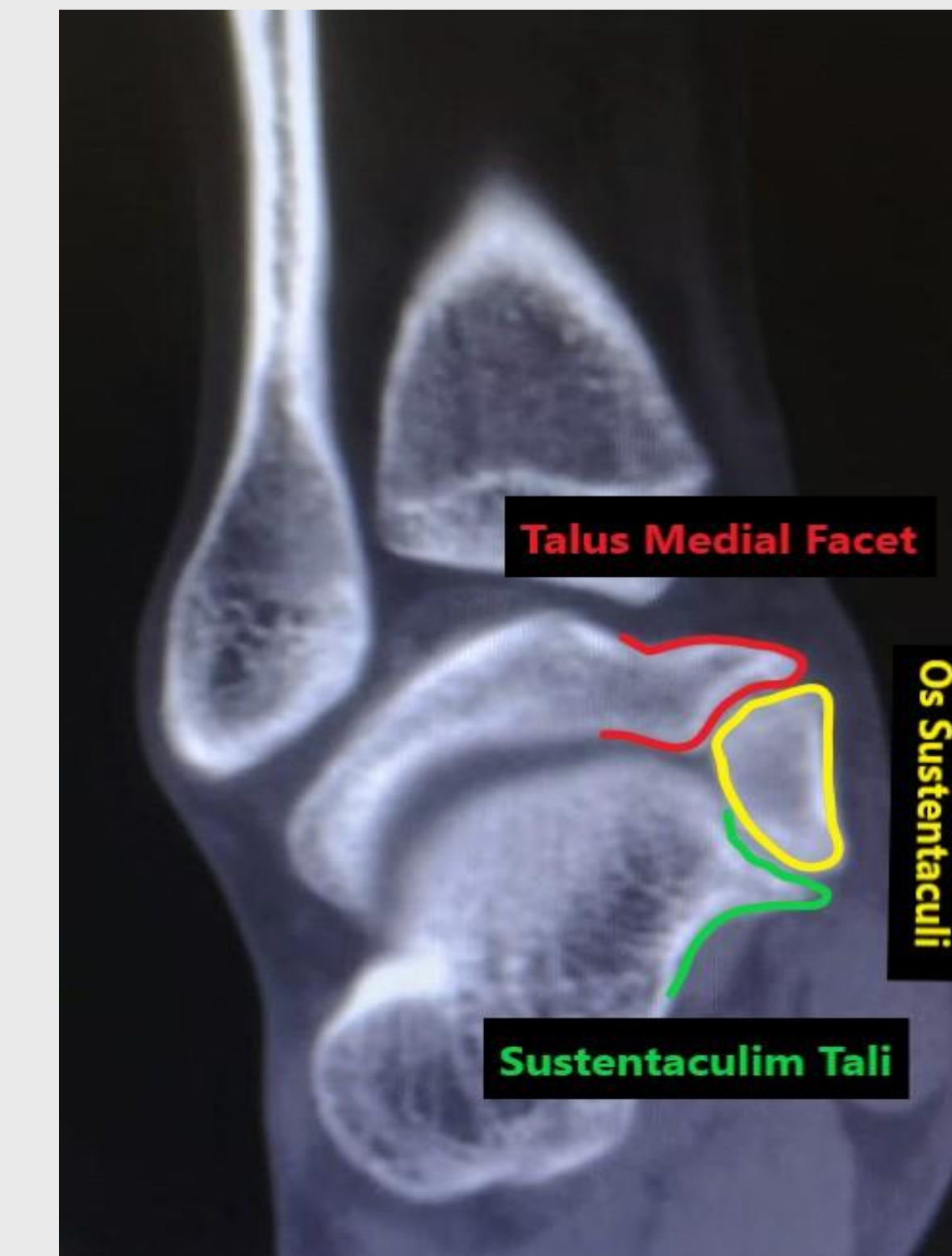
- Ραχιαίο οστεόφυτο του αστραγάλου

ΜΑΓΝΗΤΙΚΗ ΤΟΜΟΓΡΑΦΙΑ

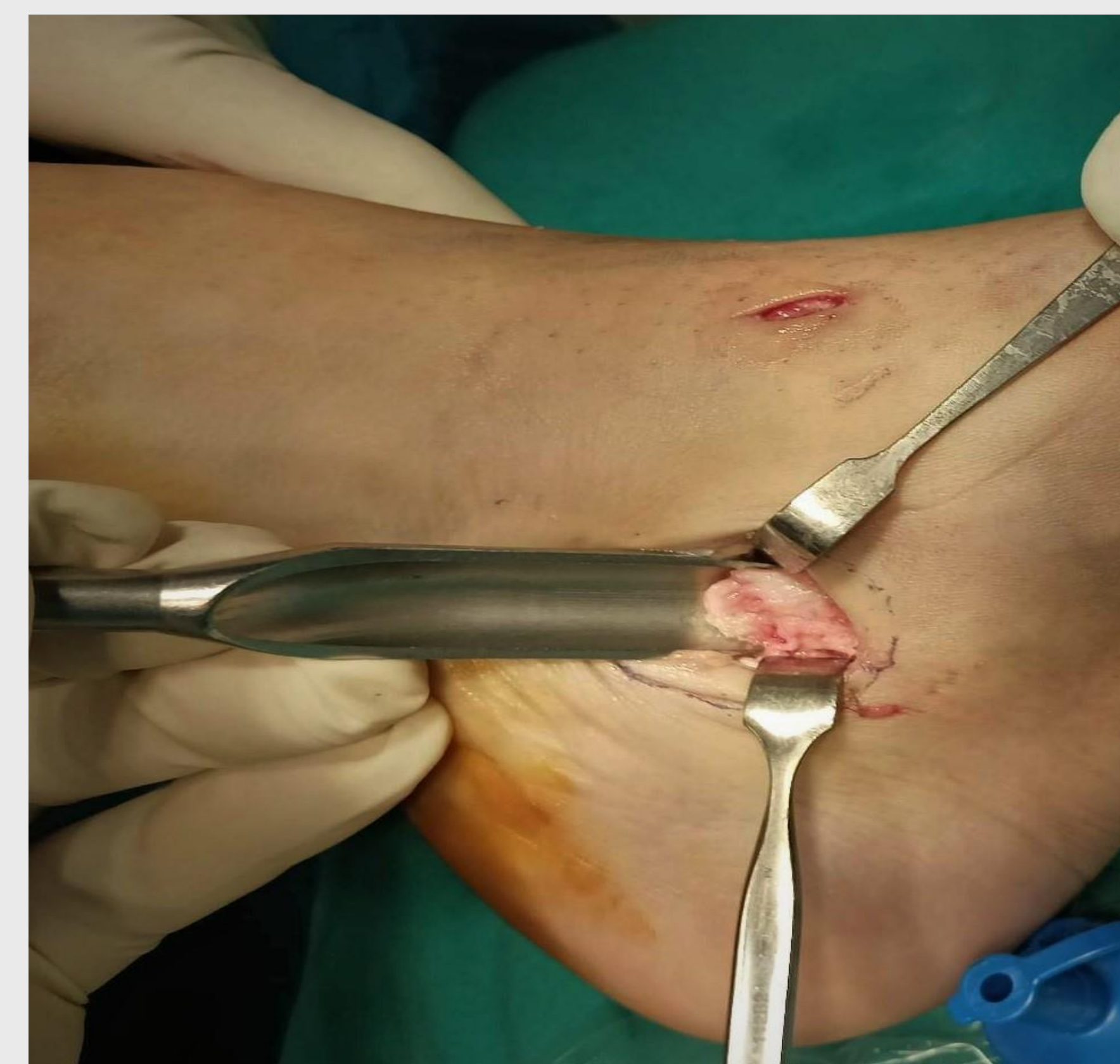- Ινώδη συνοστέωση του επικουρικού οσταρίου με αποτέλεσμα συνοστέωσης της αστραγαλοπτερνικής άρθρωσης.
- Ουλώδης ιστός στην ραχιαία επιφάνεια της άρθρωσης της ποδοκνημικής



Εικόνα 1. Profil Ακτινογραφία ΠΔΚ.



Εικόνα 2. Στεφανιαία Τομή Αξονικής Τομογραφίας



Εικόνα 3. Διεχειρητική φωτογραφία κατά την αφαίρεση του συνοστεομένου οσταρίου

ΘΕΡΑΠΕΙΑ/ΑΠΟΤΕΛΕΣΜΑΤΑ

Ο ασθενής υποβλήθηκε σε:

1. Αρθροσκοπικό καθαρισμό του ουλώδους ιστού.
2. Ανοικτή αφαίρεση του ραχιαίου οστεόφυτου και αφαίρεση του επικουρικού οσταρίου με προσπέλαση μέσω του ταρσιαίου σωλήνα.

- Δεν παρουσιάστηκαν μετεγχειρητικές επιπλοκές.
- Ο ασθενής είχε άμεση αποκατάσταση και βελτίωση της έσω στροφής του άκρου πόδα.

ΣΥΖΗΤΗΣΗ

Το επικουρικό οστάριο της πρόσθιας έσω υπαστραγαλικής είναι ιδιαίτερα σπάνιο επικουρικό οστάριο. Ο ασθενής παρόλου που αθλούταν από νεαρή ηλικία παρουσίασε ενοχλήσεις στην θητεία του. Αυτό μπορεί να αποδοθεί είτε στην συνοστέωση του οσταρίου που οδήγησε στην εμφάνιση των συμπτωμάτων είτε στην υποχρεωτική χρήση υποδημάτων-αρβύλας που προκάλεσε ερεθισμό της περιοχής .

ΒΙΒΛΙΟΓΡΑΦΙΑ

1. Yun SJ, Jin W, Kim GY, Lee JH, Ryu KN, Park JS, Park SY. A Different Type of Talocalcaneal Coalition With Os Sustentaculum: The Continued Necessity of Revision of Classification. AJR Am J Roentgenol. 2015 Dec;205(6):W612-8. doi: 10.2214/AJR.14.14082. PMID: 26587950.
2. Guduri V, Dreyer MA. Talocalcaneal Coalition. 2022 May 29. In: StatPearls [Internet]. Treasure Island (FL): StatPearls Publishing; 2022 Jan-. PMID: 31751043.

ΕΠΙΚΟΙΝΩΝΙΑ

< Μολλά Μουσταφά Ρεϊχάν >
<Πανεπιστημιακό Γενικό Νοσοκομείο Αλεξανδρούπολης>
Email: reyhanmollamustafa@hotmail.com
Phone: 6975746031