



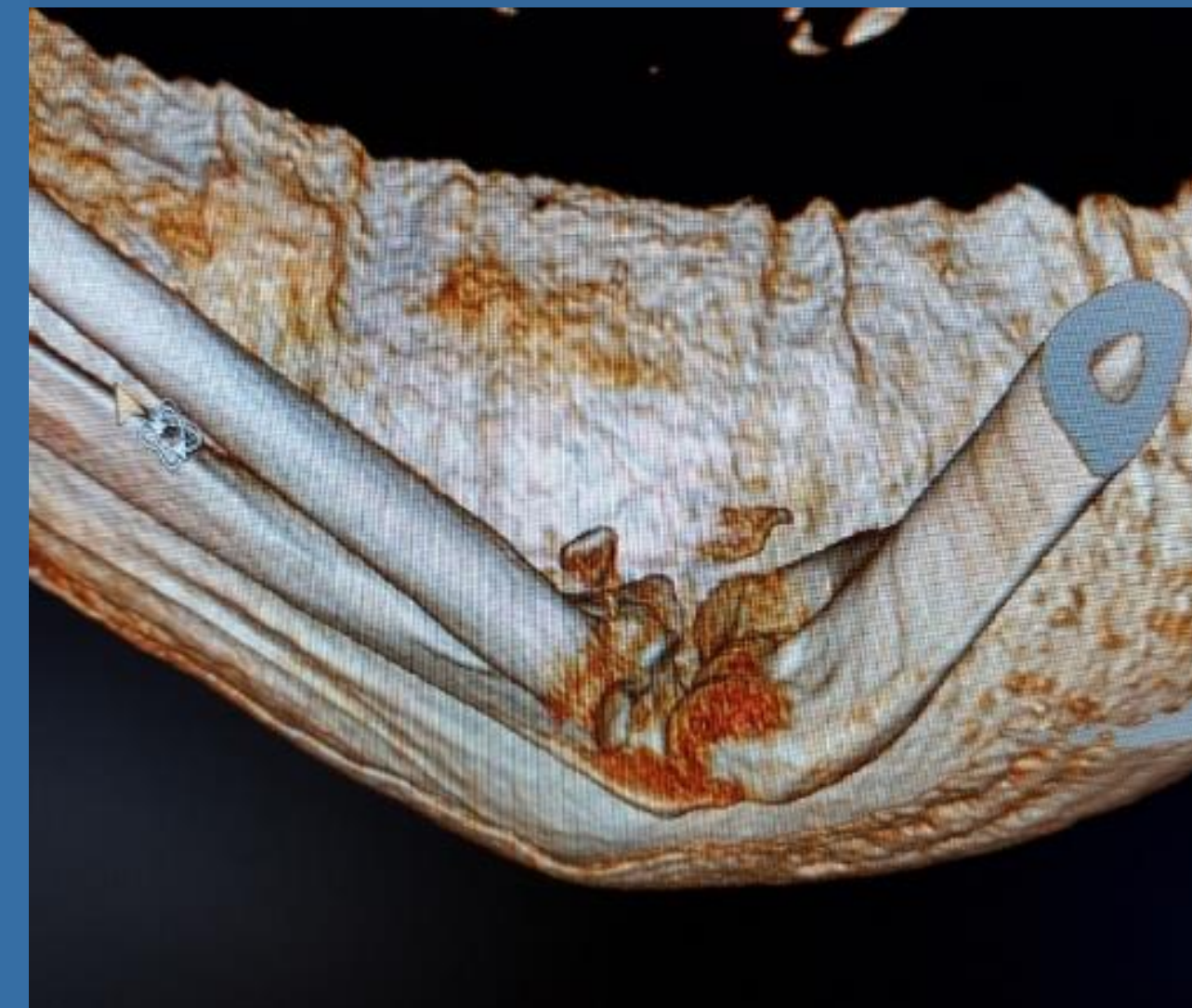
Απλές και σύνθετες κακώσεις του αγκώνα με συντριπτικό κάταγμα της κεφαλής της κερκίδας

Μελισσαρίδου Δ.¹, Γούμενος Σ.¹, Γαβριήλ Π.¹, Σουκάκου Φ.¹, Ζαφείρης Ι.¹, Σερενίδης Δ.¹, Καραμπίκας Β.¹, Κασπίρης Α.², Κουλουβάρης Π.¹, Κοντογεωργάκος Β.¹, Παπαγγελόπουλος Π.¹, Σαββίδου Ο.¹

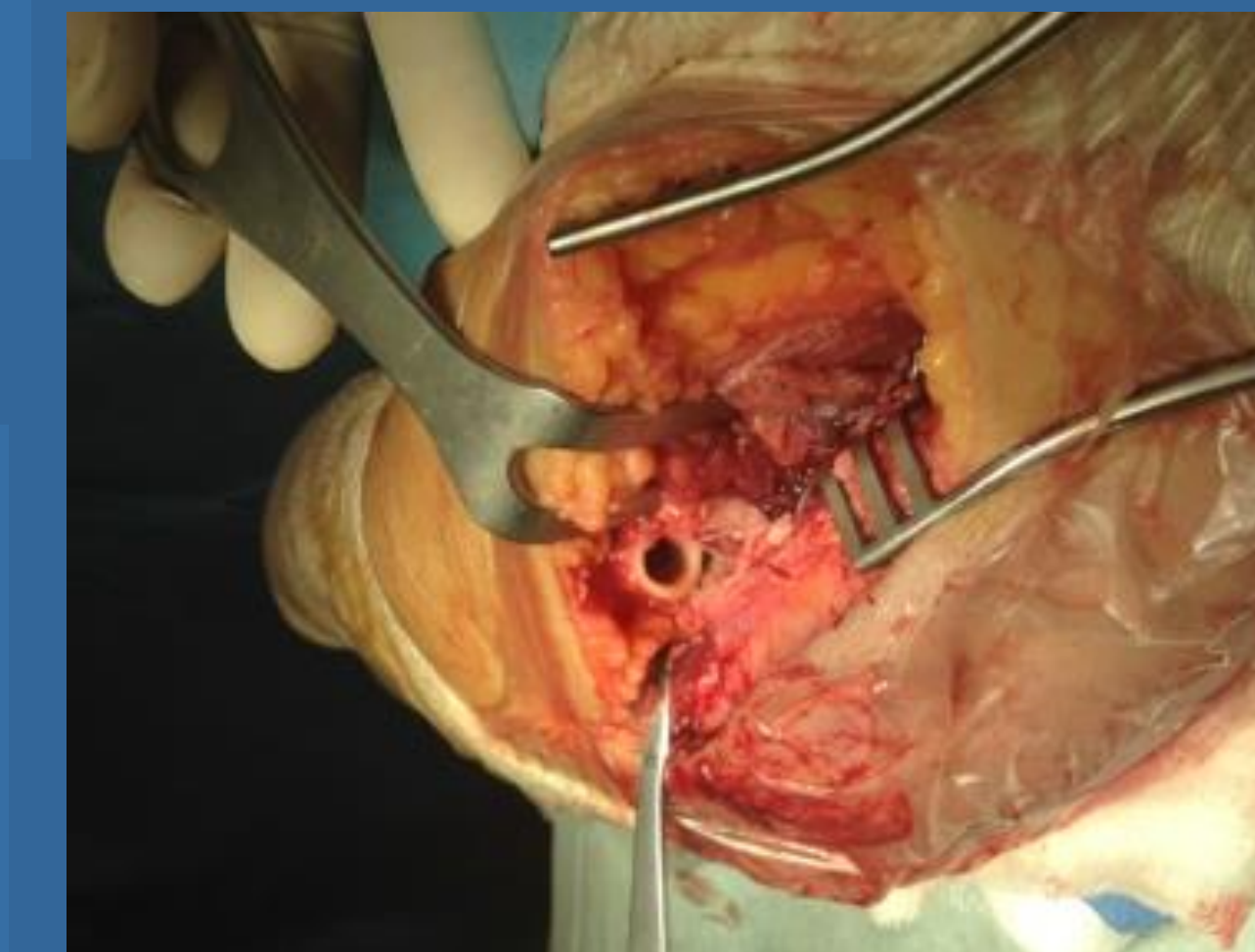
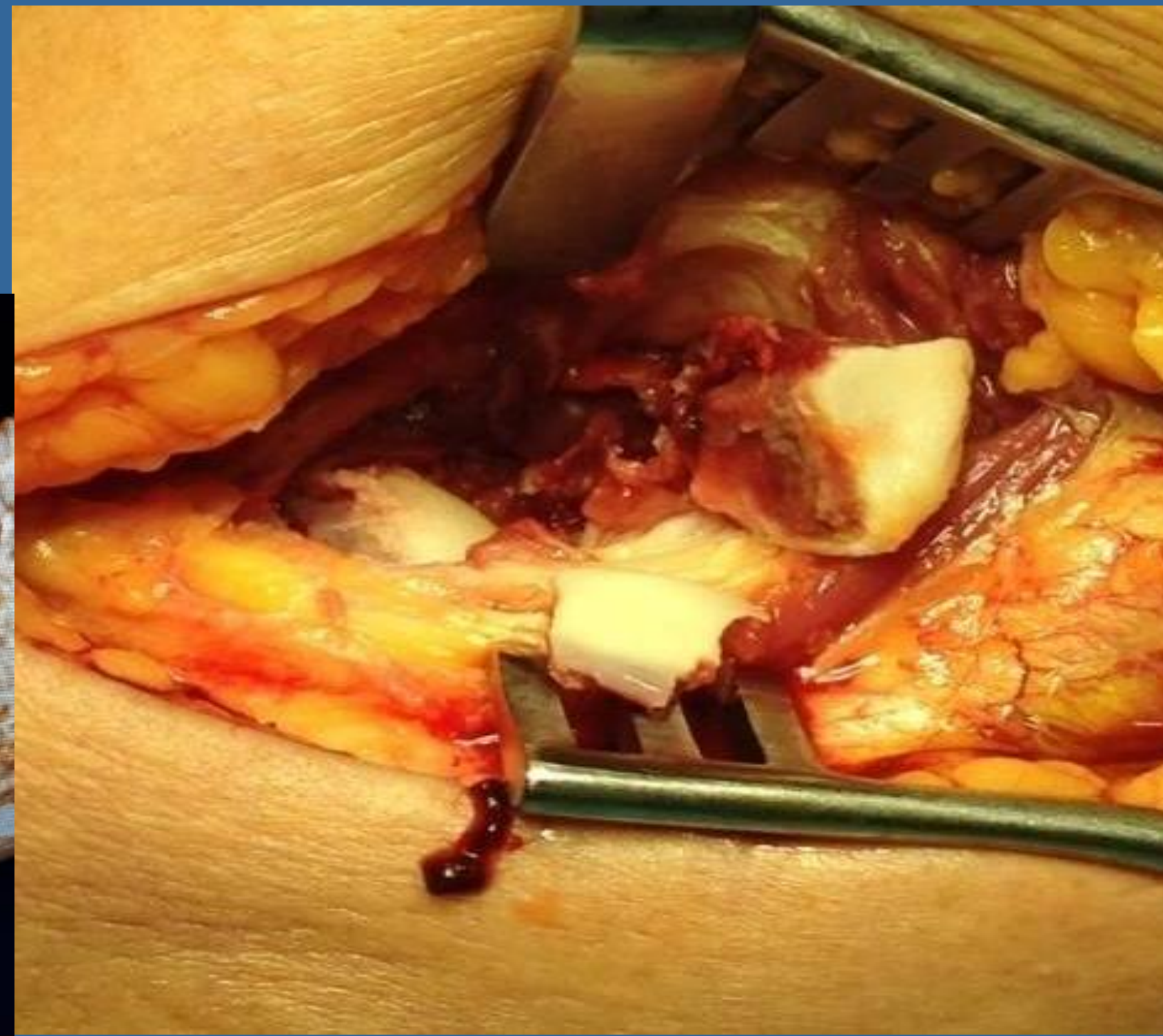
¹Α' Ορθοπαιδική Κλινική, Εθνικό και Καποδιστριακό Πανεπιστήμιο Αθηνών, ΠΓΝ «Αττικόν», ²Τμήμα Μοριακής Φαρμακολογίας, Πάτρα

ΕΙΣΑΓΩΓΗ

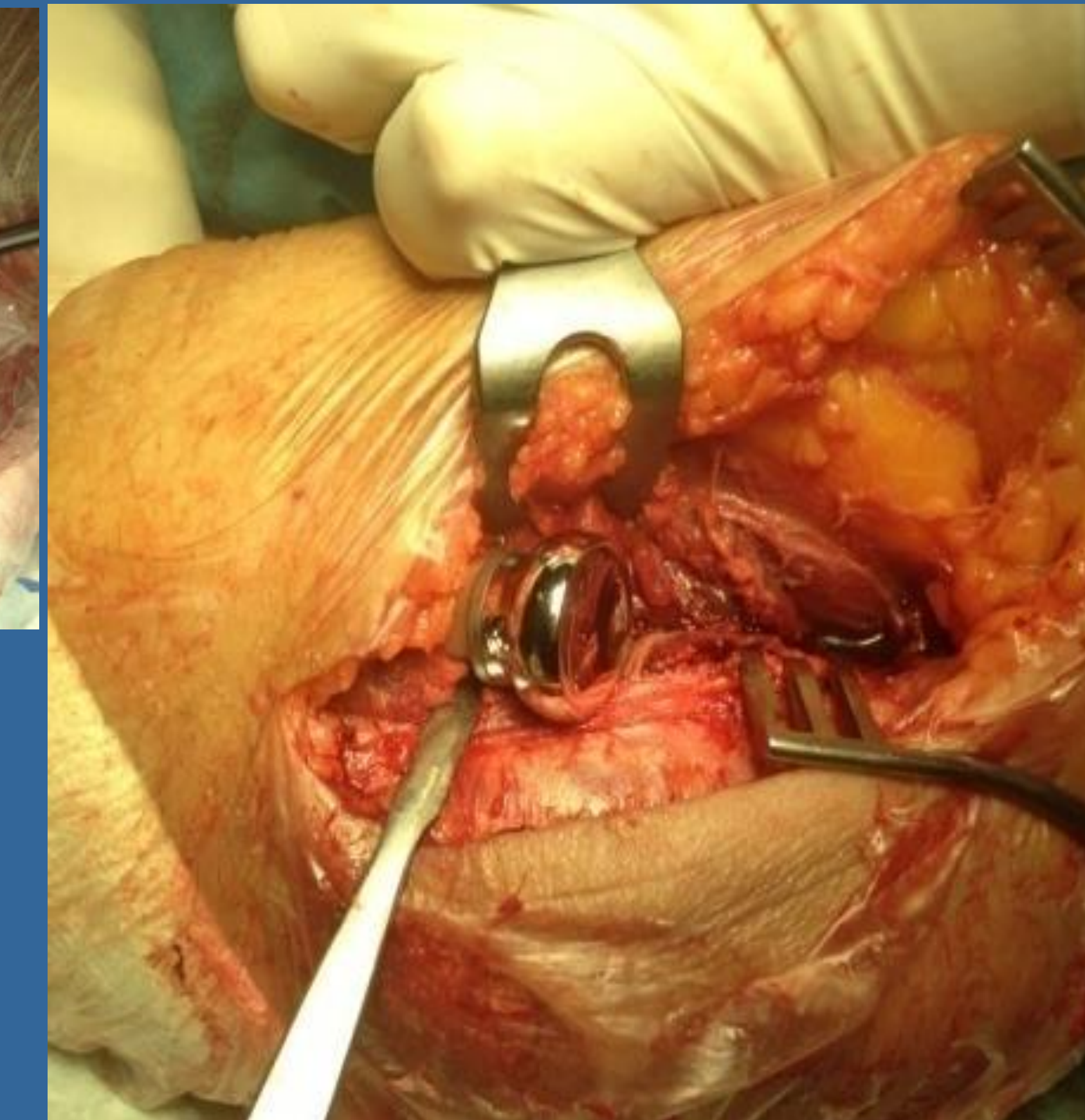
Η κεφαλή της κερκίδας είναι ένας σημαντικός σταθεροποιητής τόσο σε δυνάμεις βλαιοότητας όσο και σε επιμήκεις δυνάμεις. Συνήθως κατάγματα κεφαλής κερκίδας εντοπίζονται σε σταθερές κακώσεις. Μόλις 30% αποτελούν μέρος σύνθετων κακώσεων του αγκώνα με συνοδό αστάθεια (συνδεσμικές κακώσεις ή εξαρθήματα του αγκώνα) [mason IV]. Σκοπός της μελέτης: η σύγκριση των κλινικών αποτελεσμάτων, του εύρους κίνησης της άρθρωσης του αγκώνα και των επιπλοκών της αρθροπλαστικής κεφαλής κερκίδας σε σταθερές & ασταθείς κακώσεις αγκώνα.



Εικόνα 2.



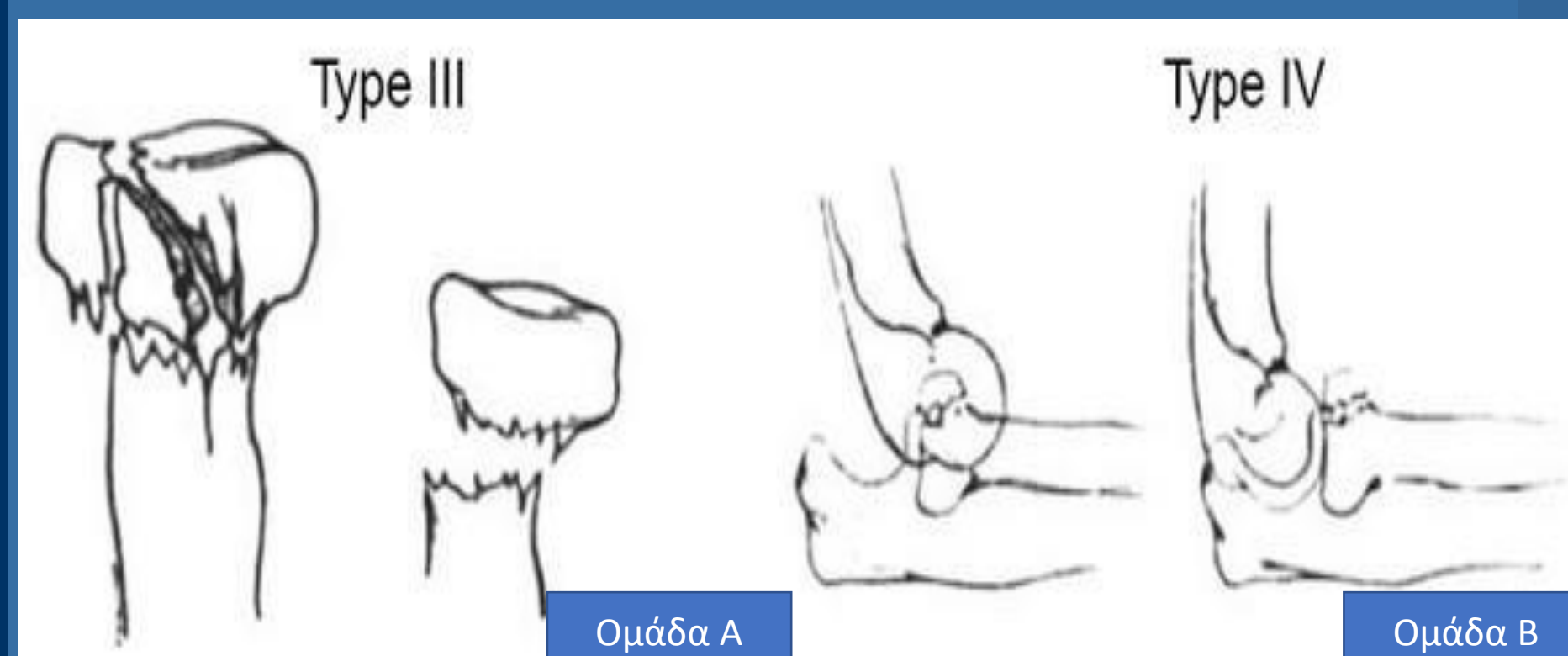
Εικόνα 3.



Εικόνα 4.

ΥΛΙΚΟ ΚΑΙ ΜΕΘΟΔΟΣ

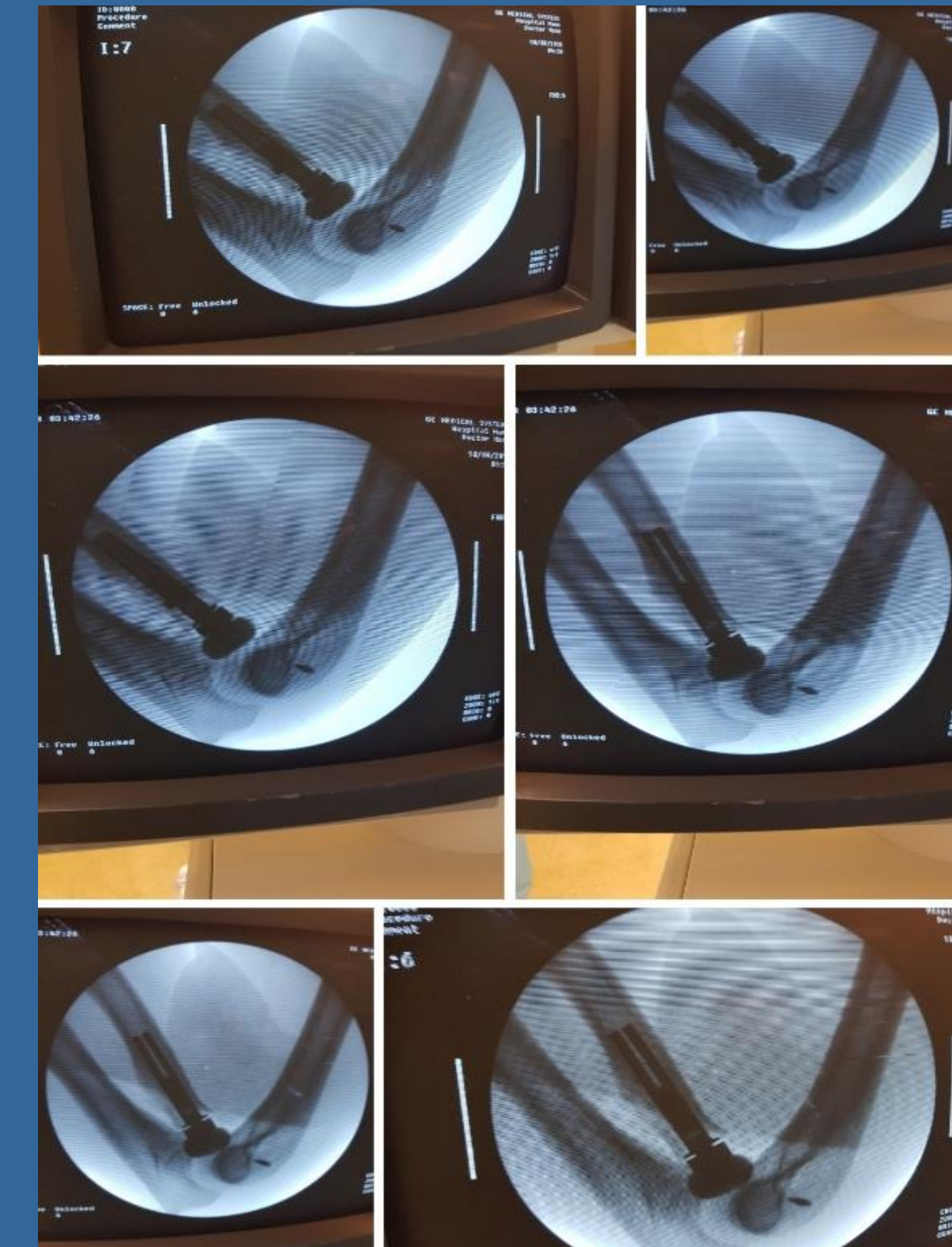Πρόκειται για μία αναδρομική μελέτη με συντριπτικά κατάγματα κεφαλής κερκίδας τα οποία αντιμετωπίστηκαν με αρθροπλαστική κεφαλής κερκίδας (2014-2019). Οι ασθενείς κατηγοριοποιήθηκαν σε 2 ομάδες ανάλογα με τη σταθερότητα ή όχι του αγκώνα.



Εικόνα 1.

ΑΠΟΤΕΛΕΣΜΑΤΑ

Στη μελέτη συμπεριλήφθηκαν 21 ασθενείς (12 άντρες, 9 γυναίκες) με μέση ηλικία: 53 έτη (45-67 έτη). Μέσος χρόνος παρακολούθησης: 10,8 μήνες. Ομάδα Α: 9 ασθενείς κάταγμα κεφαλής κερκίδας mason III (σταθερές κακώσεις). Ομάδα Β: 12 ασθενείς (ασταθείς κακώσεις) (Εικ. 1-6) Στις Ασταθείς κακώσεις. Μέσο εύρος κάμψης $113^{\circ} \pm 21^{\circ}$, μέσο εύρος πρηνισμού $76^{\circ} \pm 11^{\circ}$, μέσο εύρος υπτιασμού $68^{\circ} \pm 7^{\circ}$. Στις Σταθερές κακώσεις: μέσο εύρος κάμψης $117^{\circ} \pm 20^{\circ}$, μέσο εύρος πρηνισμού $78^{\circ} \pm 11^{\circ}$, μέσο εύρος υπτιασμού $76^{\circ} \pm 11^{\circ}$. Παρατηρήθηκε παρόμοιο εύρος κίνησης σε κάμψη και πρηνισμό. Ακτινολογικά ευρήματα και η συχνότητα των επιπλοκών δεν είχαν στατιστικά σημαντική διαφορά μεταξύ των 2 ομάδων.



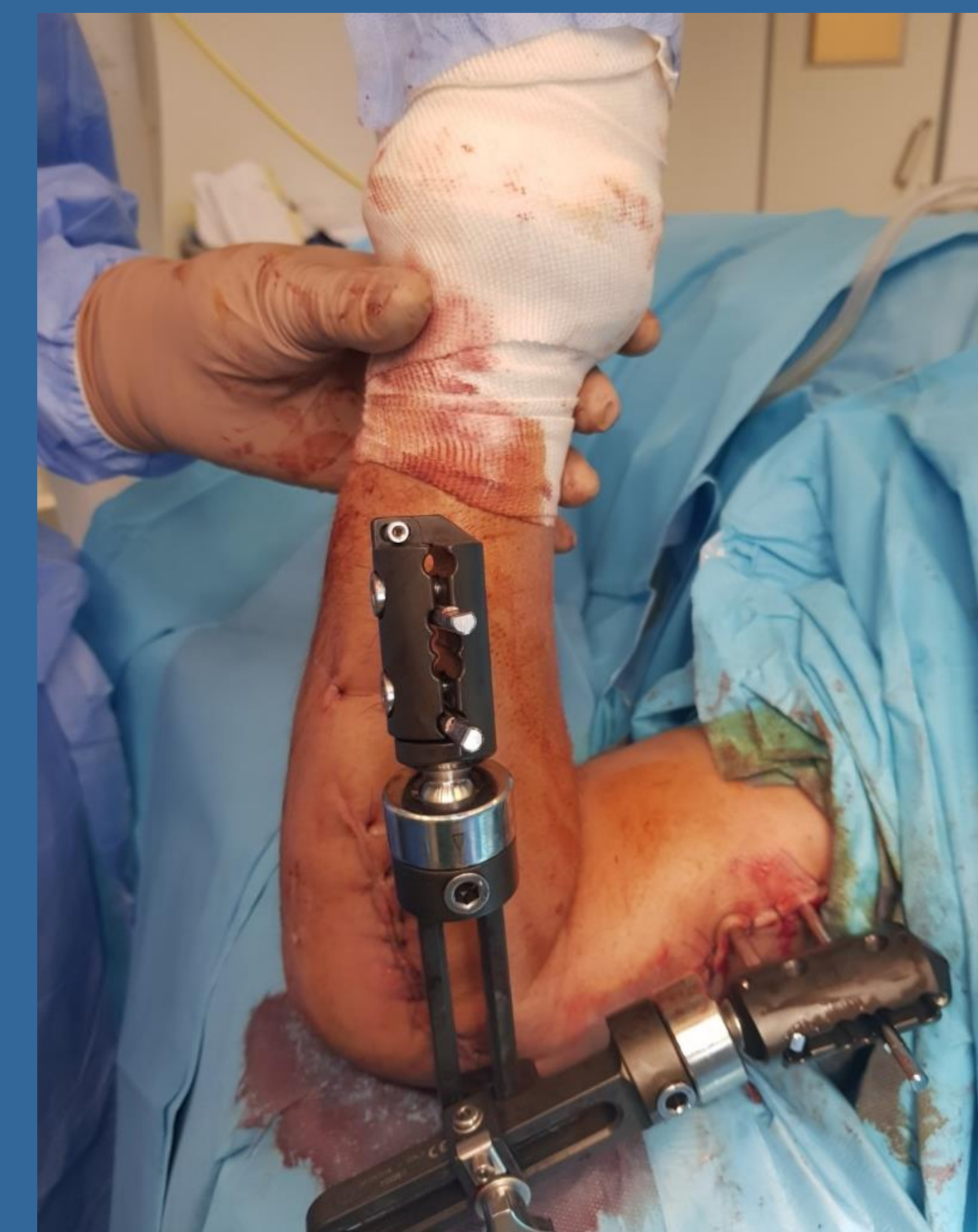Εικόνα 5.

ΣΥΜΠΕΡΑΣΜΑΤΑ

Η αρθροπλαστική κεφαλής κερκίδας αποτελεί μια αποτελεσματική θεραπεία στην αντιμετώπιση των συντριπτικών καταγμάτων κεφαλής κερκίδας, τόσο σε σταθερές όσο και σε ασταθείς κακώσεις του αγκώνα, με παρόμοια αποτελέσματα όσον αφορά το εύρος κίνησης του αγκώνα, τα κλινικά αποτελέσματα και τις επιπλοκές.

ΒΙΒΛΙΟΓΡΑΦΙΑ

1. Duckworth AD, et al. Clin Orthop Relat Res 2014
2. Al-Burdeni S, et al. Int Orthop 2015
3. Bagley JJ et al. JBJS Rev 2021
4. Said E, et al. J Shoulder Elbow Surg 2022



Εικόνα 6.