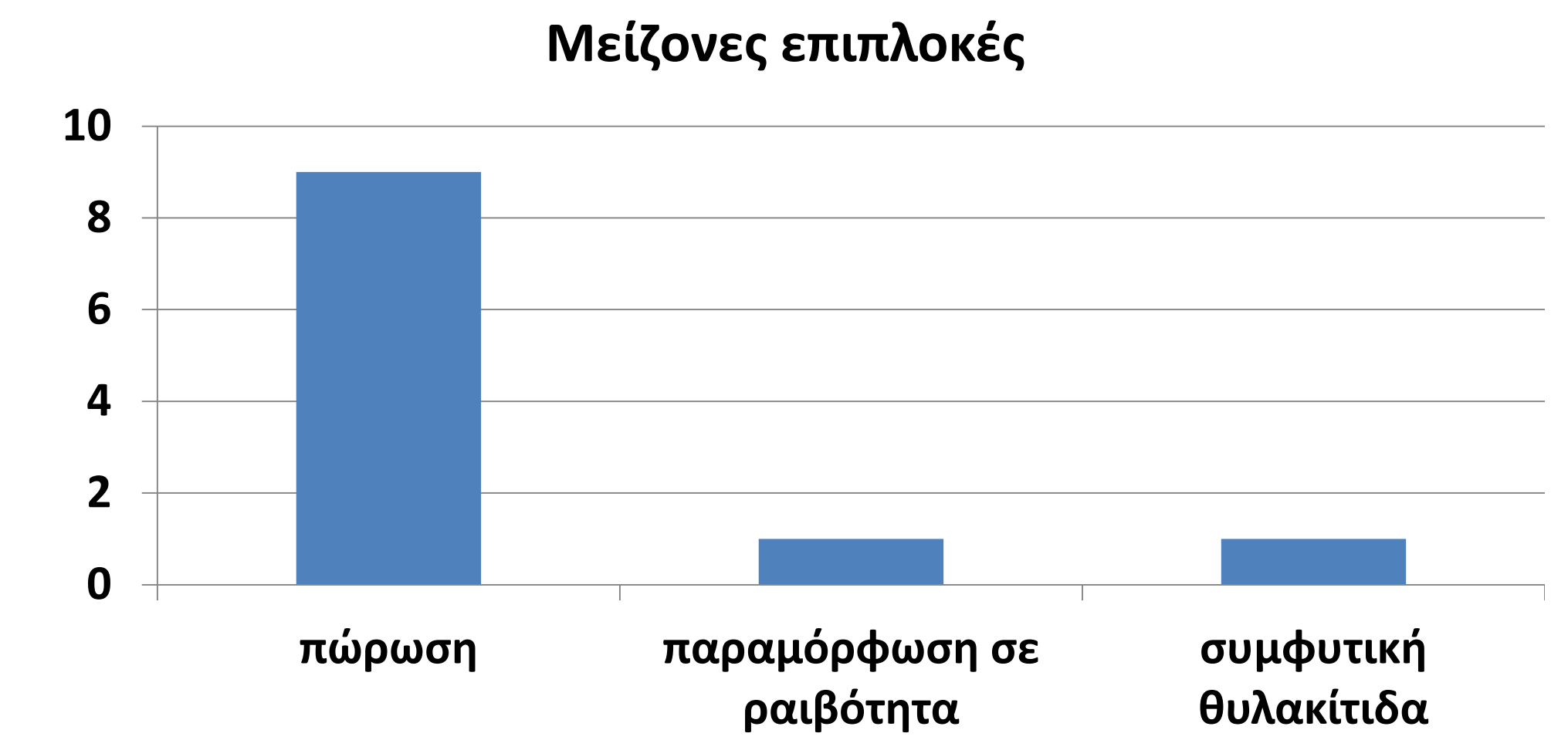


ΕΙΣΑΓΩΓΗ

Τα κατάγματα του εγγύς βραχιονίου είναι αρκετά συχνά στο γενικό πληθυσμό. Σε περιπτώσεις που έχουμε κατάγματα 4 τμημάτων σε ασθενείς μικρότερους από 45 ετών η αντιμετώπιση τους αποτελεί ιδιαίτερη πρόκληση. Η ποιότητα της ανάταξης των κατεαγόντων τμημάτων, όταν πραγματοποιείται οστεοσύνθεση με τη χρήση ανατομικής πλάκας και κλειδούμενων κοχλιών είναι αποφασιστικής σημασίας και μπορεί να φέρει ικανοποιητικά αποτελέσματα.

ΑΠΟΤΕΛΕΣΜΑΤΑ

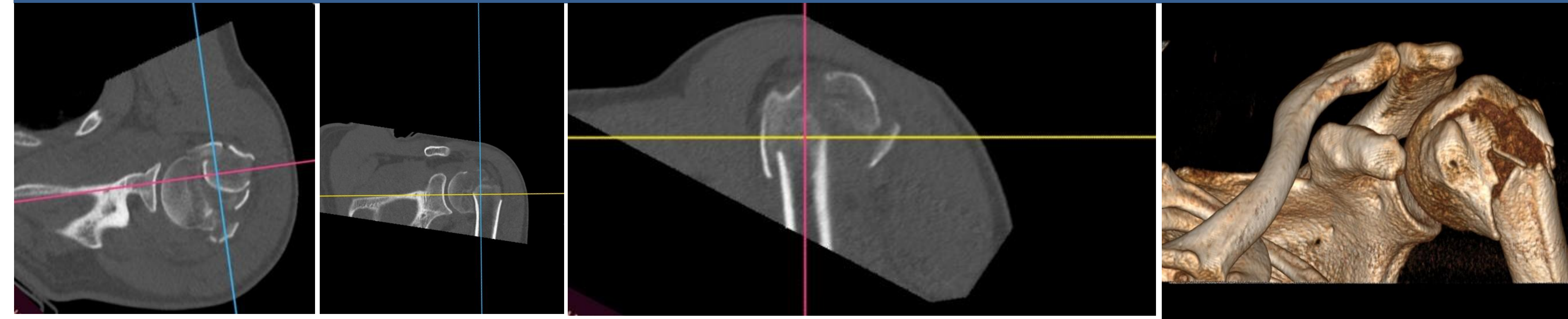
Ο μέσος χρόνος παρακολούθησής ήταν 24 μήνες (12-48). Ο υπολογισμός της αυχενοδιαφυσιακής γωνίας άμεσα μετεγχειρητικά έδειξε αρκετά καλά αποτελέσματα με μέσο όρο 132°. Οι περισσότεροι ασθενείς παρουσίασαν μετεγχειρητικά ικανοποιητικό εύρος κίνησης και επάνοδο στην εργασία και στις καθημερινές δραστηριότητες. Μείζονες επιπλοκές παρατηρήθηκαν σε 2 ασθενείς με αποτυχία της οστεοσύνθεσης και συμφυτική θυλακίτιδα αντίστοιχα.



ΣΚΟΠΟΣ

Η παρουσίαση των αποτελεσμάτων της χειρουργικής αντιμετώπισης σοβαρών κακώσεων του εγγύς βραχιονίου όπως τα κατάγματα 4 τμημάτων, με καθίζηση της κεφαλής, σε ασθενείς μικρότερους από 45 ετών, τα οποία αποτελούν ιδιαίτερα απαιτητικές καταστάσεις με τη χρήση αλλομοσχεύματος, ανατομικής πλάκας και κλειδούμενων κοχλιών.

ΕΙΚΟΝΑ 1



ΠΙΝΑΚΑΣ 1

ΔΗΜΟΓΡΑΦΙΚΑ ΣΤΟΙΧΕΙΑ

Πληθυσμός	11
Ηλικία	42 ± 1,4 (39 – 45) έτη
Άρρεν / Θήλυ	4 / 7
Χειρουργηθέν χέρι Δ / Α	8 / 3
Περίοδος παρακολούθησης	24 ± 6,1 (12 – 48) μήνες
Επιστροφή στην εργασία	7,4 ± 1,2 (6 – 10) μήνες

ΠΙΝΑΚΑΣ 2

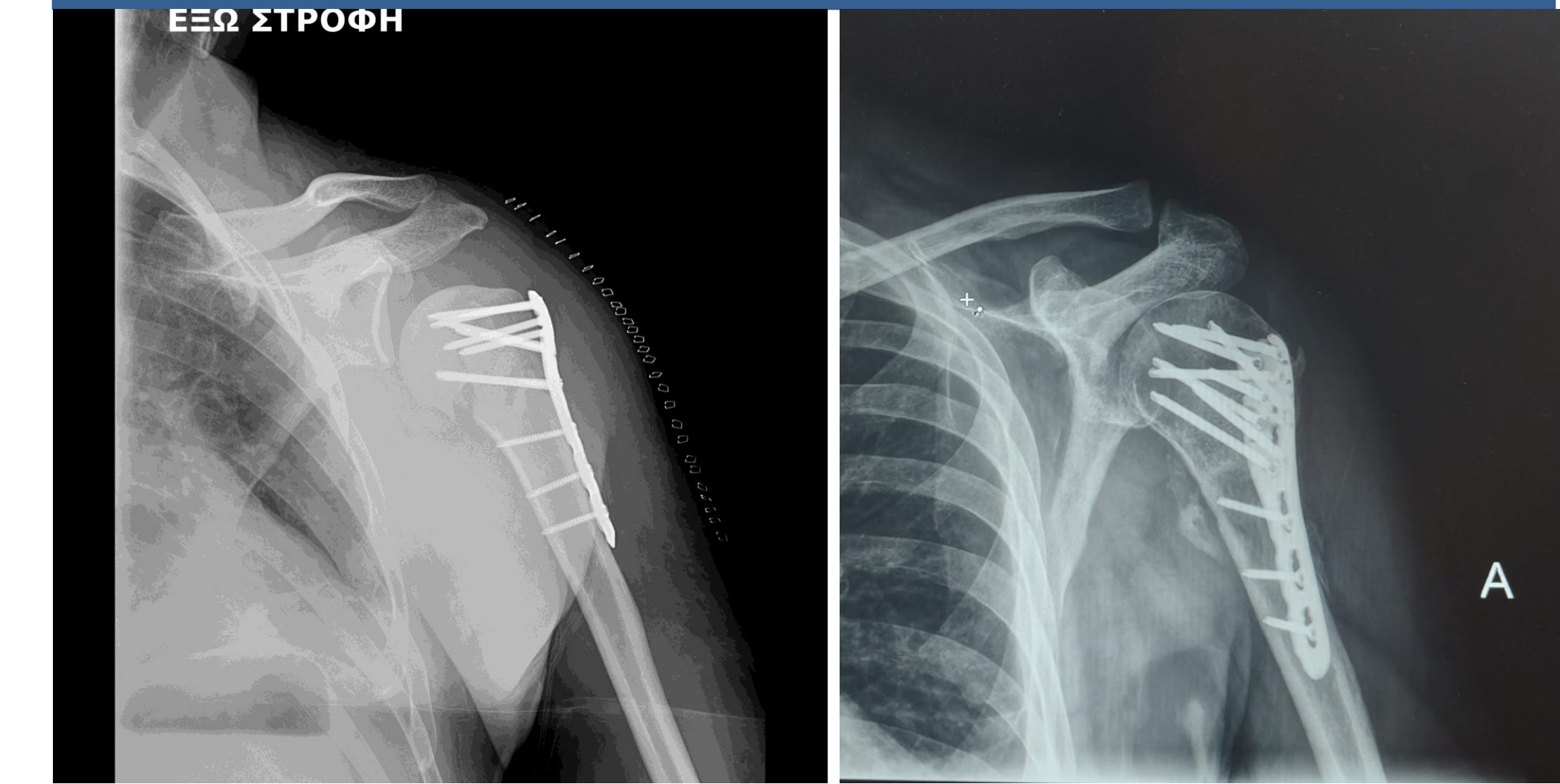
ΚΛΙΝΙΚΑ ΑΠΟΤΕΛΕΣΜΑΤΑ

Πρόσθια κάμψη	138 ± 15 (90 – 160)
Απαγωγή	126 ± 18 (80 – 160)
Έξω στροφή	25 ± 9 (0 – 40)
Έσω στροφή	38 ± 15 (0 – 70)
Αυχεοδιαφυσιακή γωνία	132 ± 7 (118 – 148)
ASES score	78,2 ± 8,8

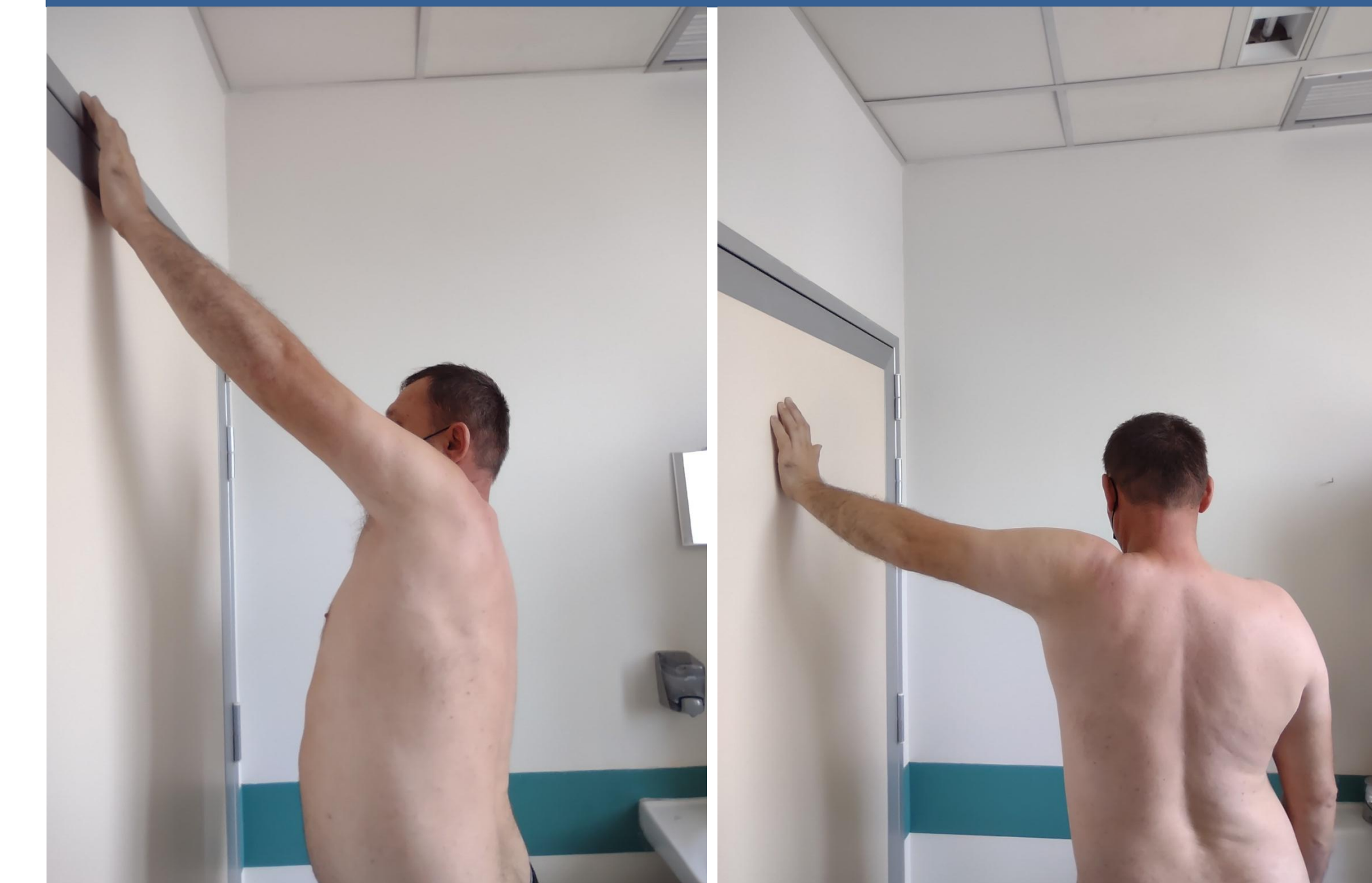ΥΛΙΚΟ & ΜΕΘΟΔΟΣ

11 ασθενείς με κάταγμα εγγύς βραχιονίου αντιμετωπίστηκαν στην κλινική μας με ανοικτή ανάταξη και εσωτερική οστεοσύνθεση με τη χρήση κύβου αλλομοσχεύματος σπογγώδους οστού, ανατομικής πλάκας και κλειδούμενων κοχλιών από τον Ιανουάριο του 2019 μέχρι τον Απρίλιο του 2022. Στους παραπάνω ασθενείς πραγματοποιήθηκε αναδρομικά κλινική και απεικονιστική ανάλυση της μετεγχειρητικής τους πορείας

ΕΙΚΟΝΑ 2



ΕΙΚΟΝΑ 3



ΣΥΜΠΕΡΑΣΜΑΤΑ

Η έγκαιρη χειρουργική αντιμετώπιση καθώς και η ανατομική ανάταξη των κατάγματα εγγύς βραχιονίου, 4 τμημάτων, σε ασθενείς μικρότερους από 45 ετών φαίνεται να οδηγεί σε ικανοποιητικά ακτινολογικά και κλινικά αποτελέσματα.