

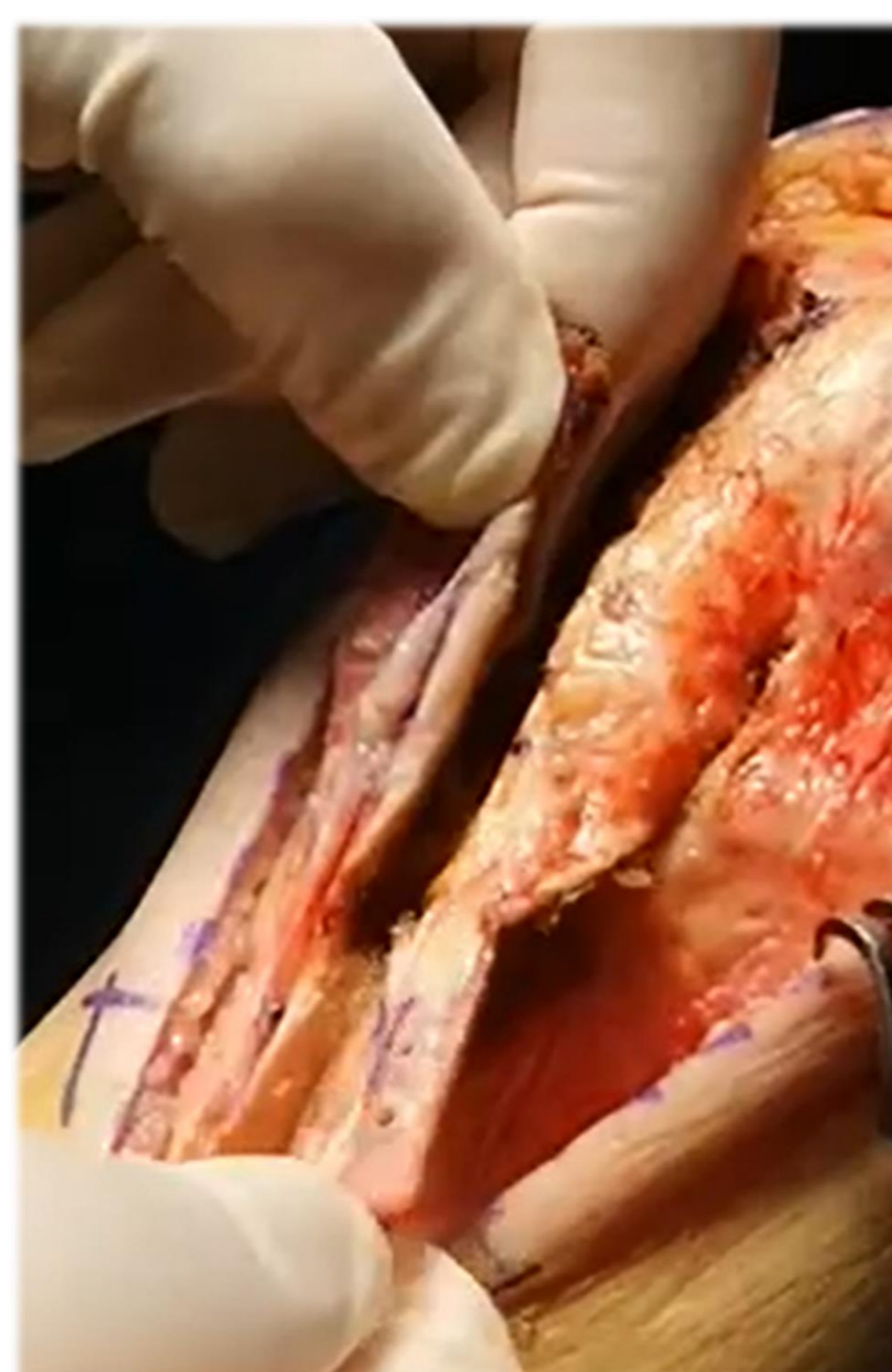
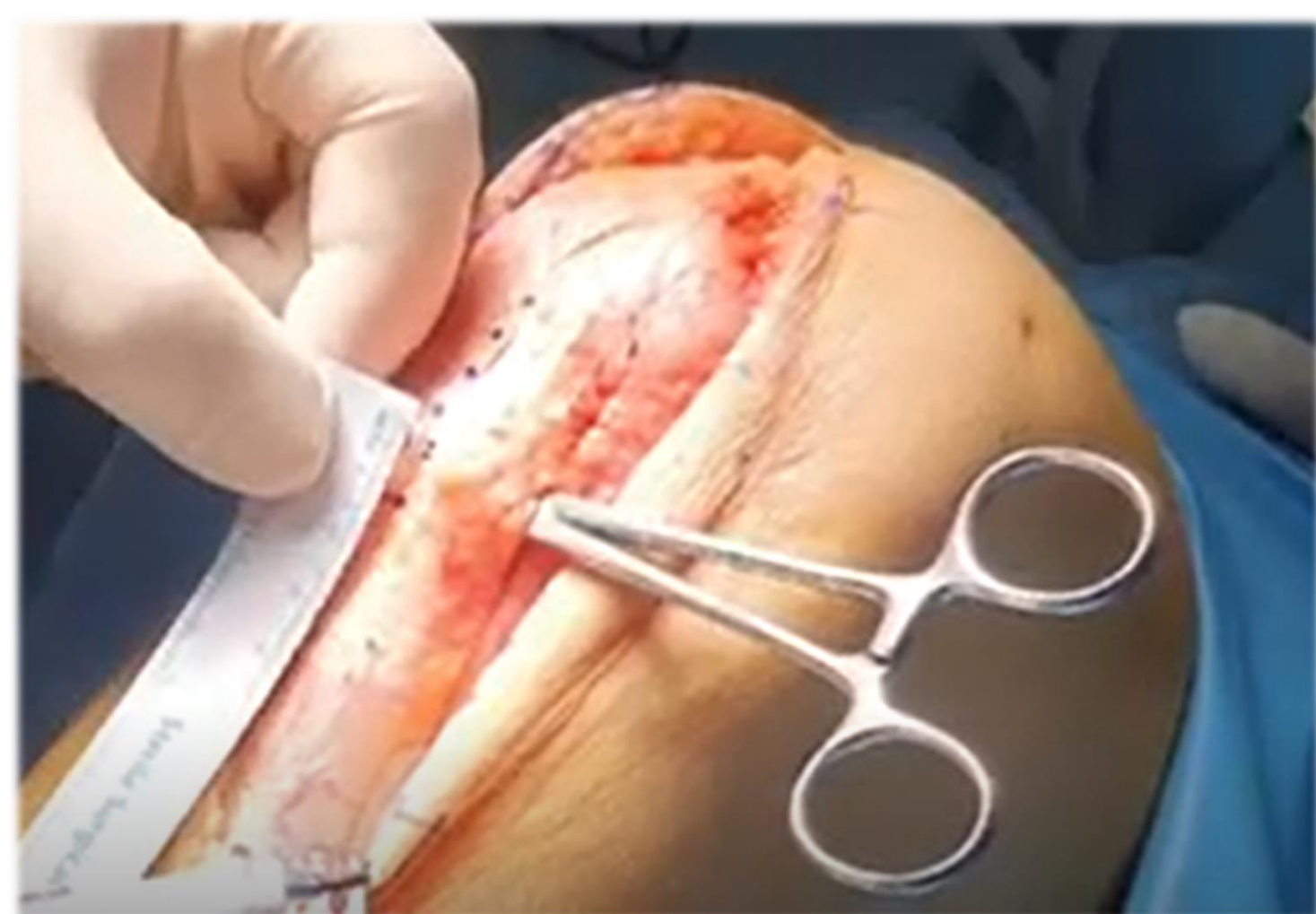
ΕΠΙΜΗΚΥΝΣΗ ΤΟΥ ΕΠΙΓΟΝΑΤΙΔΙΚΟΥ ΤΕΝΟΝΤΑ: ΕΠΕΜΒΑΣΗ ΔΙΑΣΩΣΗΣ ΓΙΑ ΤΗΝ ΡΑΤΕΛΛΑ ΒΑΙΑ

Ιωάννης Ζαφείρης¹, Φωτεινή Σουκάκου¹, Παναγιώτης Κουλουβάρης¹, Χρήστος Θεός²
Α' Ορθοπαιδική Χειρουργική Κλινική ΕΚΠΑ, ΠΓΝ ΑΤΤΙΚΟΝ, Αθήνα
METROPOLITAN HOSPITAL, τμήμα Ορθοπαιδικής Χειρουργικής, Πειραιάς

Εισαγωγή

Η patella baja είναι μια σοβαρή παθολογική κατάσταση που προκαλεί πόνο και λειτουργικά ενοχλήματα, η οποία μπορεί να οδηγήσει ακόμα και σε πρόωρη οστεοαρθρίτιδα.



Σκοπός

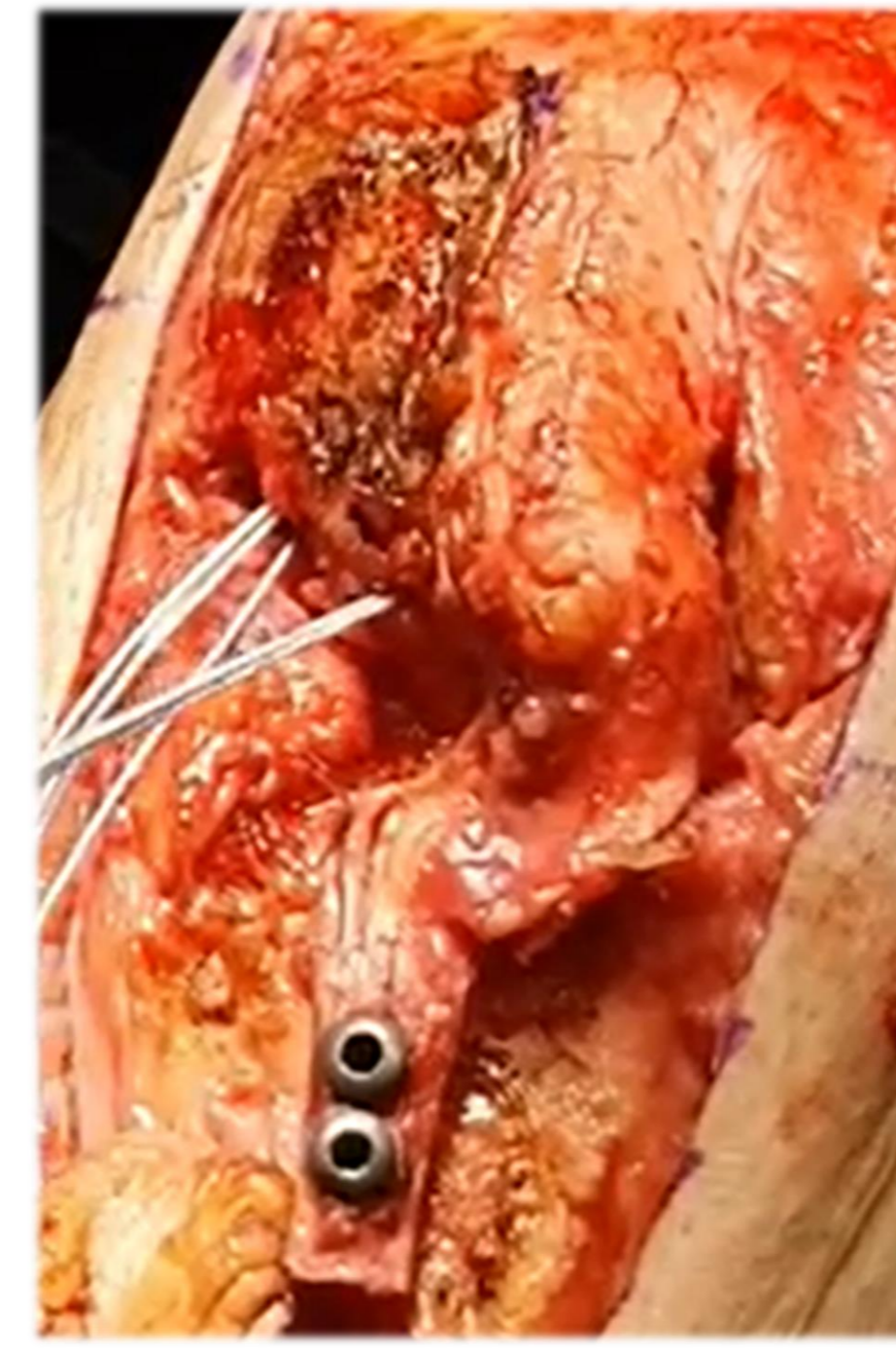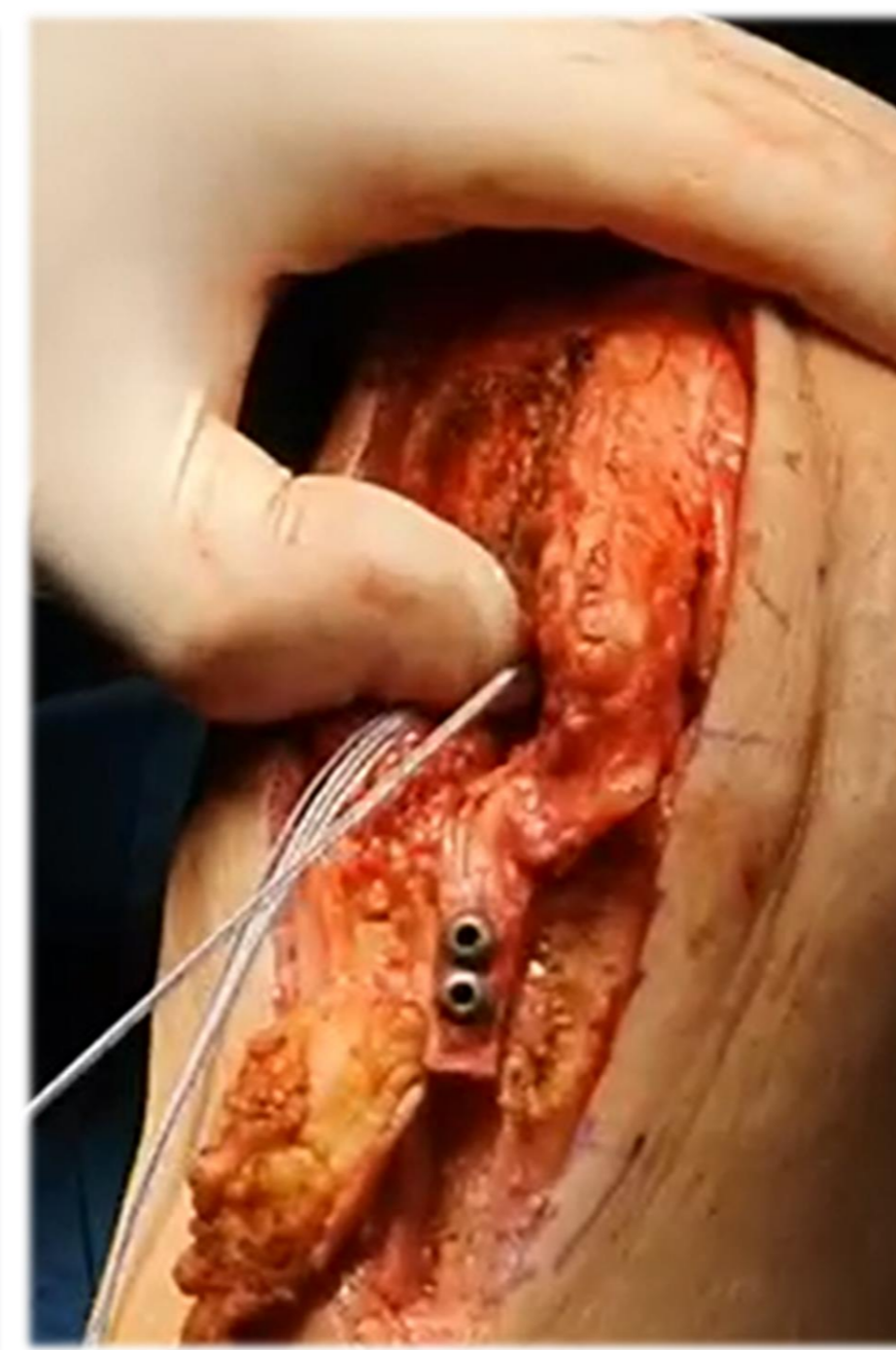
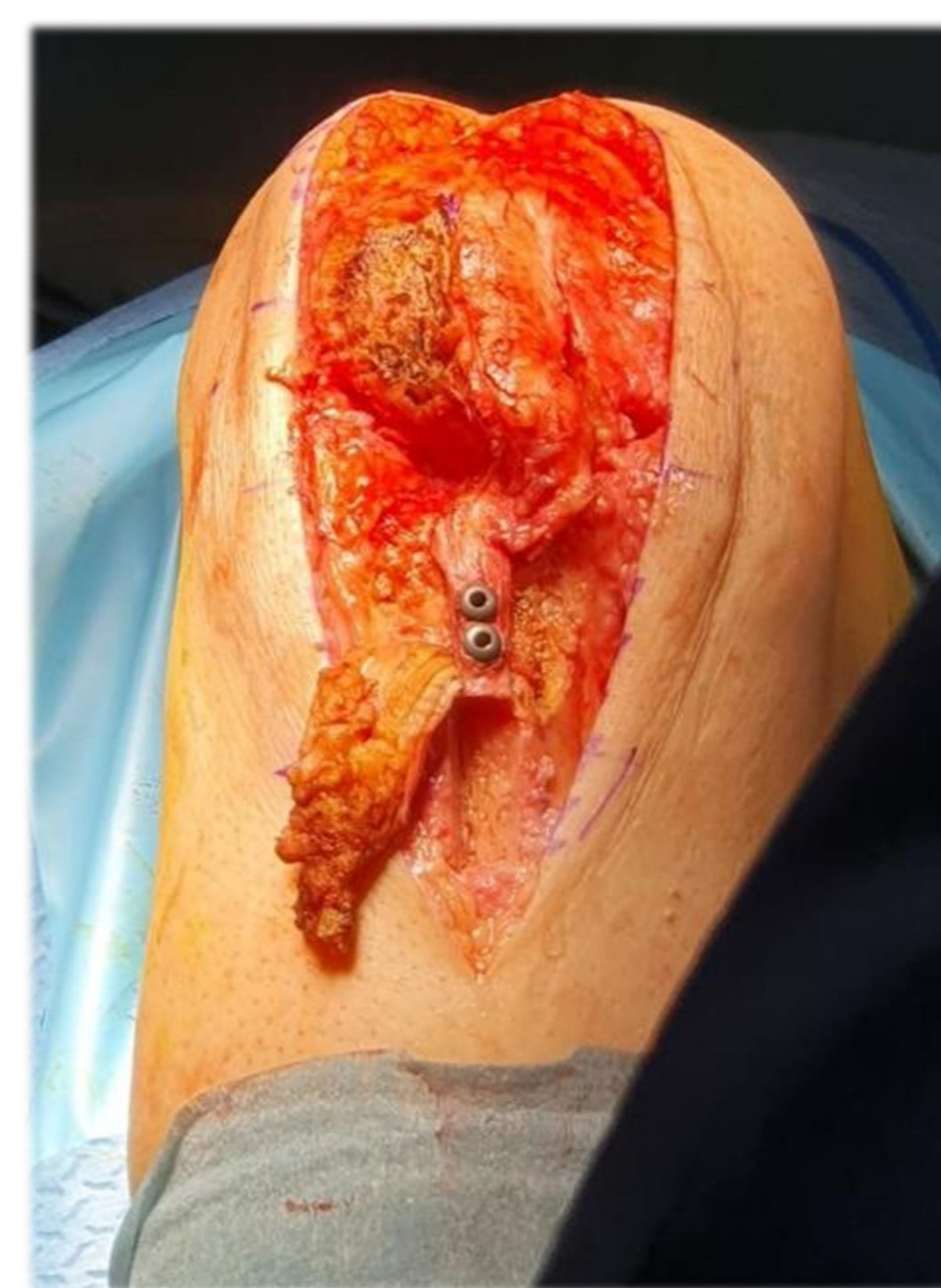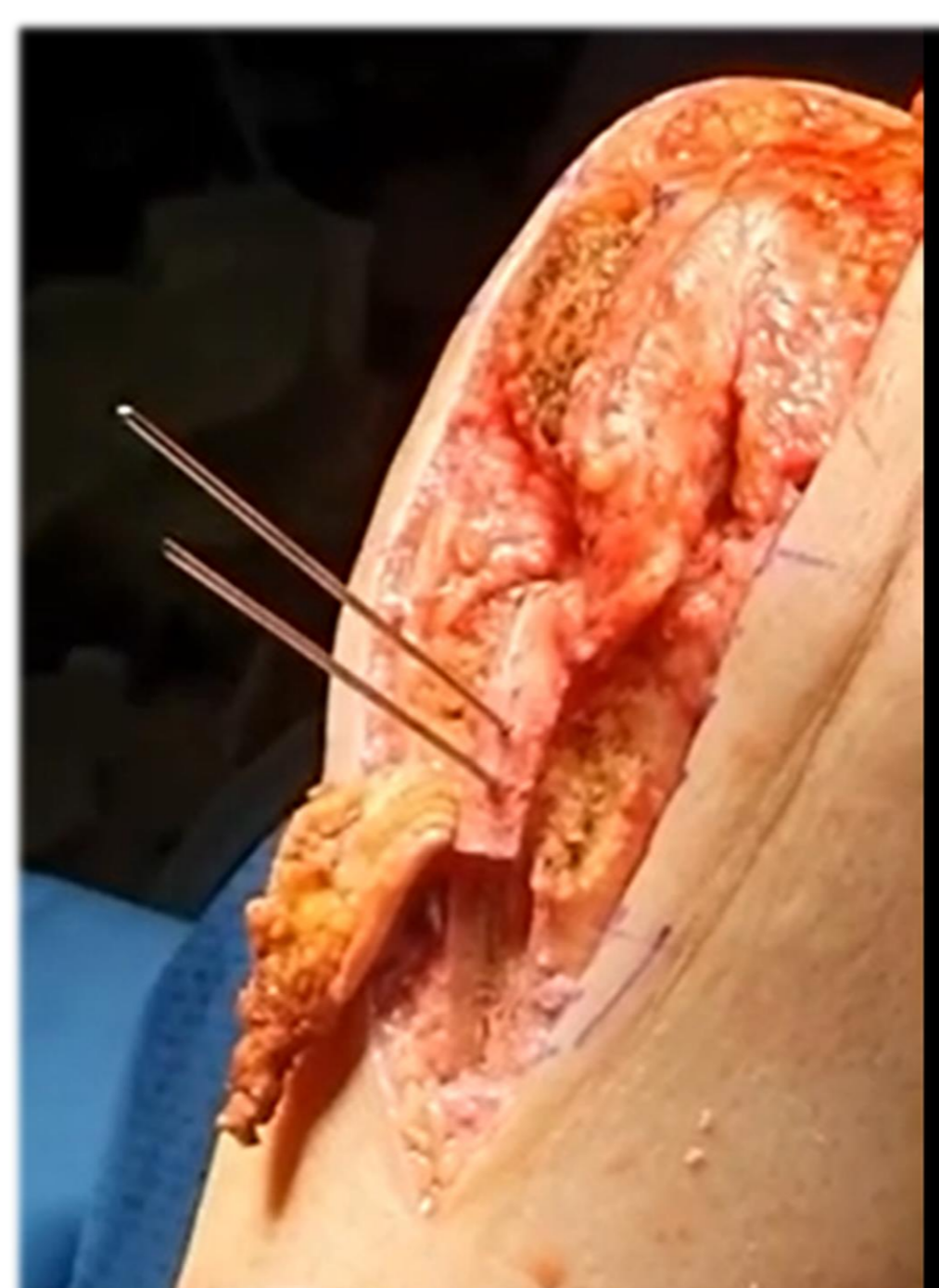
Παρουσιάζουμε την περίπτωση ενός νεαρού ασθενούς, ο οποίος παρουσίασε patella baja ως επιπλοκή μετά από επέμβαση ρήξεως επιγονατιδικού τένοντα με σύνοδο συντριπτικό κάταγμα του κάτω πόλου της επιγονατίδας στη δεξιά άρθρωση του γόνατος.

Υλικό και Μέθοδος

Αρκετές χειρουργικές επιλογές έχουν περιγραφεί για την αντιμετώπιση της συμπτωματικής patella baja:

- εκτομή του κάτω τρίτου της επιγονατίδας,
- επιμήκυνση του επιγονατιδικού τένοντα,
- ανακατασκευή του επιγονατιδικού τένοντα με αλλομόσχευμα, και
- μεταφορά του κνημιαίου κυρτώματος.

Ο συνδυασμός δύο ή περισσότερων από αυτές τις μεθόδους μπορεί να πραγματοποιηθεί σε περιπτώσεις συμπτωματικής patella baja.

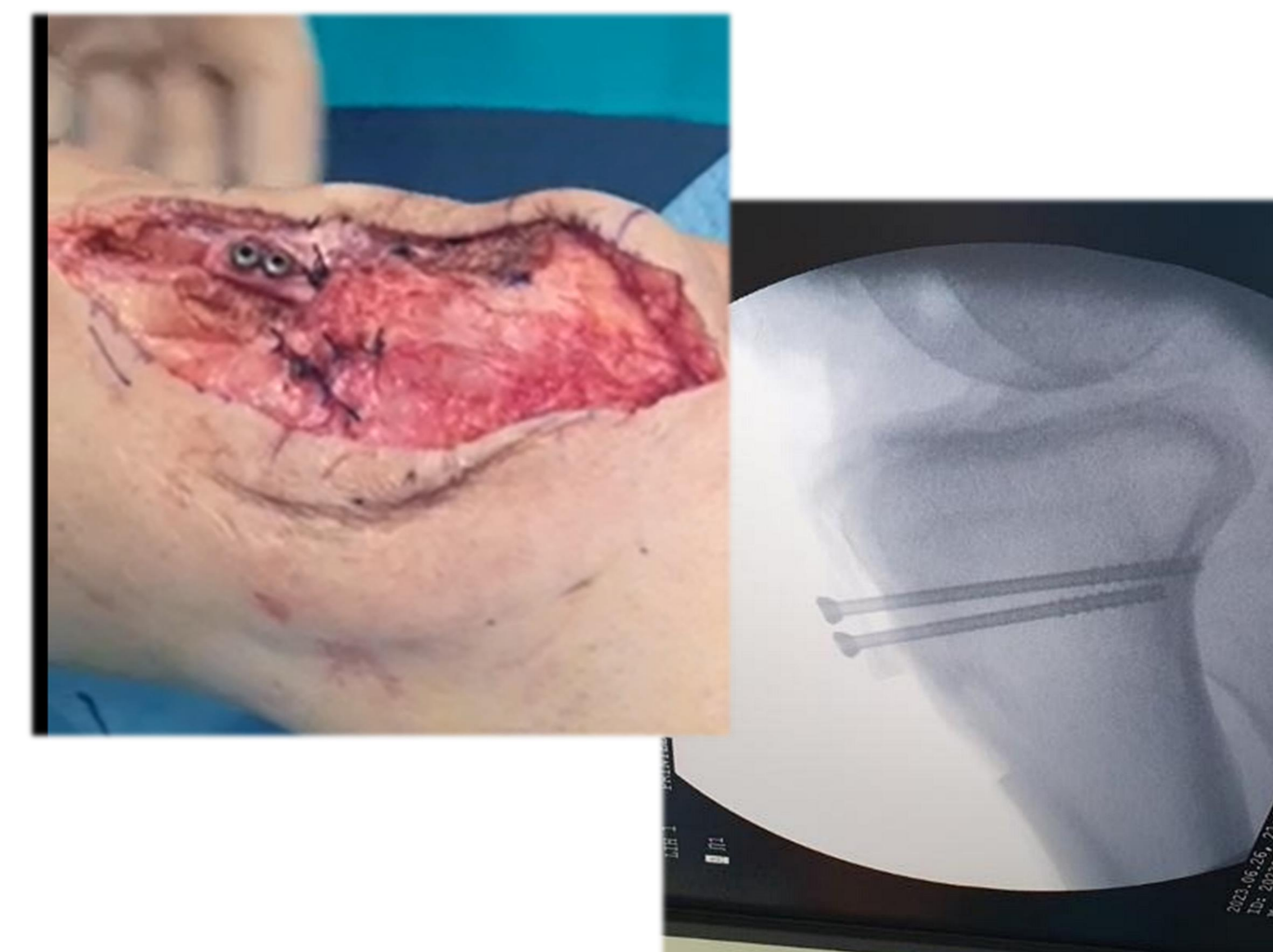


Αποτελέσματα

Στο περιστατικό μας εφαρμόσαμε μια απλή, θεωρούμε, και αναπαραγώγιμη τεχνική για την θεραπευτική αντιμετώπιση της patella baja που συνδύασε:

1. τη μερική μεταφορά του κνημιαίου κυρτώματος, και στον ίδιο χρόνο
2. την επιμήκυνση του επιγονατιδικού τένοντα

χρησιμοποιώντας ένα υποπεριοστικό επιγονατιδικό οστικό τεμάχιο σε συνέχεια με τον επιγονατιδικό τένοντα.



Συμπέρασμα

Κατά την μετεγχειρητική παρακολούθηση ο ασθενής παρουσίασε εξαιρετικά λειτουργικά και απεικονιστικά αποτελέσματα, με πλήρες ROM, και χωρίς αναφορά άλγους από τον ασθενή.