

ΑΝΤΙΜΕΤΩΠΙΣΗ ΑΣΒΕΣΤΟΠΟΙΟΥ ΜΥΟΝΕΚΡΩΣΗΣ ΠΡΟΣΘΙΟΥ ΚΝΗΜΙΑΙΟΥ

ΠΑΡΟΥΣΙΑΣΗ ΠΕΡΙΣΤΑΤΙΚΟΥ

Τέτσιος Γεώργιος, Τάτση Μαρία, Χρύσογλου Χαρίκλεια-Λυδία, Σιάτος Νικόλαος, Γάκης Χρήστος, Αναστασιάδης Αντώνιος

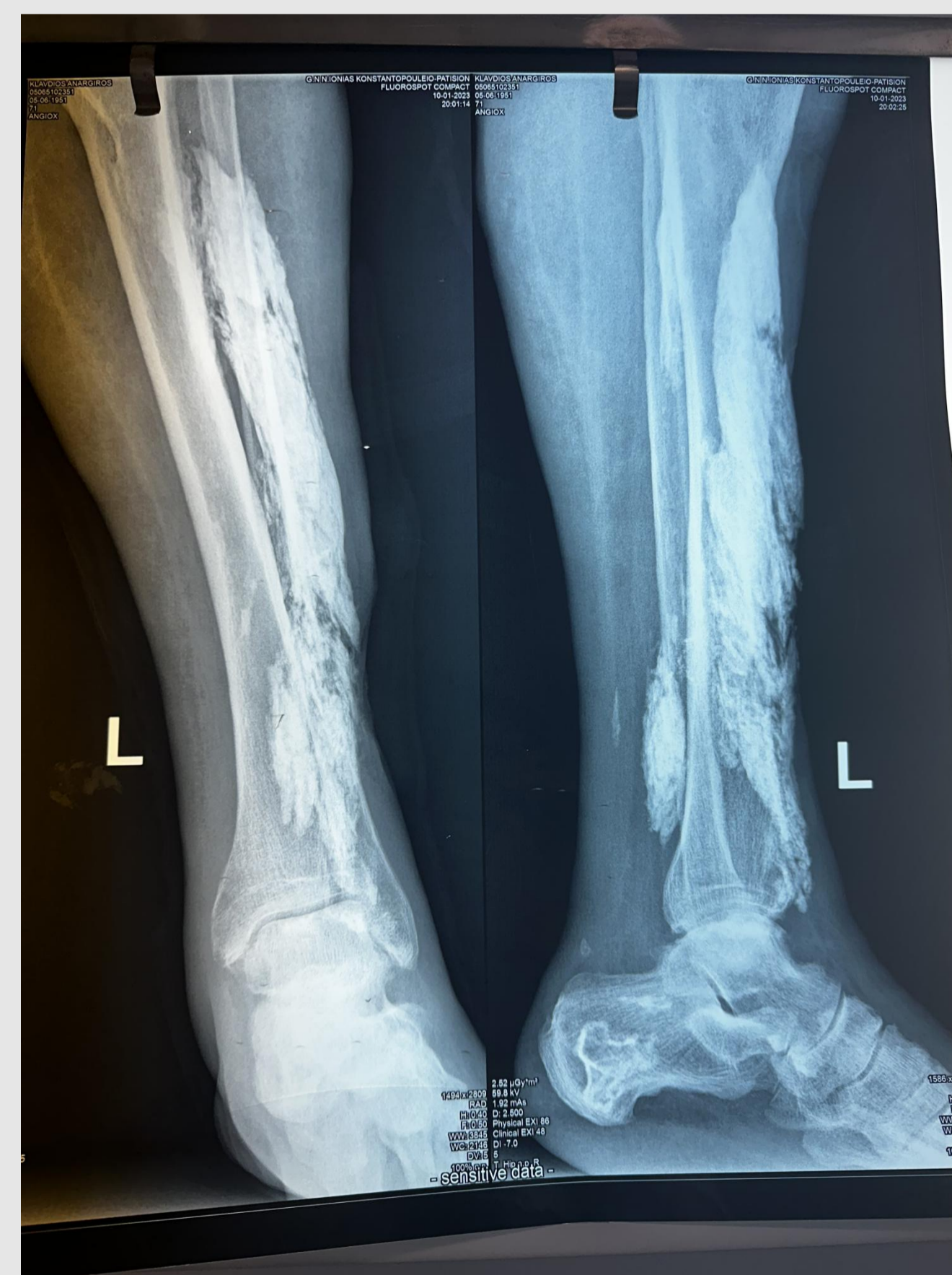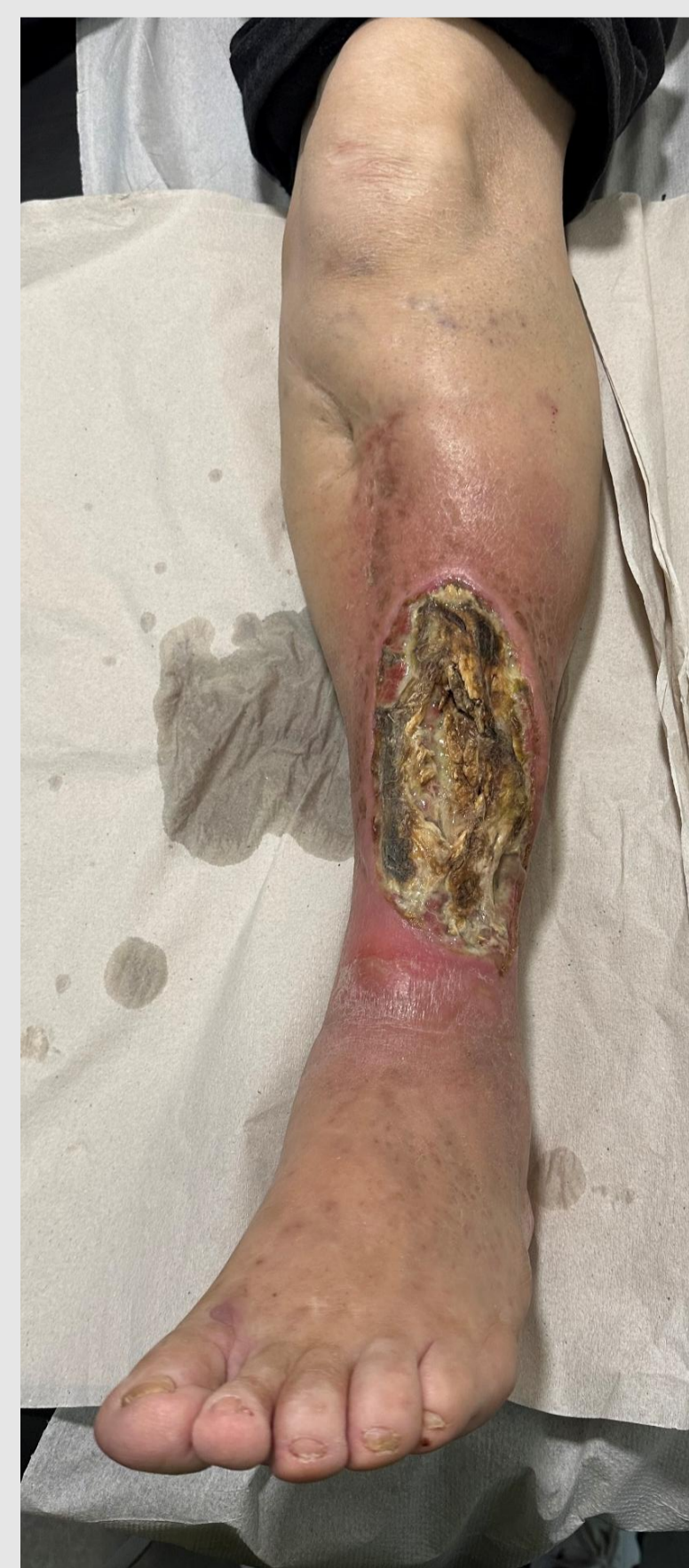Γ.Ν.Α. ΚΑΤ ΣΤ' Ορθοπαιδική Κλινική, Αθήνα Αττική, Ελλάδα

Γ.Ν.Α ΚΑΤ Τμήμα Πλαστικής Χειρουργικής και Μονάδα Εγκαυμάτων, Αθήνα Αττική, Ελλάδα



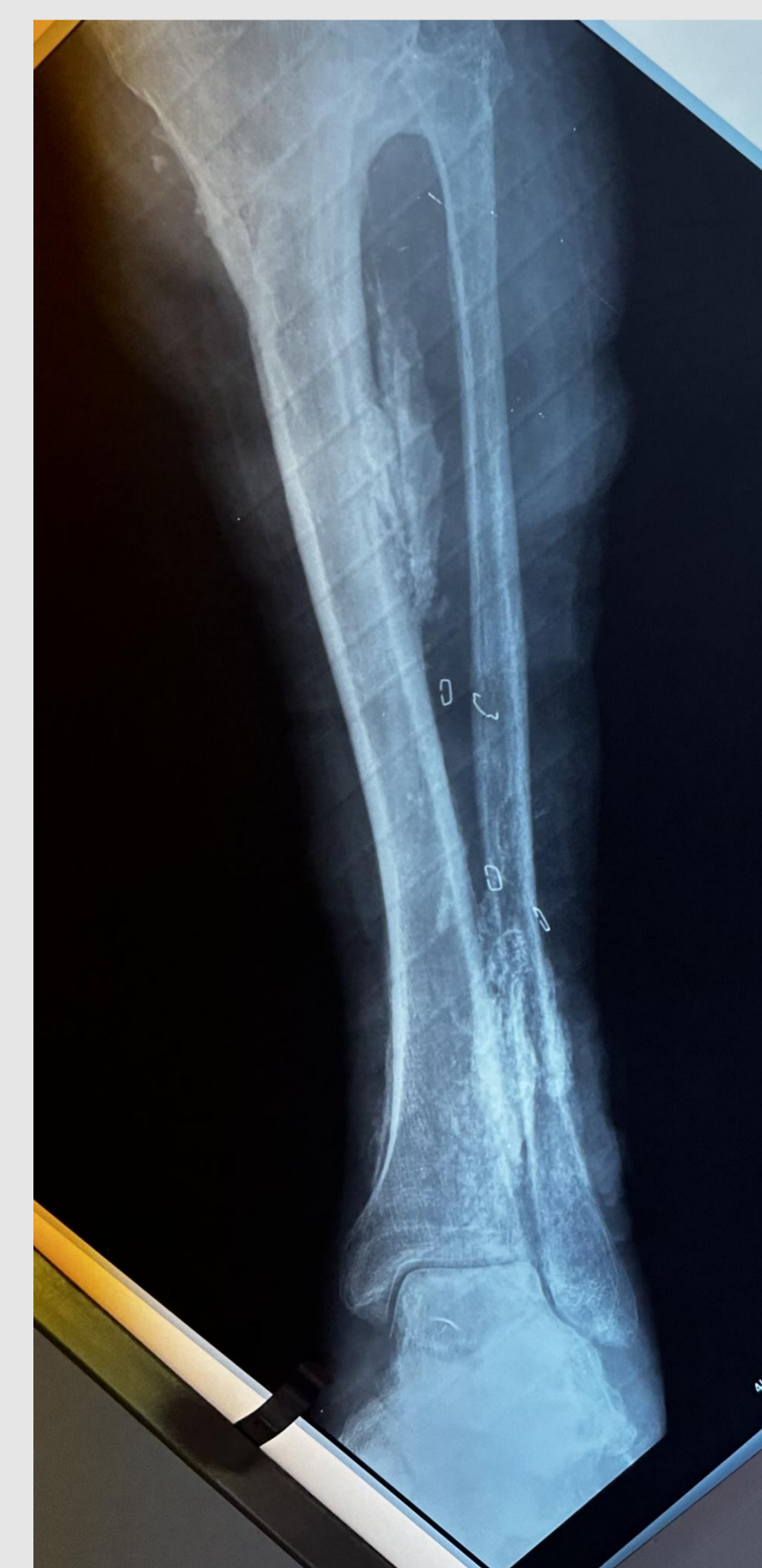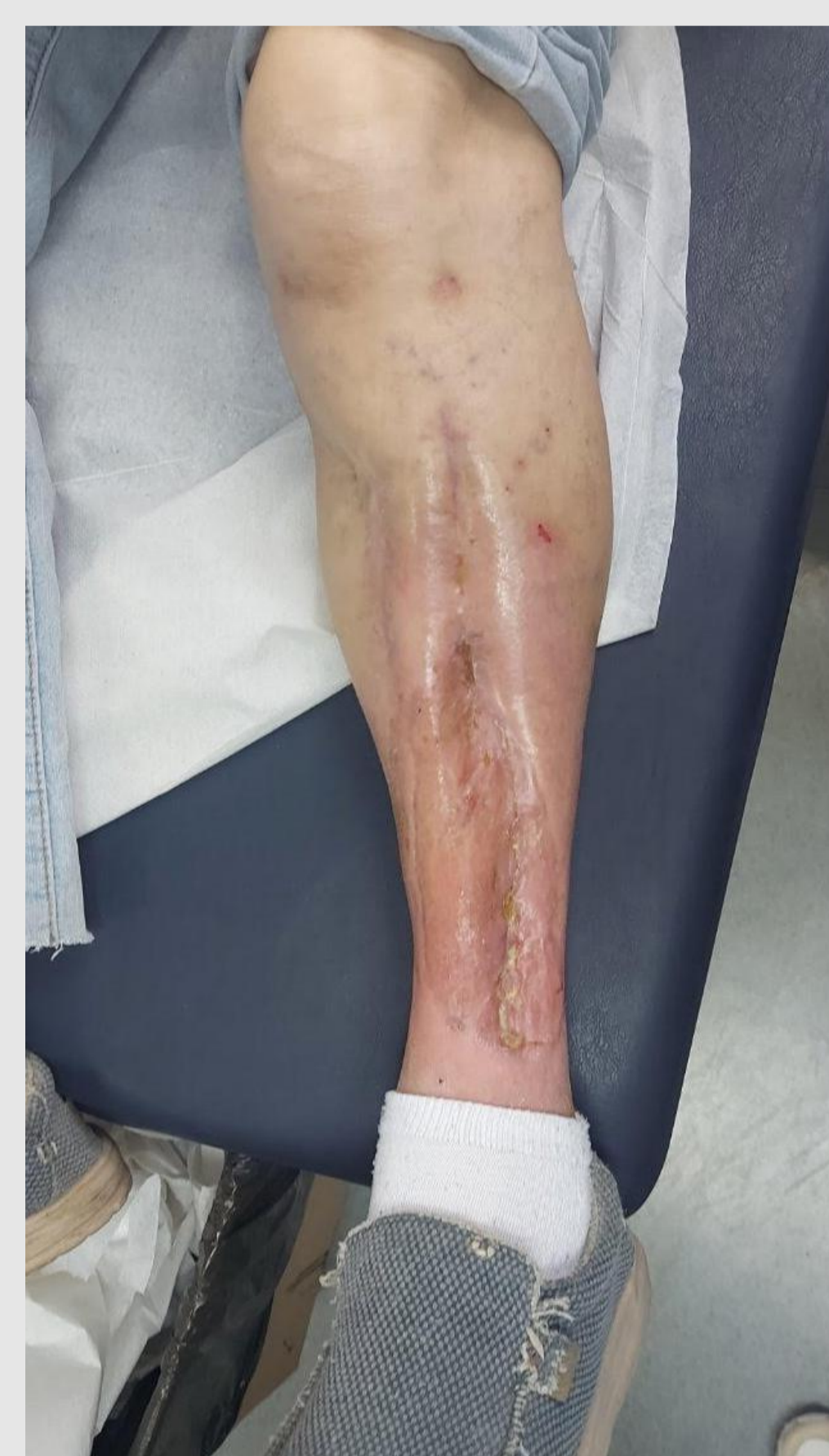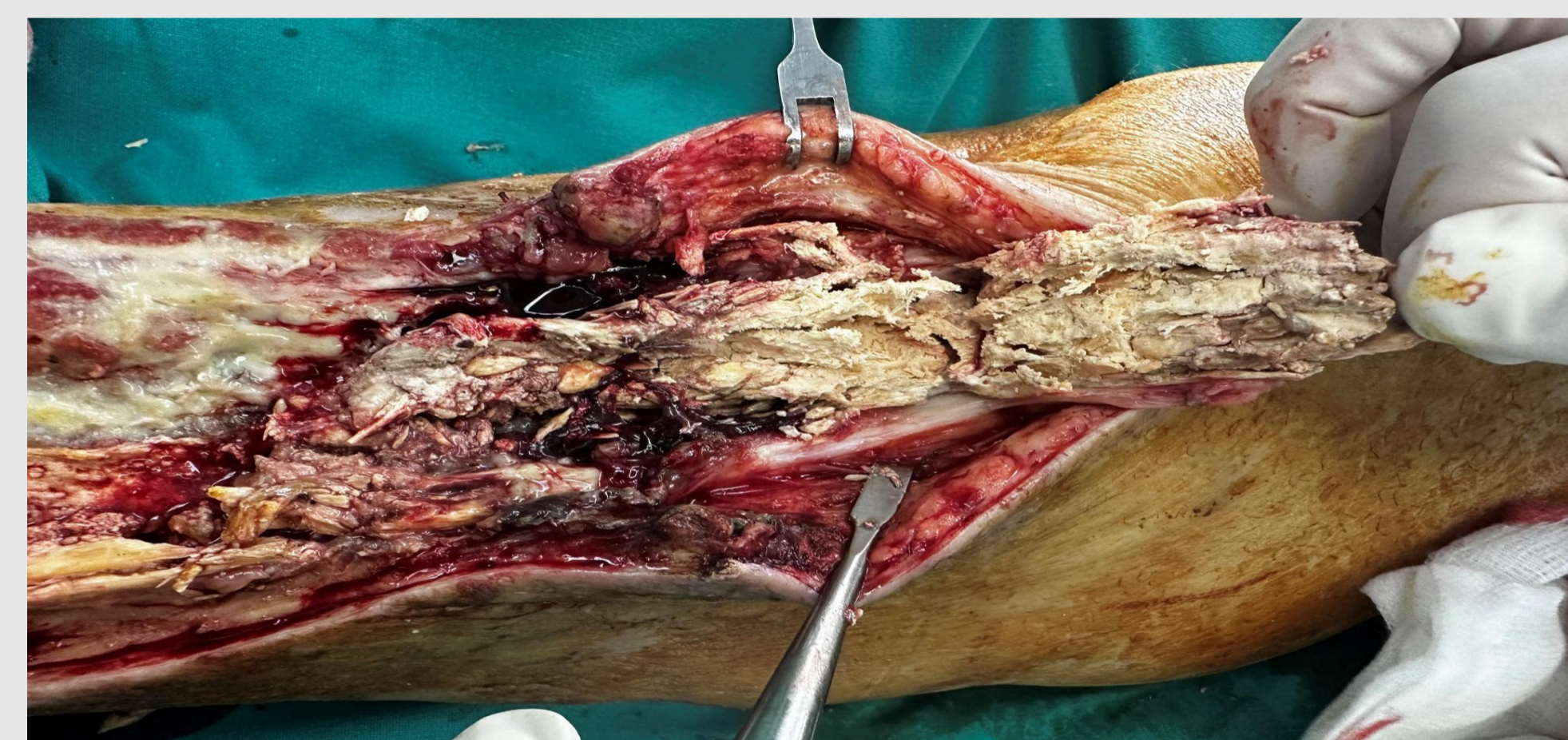
Εισαγωγή

Η ασβεστοποιός μυονέκρωση είναι μια σπάνια καλοήγη πάθηση η οποία παρουσιάζεται ως ανώδυνη ασβεστοποιός μάζα που συνήθως αφορά ένα διαμέρισμα με συχνότερο το πρόσθιο διαμέρισμα της κνήμης. Συνήθως οι ασθενείς αναφέρουν ιστορικό κάκωσης αρκετά έτη πριν την εμφάνιση της.



Σκοπός

Σκοπός της εργασίας είναι η παρουσίαση της αντιμετώπισης ενός ασθενούς με ασβεστοποιό μυονέκρωση πρόσθιου κνημιαίου μυός που αντιμετωπίστηκε χειρουργικά.



Υλικό και μέθοδος

Ασθενής 72 ετών προσήλθε στο τμήμα επειγόντων περιστατικών με πυορροών έλκος πρόσθιας επιφάνειας κνήμης, σταδιακών επιδεινούμενο, στο έδαφος του οποίου πρόβαλε ιστός που προσομοίαζε με οστό. Ο ασθενής ανέφερε έναρξη των συμπτωμάτων από εξαμήνου και το διάστημα αυτό είχε επισκεφτεί πολλαπλά νοσηλευτικά ιδρύματα από τα οποία είχε τεθεί η διάγνωση οστεομυελίτιδας και είχε προταθεί ακρωτηριασμός κάτωθεν του γόνατος. Εκ του ιστορικού αναφέρεται ανοικτό κάταγμα κνήμης και κάκωση ιγνυακής αρτηρίας προ 37ετών το οποίο αντιμετωπίστηκε με εξωτερική οστεοσύνθεση της κνήμης που μετατράπηκε σε δεύτερο χρόνο σε εσωτερική οστεοσύνθεση. Κατά τον ακτινολογικό έλεγχο στο ΤΕΠ διαπιστώθηκε μάζα με εκτεταμένες ασβεστώσεις στο πρόσθιο διαμέρισμα της κνήμης χωρίς συμμετοχή της. Περαιτέρω απεικονιστικός έλεγχος με MRI και CTA ανέδειξε εκτεταμένες αποιτανώσεις που καταλάμβαναν κυρίως τον πρόσθιο κνημιαίο. Ο ασθενής υποβλήθηκε σε ευρύ χειρουργικό καθαρισμό και τμήμα του πρόσθιου κνημιαίου εστάλη προς ιστολογική εξέταση. Στη συνέχεια τοποθετήθηκε συσκευή VAC και σε δεύτερο χρόνο έγινε κάλυψη του ελλείμματος με δερματικό μόσχευμα μερικού πάχους.

Αποτελέσματα

Υπήρξε πλήρης πρόσληψη του δερματικού μοσχεύματος και δεν υπήρξαν στοιχεία λοίμωξης. Ο μετεγχειρητικός ακτινολογικός έλεγχος ανέδειξε πλήρη εξαίρεση του ασβεστοποιημένου πρόσθιου κνημιαίου. Η ιστολογική εξέταση επιβεβαίωσε τη διάγνωση. Κλινικά ο ασθενής βαδίζει χωρίς βοηθήματα με υψηλή λειτουργικότητα.

Συμπεράσματα

Η ασβεστοποιός μυονέκρωση είναι μία σπάνια πάθηση που συνήθως προκαλείται μετά από τραυματισμό ή σύνδρομο διαμερίσματος. Η παθοφυσιολογία είναι ακόμη άγνωστη και η διάγνωση στηρίζεται στο ιστορικό, στην κλινική εξέταση, απεικονιστικό έλεγχο και στην ιστολογική εξέταση. Η διαφορική διάγνωση περιλαμβάνει την οστεοποιό μυοσίτιδα και κακοήθους όγκους των μαλακών μορίων. Η θεραπεία εκλογής στις συμπτωματικές περιπτώσεις είναι η εκτομή και ο ευρύς χειρουργικός καθαρισμός.