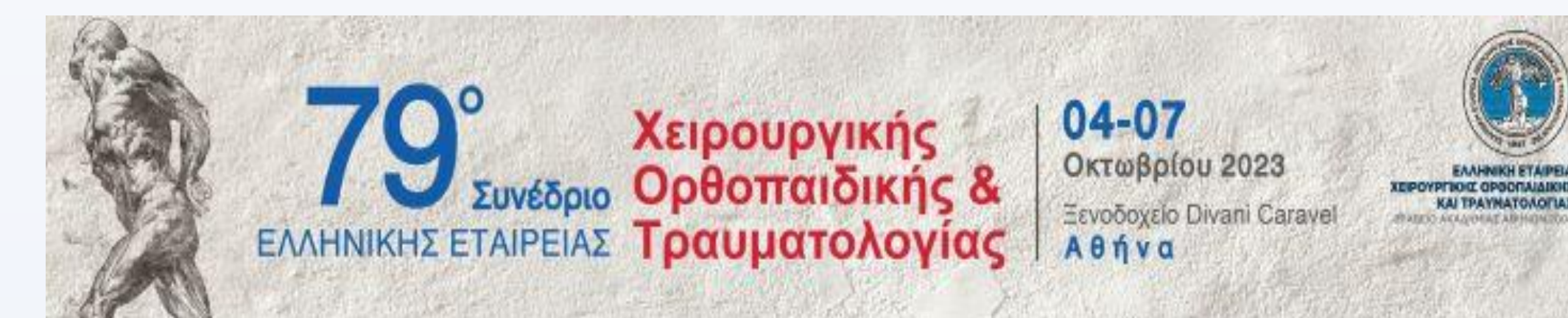

# Βραχυπρόθεσμα αποτελέσματα αρθρόδεσης γόνατος 9 χρόνια μετά

## την τοποθέτηση spacer σε παχύσαρκη ασθενή

Τσιβελέκας Κ, Πάλλης Δ, Νικολακάκος Π, Αμπαδιωτάκη Μ-Μ, Παπαδάκης Σ.

Β' Ορθοπαιδική κλινική Γ.Ν.Α. Κ.Α.Τ., Αθήνα



### Εισαγωγή

- Η αρθρόδεση γόνατος πραγματοποιείται για περισσότερο από 100 χρόνια
- Αποτελεί επέμβαση διάσωσης του άκρου
- Διάφορες τεχνικές έχουν περιγραφεί περιλαμβάνοντας τη χρήση ενδομυελικού ήλου, εξωτερικής ή εσωτερικής οστεοσύνθεσης ή συνδυασμό τεχνικών

### Σκοπός

- Η παρουσίαση περιστατικού όπου διενεργήθηκε αρθρόδεση γόνατος με εσωτερική οστεοσύνθεση, 9 χρόνια μετά την τοποθέτηση του spacer λόγω περιπροθετικής λοίμωξης σε συνδυασμό με τα βραχυπρόθεσμα λειτουργικά του αποτελέσματα.

### Υλικά & μέθοδοι

- Θήλυ 82 ετών
- BMI=37,1
- Ολική αρθροπλαστική γόνατος προ 11 ετών
- Αναθεώρηση λόγω περιπροθετικής λοίμωξης στα 2 χρόνια μετχ και τοποθέτηση spacer

### Αντικειμενική εξέταση

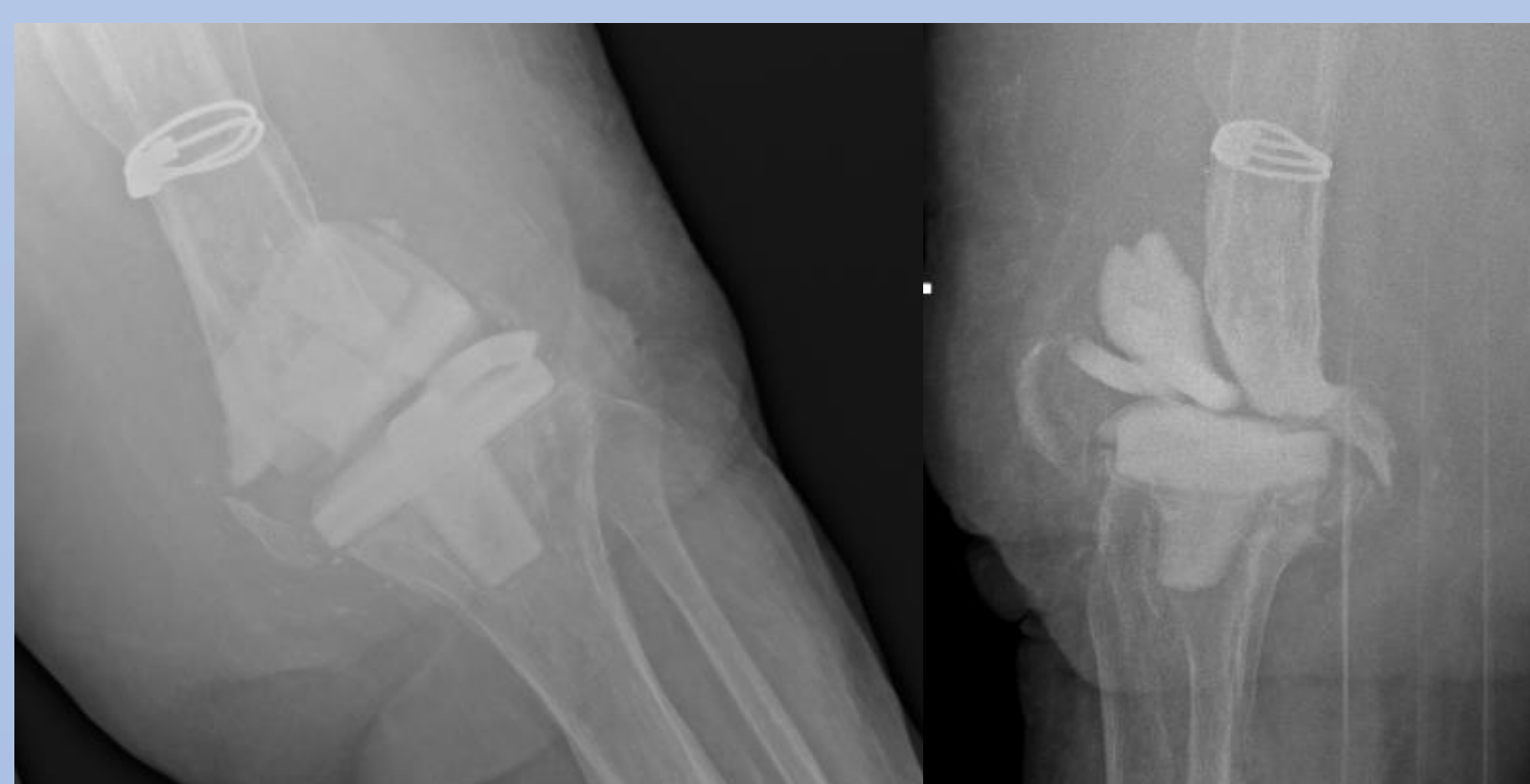- Αδυναμία κάμψης του γόνατος

### Εργαστηριακός έλεγχος

- ΤΚΕ (-) CRP (-)

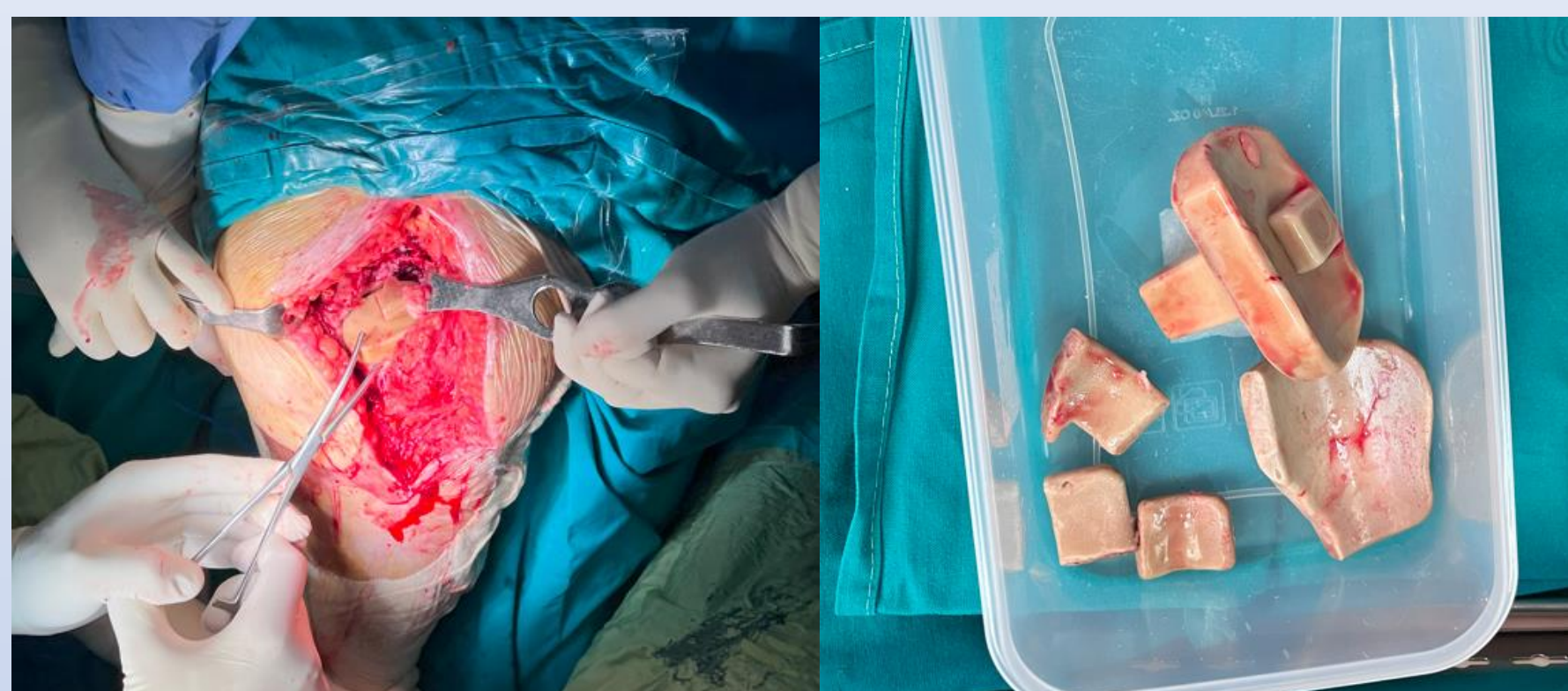
### Ακτινολογικός έλεγχος

- Οστικό έλλειμμα στην κνήμη και στο μηριαίο

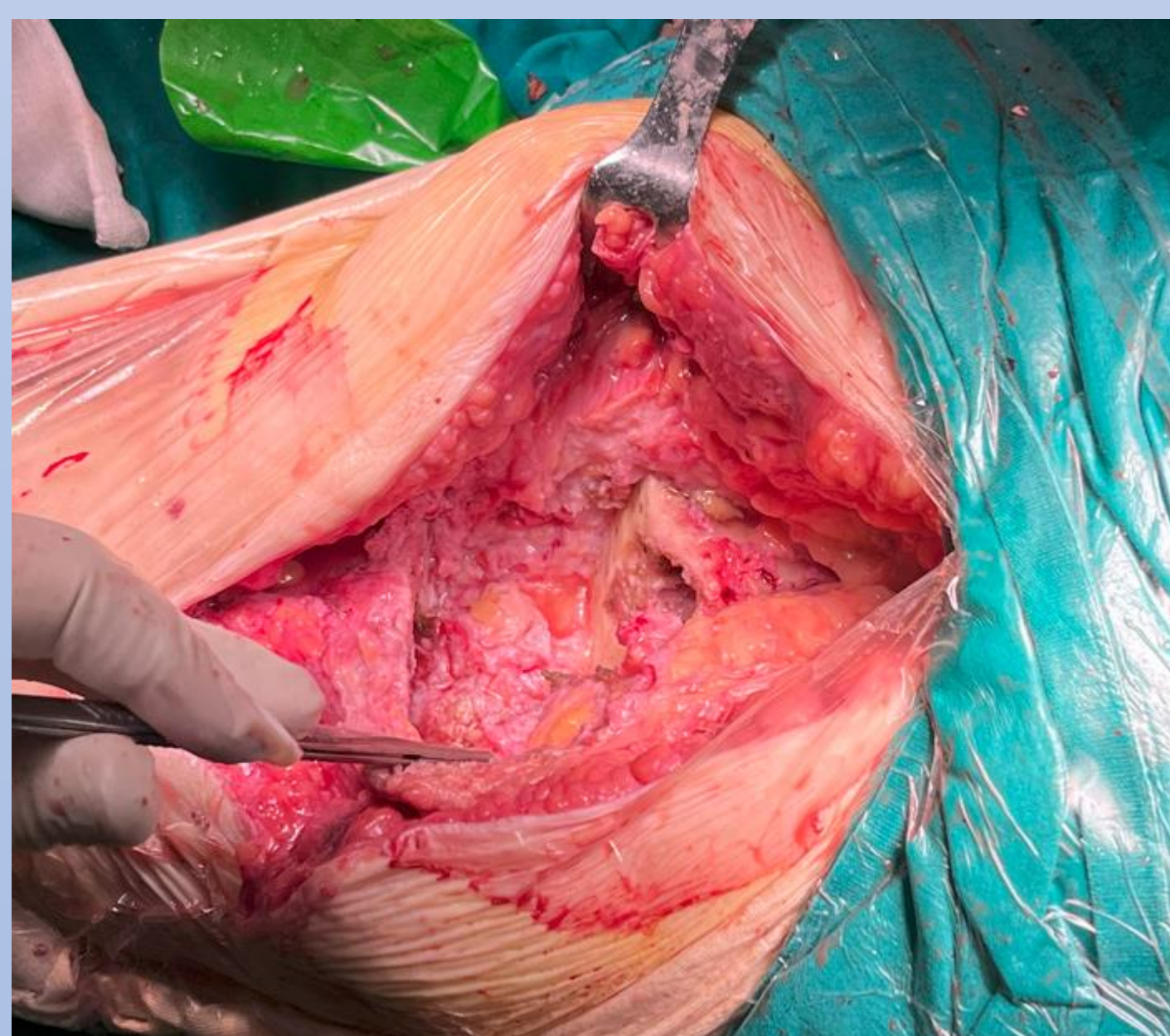

### Θεραπεία

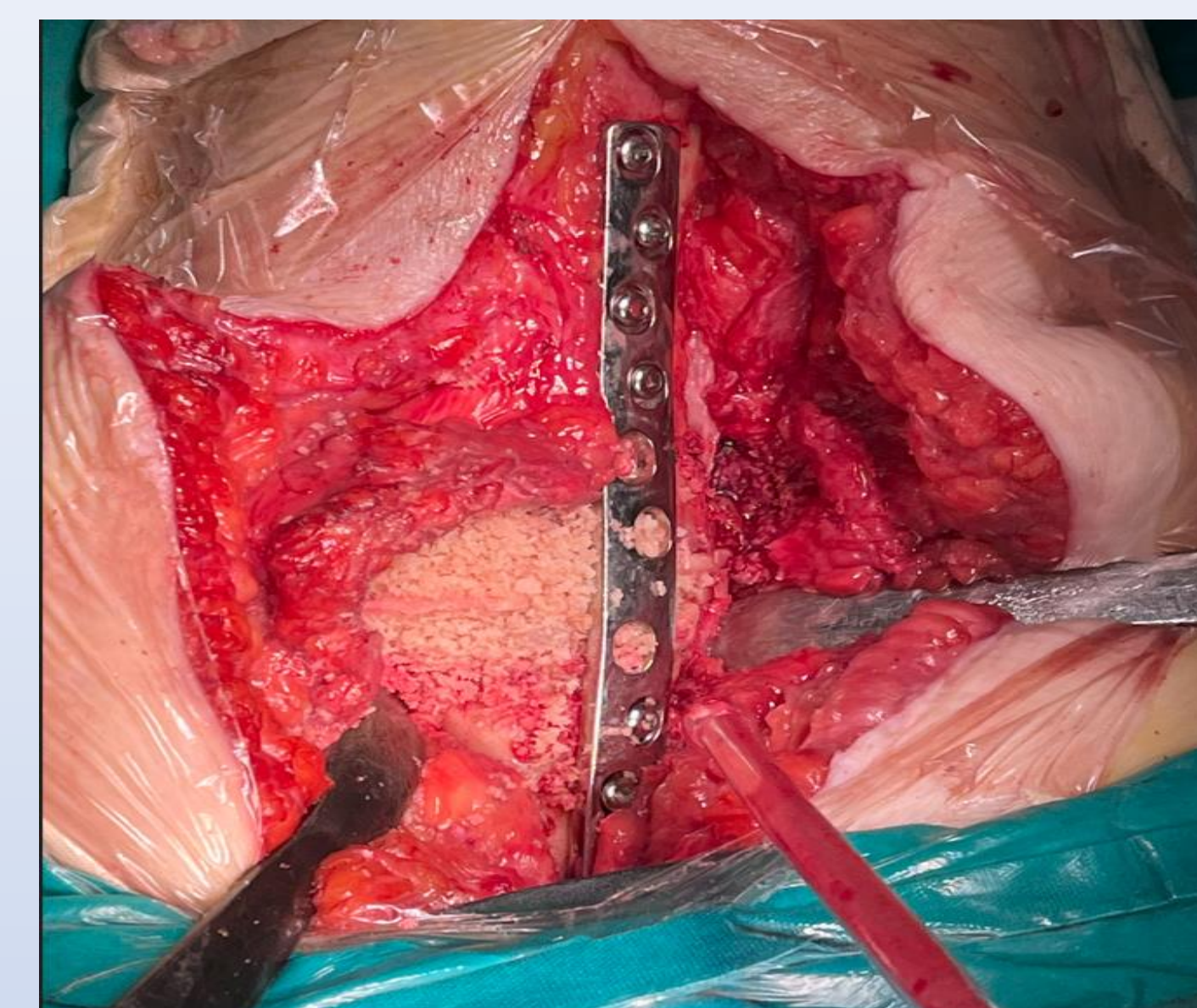
- Μέση τομή και έσω παρεπιγονατιδική προσπέλαση
- Αφαίρεση spacer καθαρισμός τσιμέντου



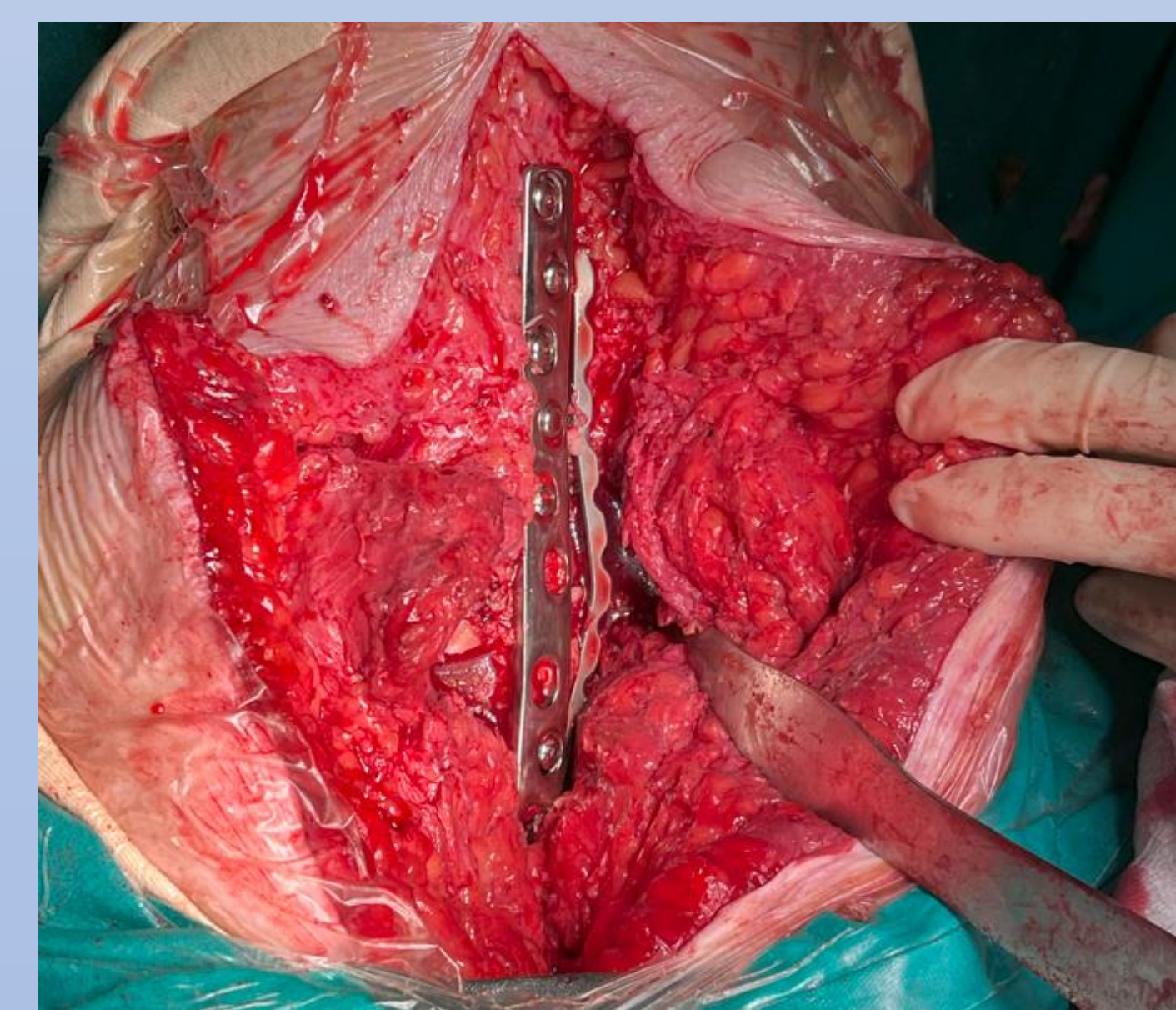
- Κάλυψη του οστικού ελλείμματος με αλλομόσχευμα μηριαίας κεφαλής



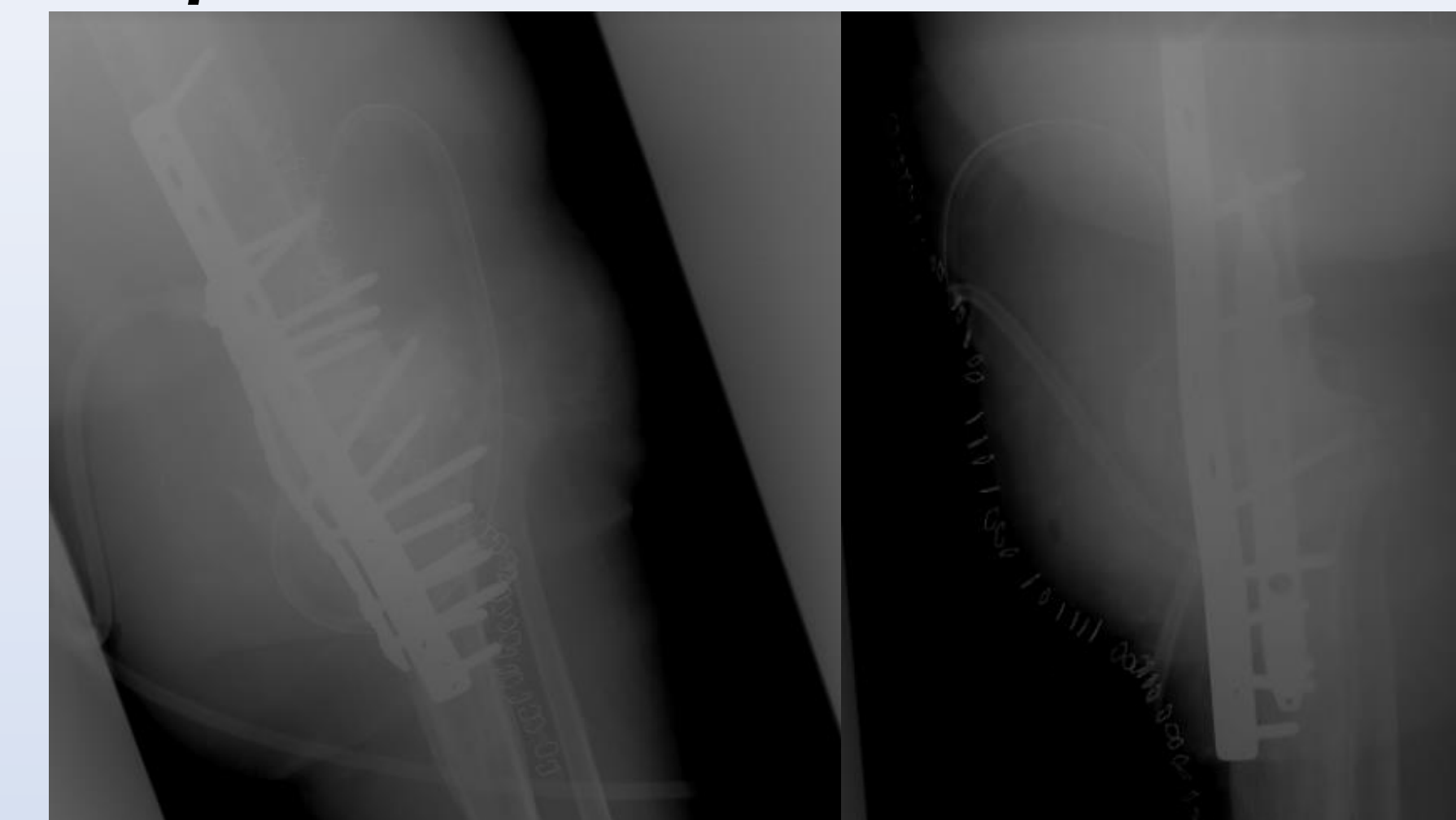
### Θεραπεία



- Κάλυψη του οστικού ελλείμματος με αλλομόσχευμα μηριαίας κεφαλής
- Αρθρόδεση με πρόσθια πλάκα συμπίεσης LCP σε συνδυασμό με έσω πλάκα



### Θεραπεία



- Οι διεγχειρητικές καλλιέργειες ήταν αρνητικές για λοίμωξη
- Σταδιακή μερική φόρτιση του άκρου μετά την 8η μετεγχειρητική εβδομάδα
- Πλήρης φόρτιση τη 12η εβδομάδα
- 4 μήνες μετχ: VAS score= 4, OKS 33
- 6 μήνες μετχ: VAS score=2. OKS=41

### Βιβλιογραφία

1. Wood JH, Conway JD. Advanced concepts in knee arthrodesis. World J Orthop. 2015 Mar 18;6(2):202-10
2. Talmo, Carl T.; Burke, Dennis W. (2009). Knee Arthrodesis Using Plate Osteosynthesis. Techniques in Knee Surgery, 8(4), 230-234. doi:10.1097/btk.0b013e3181c39eb3