

## Περίληψη

Παρουσιάζεται περιστατικό παραμελημένης ωλένιας νευροπάθειας αριστερού άνω άκρου με γνωστή βλάβη από Ζετίας επιβεβαιωμένη με ηλεκτρομυογράφημα και η διαχείριση του περιστατικού με χειρουργική αποσυμπίεση του ωλενίου νεύρου σε όλες τις πιθανές θέσεις πίεσης.

## ΕΙΣΑΓΩΓΗ

Παρουσιάζεται ασύνηθες περιστατικό παραμελημένης ωλένιας νευροπάθειας αριστερού άνω άκρου

## ΣΚΟΠΟΣ

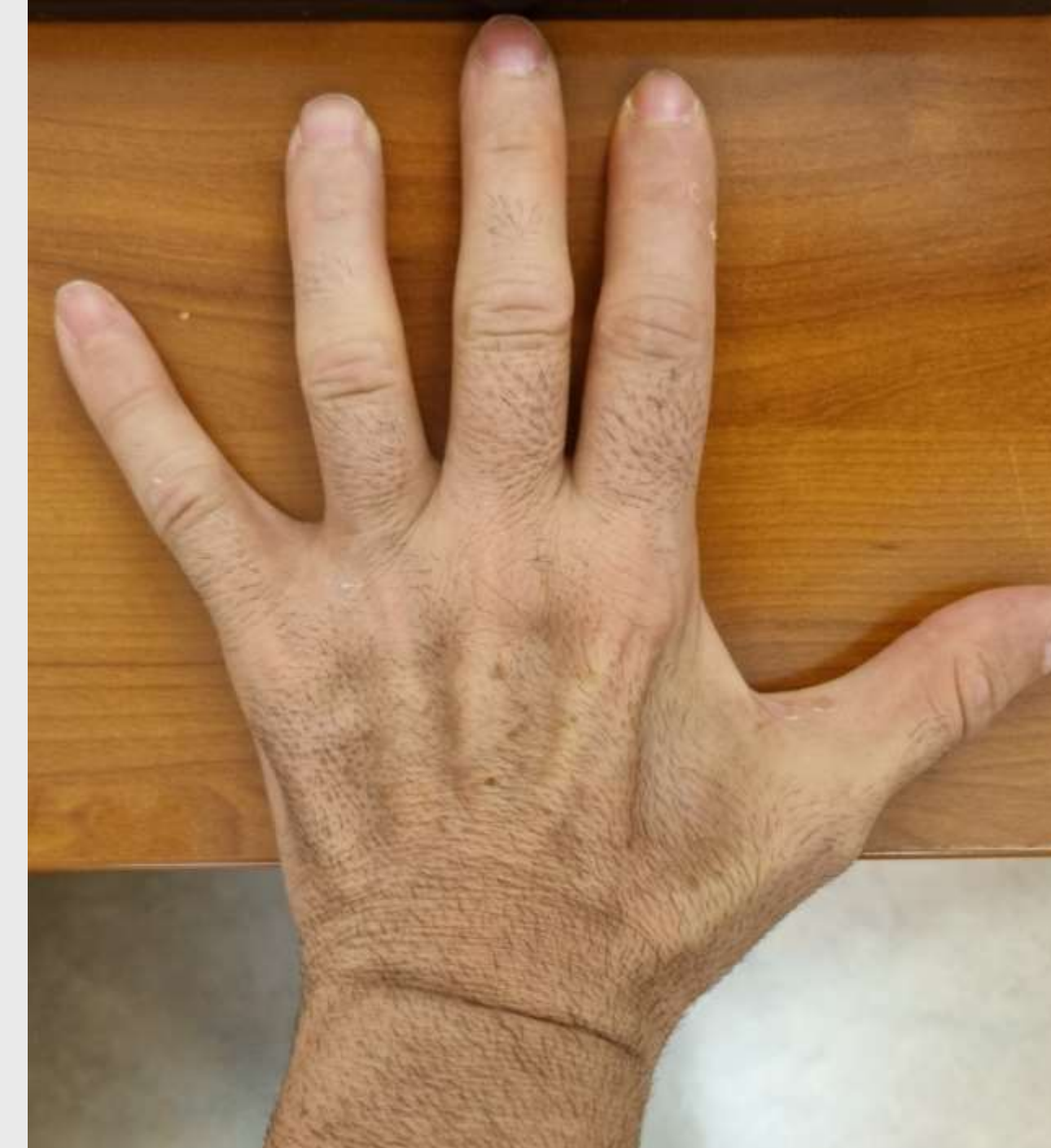Η ανάδειξη της σημασίας της καθολικής αποσυμπίεσης του ωλενίου νεύρου τόσο στο κανάλι του αγκώνα όσο και στο κανάλι του Guyon, η αναγκαιότητα της πρόσθιας μετάθεσης του ωλενίου νεύρου αλλά και η ταυτόχρονη διάνοιξη του εγκαρσίου συνδέσμου

## ΥΛΙΚΟ ΚΑΙ ΜΕΘΟΔΟΣ

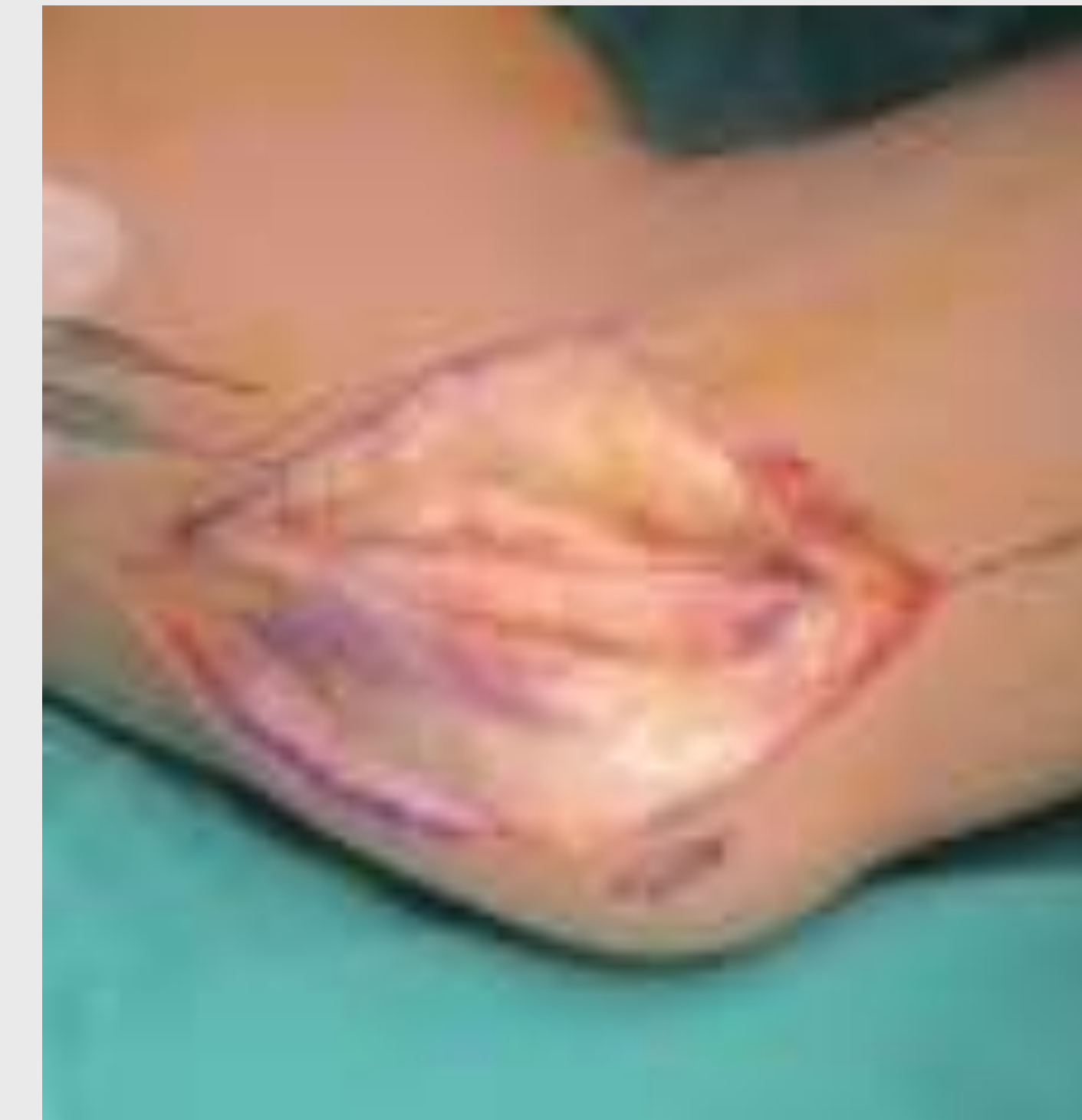Ασθενής άρρεν 47 ετών προσέρχεται με κλινική εικόνα λίαν παραμελημένης ωλένιας νευροπάθειας της αριστεράς άκρας χειρός με κλινική εικόνα πλήρους ατροφίας των μεσώστων μυών, ωλένιας απόκλισης του μικρού δακτύλου, αδυναμίας προσαγωγής του αντίχειρα και πλήρους αναισθησίας της δερματικής περιοχής που νευρώνει το ωλένιο νεύρο. Ο ηλεκτροφυσιολογικός έλεγχος 7 έτη νωρίτερα είχε αναδείξει σημαντική πίεση του ωλενίου νεύρου στον αγκώνα πλην όμως ο ασθενής είχε παραμελήσει το πρόβλημά του. Ο πρόσφατος ηλεκτροφυσιολογικός έλεγχος ανέδειξε πλήρη απώλεια της λειτουργίας του ωλενίου νεύρου τόσο στον αγκώνα όσο και στο σωλήνα του Guyon. Αποφασίστηκε, παρά τις μικρές πιθανότητες αναστροφής της κλινικής εικόνας, και έλαβε χώρα ευρεία διάνοιξη του ωλενίου σωλήνα στον αγκώνα με πρόσθια μετάθεση του ωλενίου νεύρου εντός της έκφυσης των καμπτήρων μυών του καρπού, ευρεία διάνοιξη του καναλιού του Guyon και ταυτόχρονη διάνοιξη του καρπιαίου σωλήνα προς πλήρη απελευθέρωση ωλενίου και μέσου νεύρου

## ΣΤΟΙΧΕΙΑ ΕΠΙΚΟΙΝΩΝΙΑΣ

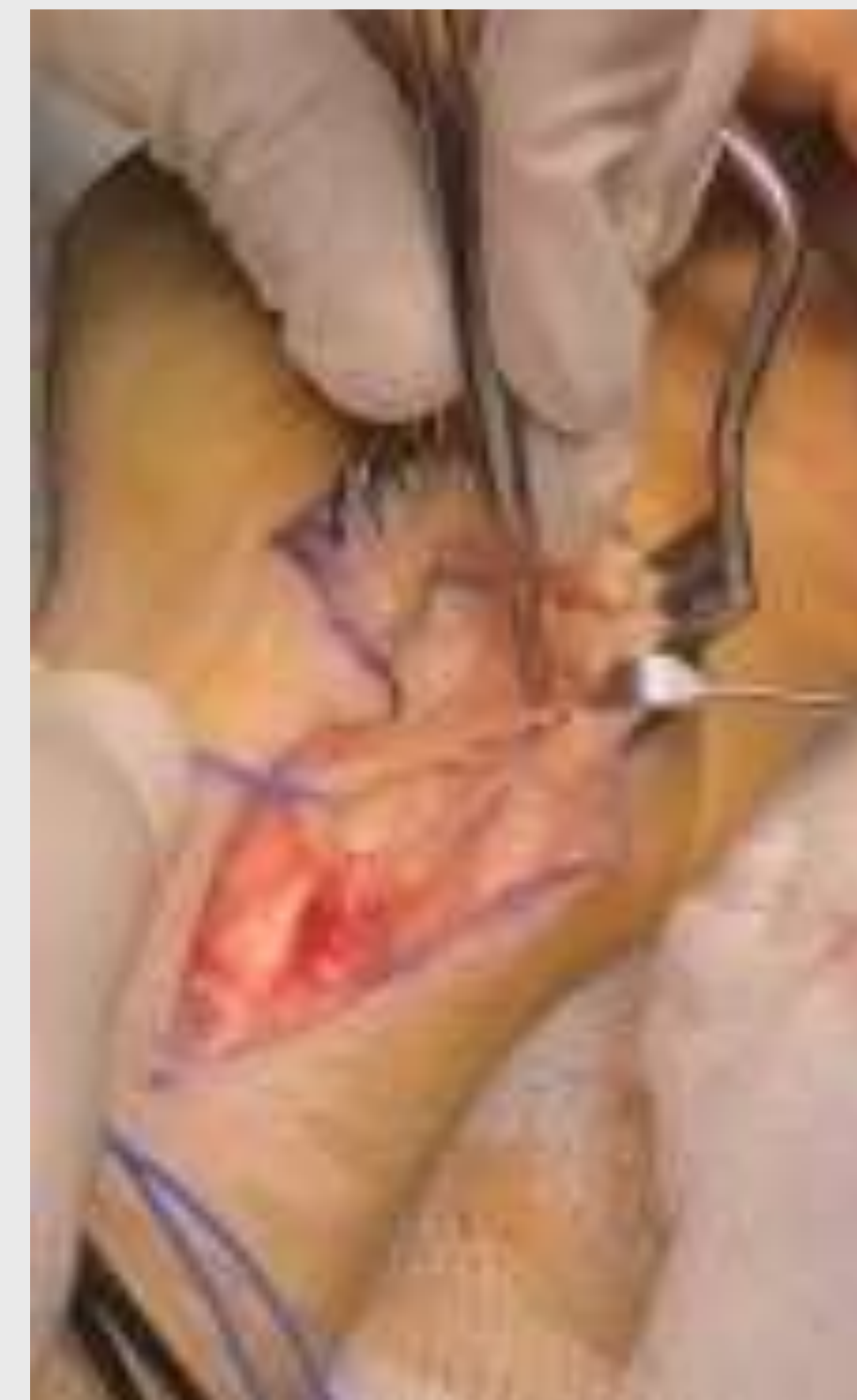Ioannis M. Nikolopoulos Md, MSc  
Metropolitan Hospital, N. Faliro  
Email: orthomis@gmail.com  
Phone: 0030 693 2525 406  
Website: www.totalorthocare.gr



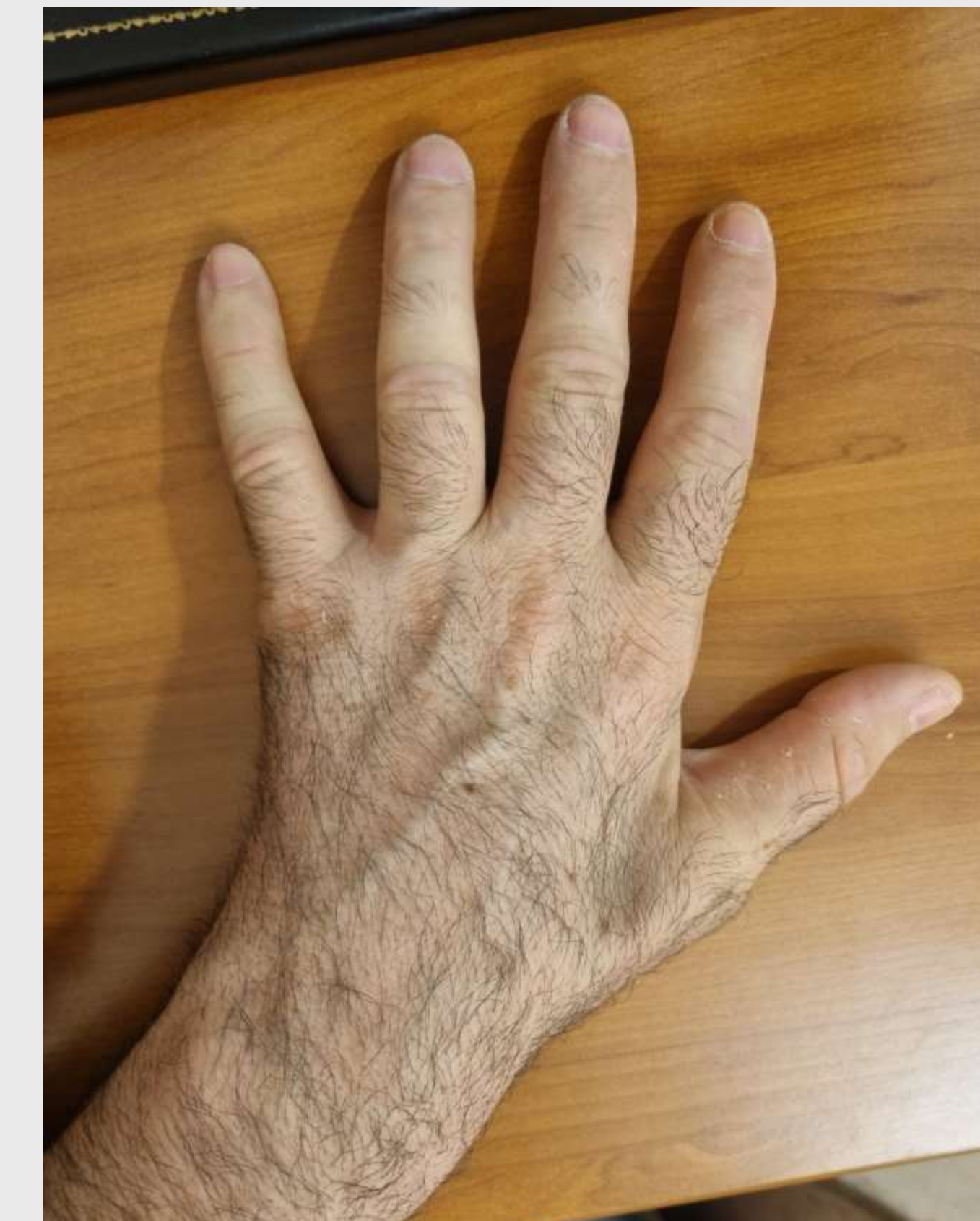
**Εικόνα 1.** Ατροφία μεσώστων μυών και αδυναμία προσαγωγής του μικρού δακτύλου.



**Εικόνα 2.** Διάνοιξη ωλενίου σωλήνα στον αγκώνα και απελευθέρωση του νεύρου κεντρικά και περιφερικά



**Εικόνα 3.** Ευρεία παρασκευή του ωλενίου νεύρου με διάνοιξη του καναλιού του Guyon και αναγνώριση και απελευθέρωση του διχασμού του νεύρου



**Εικόνα 4.** Κλινική εικόνα 3/52 μετεγχειρητικά

## ΑΠΟΤΕΛΕΣΜΑΤΑ

Ο ασθενής την πρώτη μετεγχειρητική εβδομάδα είχε απαλλαγεί από τις αιμώδεις κατανομές μέσου νεύρου ενώ είχε την αίσθηση της βελτίωσης από αναισθησία σε σημαντική υπαισθησία στην περιοχή κατανομής του ωλενίου νεύρου. Κατά τη δεύτερη και τρίτη μετεγχειρητική εβδομάδα, τα συμπτώματα ήταν λίαν βελτιωμένα και, απροσδόκητα, οι μεσώστεοι μύς της άκρας χειρός είχαν αρχίσει να αποκαθιστούν τον όγκο τους.

## ΣΥΖΗΤΗΣΗ

Η ευρεία αποσυμπίεση του ωλενίου νεύρου τόσο στον αγκώνα όσο και στο κανάλι του Guyon, η πρόσθια μετάθεση του ωλενίου νεύρου αλλά και η αποσυμπίεση του καρπιαίου σωλήνα θα πρέπει να επιλέγονται ως πρώτη θεραπεία ακόμα και σε ιδιαίτερα αποκαρδιωτική κλινική εικόνα πιεστικής νευροπάθειας της άκρας χειρός

## ΠΑΡΑΠΟΜΠΕΣ

1. [BMJ Case Rep.](#) 2018; 11(1): e227918. Published online 2018 Nov 28. Tardy ulnar nerve palsy following a neglected childhood lateral epicondyle fracture non-union and resultant cubitus valgus deformity [Kunal Mohan, Prasad Ellanti, Omar Hadidi, and Catherine Bossut](#)
2. [Curr Rev Musculoskelet Med.](#) 2016 Jun; 9(2): 178–184 Ulnar neuropathy: evaluation and management Christopher J Dy and Susan E. Mackinnon
3. [Cochrane Database Syst Rev.](#) 2012;7:CD006839. Treatment for ulnar neuropathy at the elbow Caliendo P, La Torre G, Padua R, Giannini F, Padua L.
4. [J Hand Surg \[Am\]](#) 2008;33:1314 Macadam SA, Gandhi R, Bezuhly M, Lefavre KA. Simple decompression versus anterior subcutaneous and submuscular transposition of the ulnar nerve for cubital tunnel syndrome: a meta-analysis