

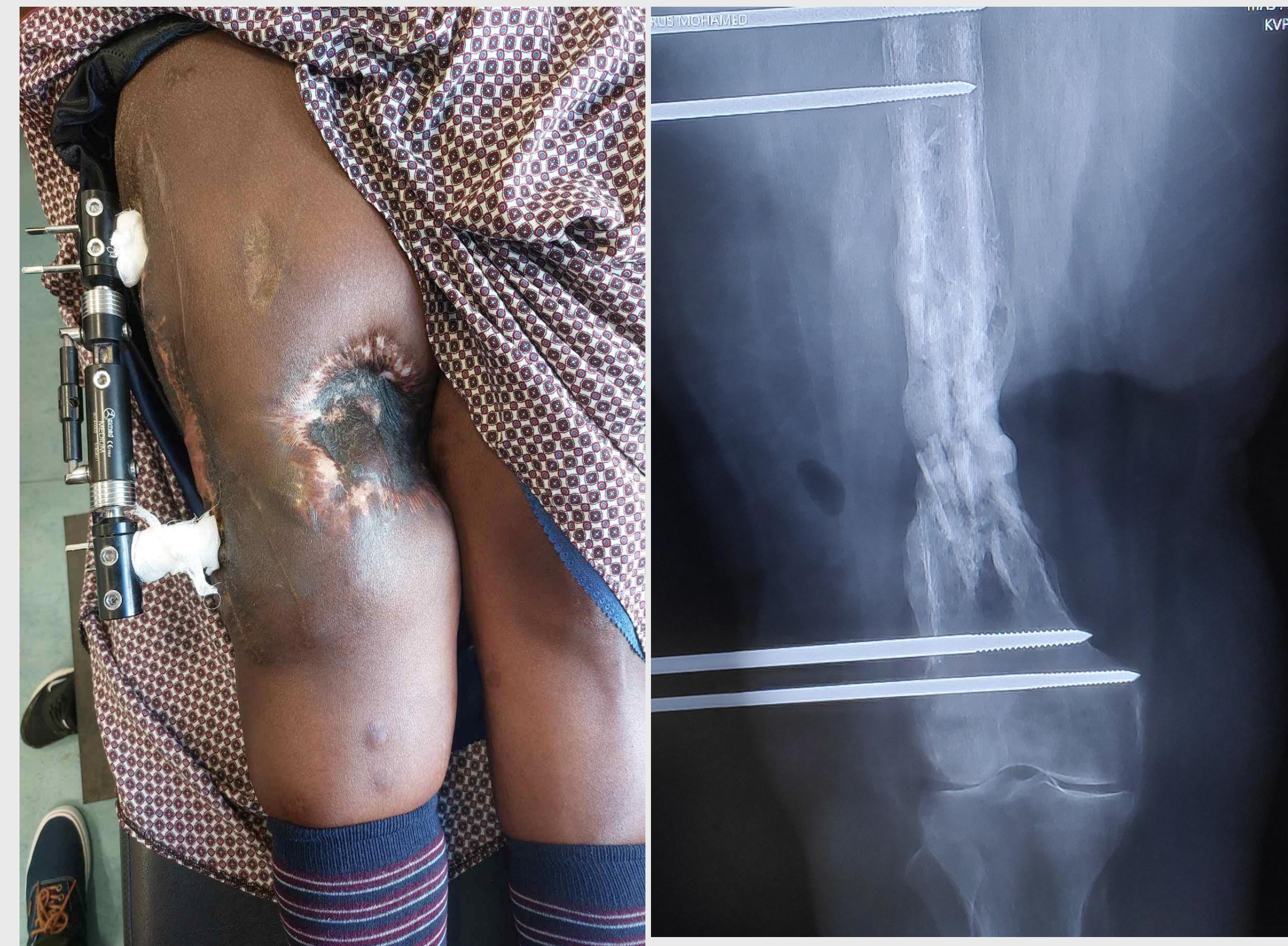ΟΣΤΕΟΜΕΤΑΦΟΡΑ ΜΕ ΜΑΓΝΗΤΙΚΟ ΗΛΟ ΓΙΑ ΑΝΤΙΜΕΤΩΠΙΣΗ ΣΗΠΤΙΚΗΣ ΨΕΥΔΑΡΘΡΩΣΗΣ ΜΗΡΙΑΙΟΥ: ΠΕΡΙΓΡΑΦΗ ΠΕΡΙΣΤΑΤΙΚΟΥ

Π. Κίτσης, Χ. Καζαντζής, Α. Ιωάννου, Γ. Αντωνίου, Π. Μιλτιάδους, Ι. Ορφανός
 Γενικό Νοσοκομείο Λευκωσίας

**ΟΡΘΟΠΑΙΔΙΚΗ ΚΛΙΝΙΚΗ
 ΓΕΝΙΚΟΥ ΝΟΣΟΚΟΜΕΙΟΥ
 ΛΕΥΚΩΣΙΑΣ**

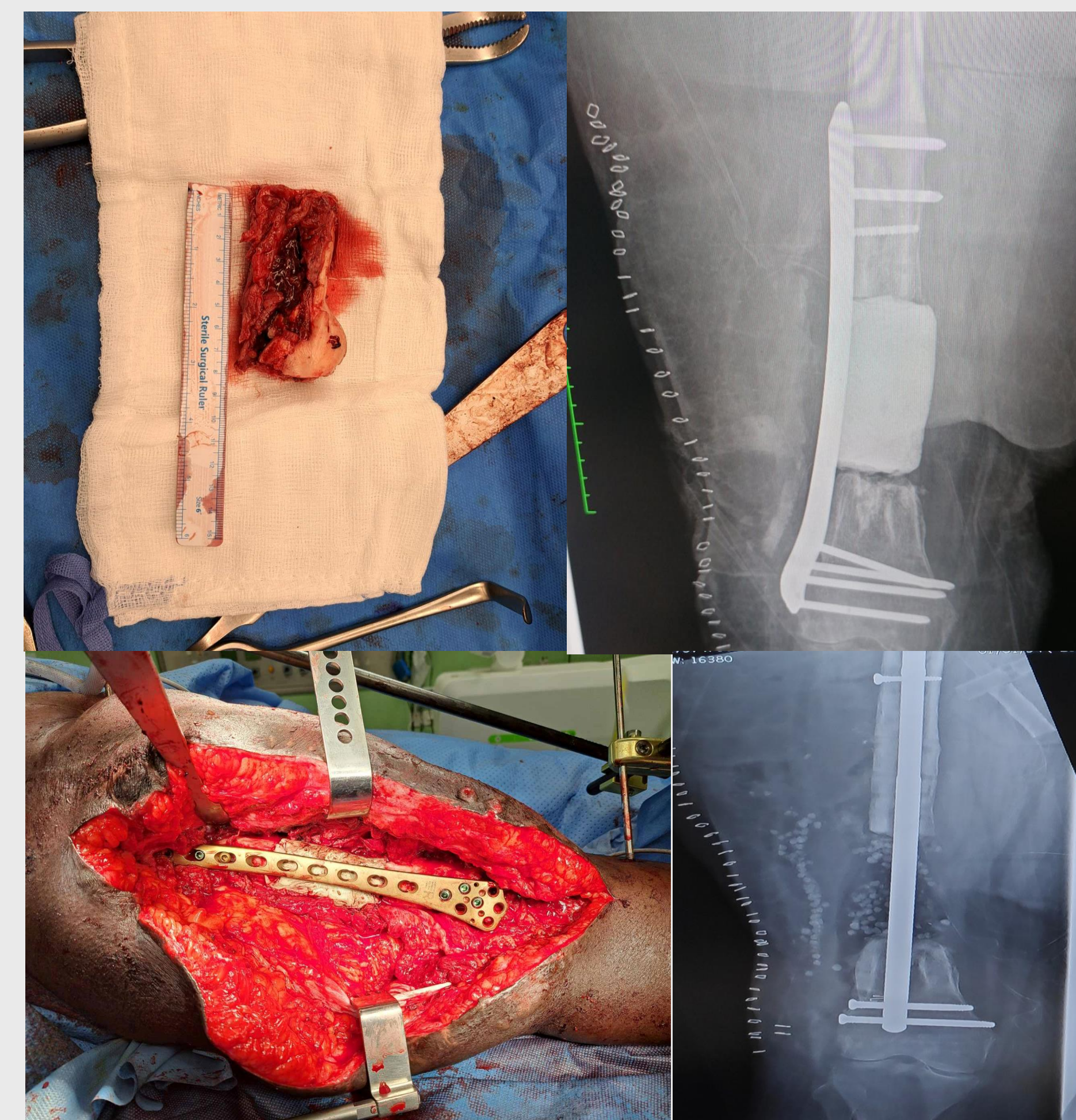Εισαγωγή

Η χρόνια οστεομυελίτιδα είναι μια σύνθετη οντότητα η θεραπεία της οποίας αποτελεί πρόκληση. Οι βασικές αρχές περιλαμβάνουν χειρουργικό καθαρισμό ο οποίος μπορεί να οδηγήσει σε σημαντικό έλλειμα οστού και χορήγηση στοχευμένης αντιβίωσης. Μετά την εκρίζωση της λοίμωξης απαιτείται αποκατάσταση του ελλείματος για να επιτευχθεί το βέλτιστο λειτουργικό αποτέλεσμα. Στην εργασία μας παρουσιάζουμε ένα περιστατικό επιμήκυνσης με μαγνητική ήλωση χρησιμοποιώντας την μέθοδο της οστεομεταφοράς, για αποκατάσταση ελλείματος του μηριαίου οστού μετά από εκτεταμένο χειρουργικό καθαρισμό λόγω οστεομυελίτιδας. Εξ όσων γνωρίζουμε αποτελεί το πρώτο περιστατικό στον Ελληνικό χώρο.



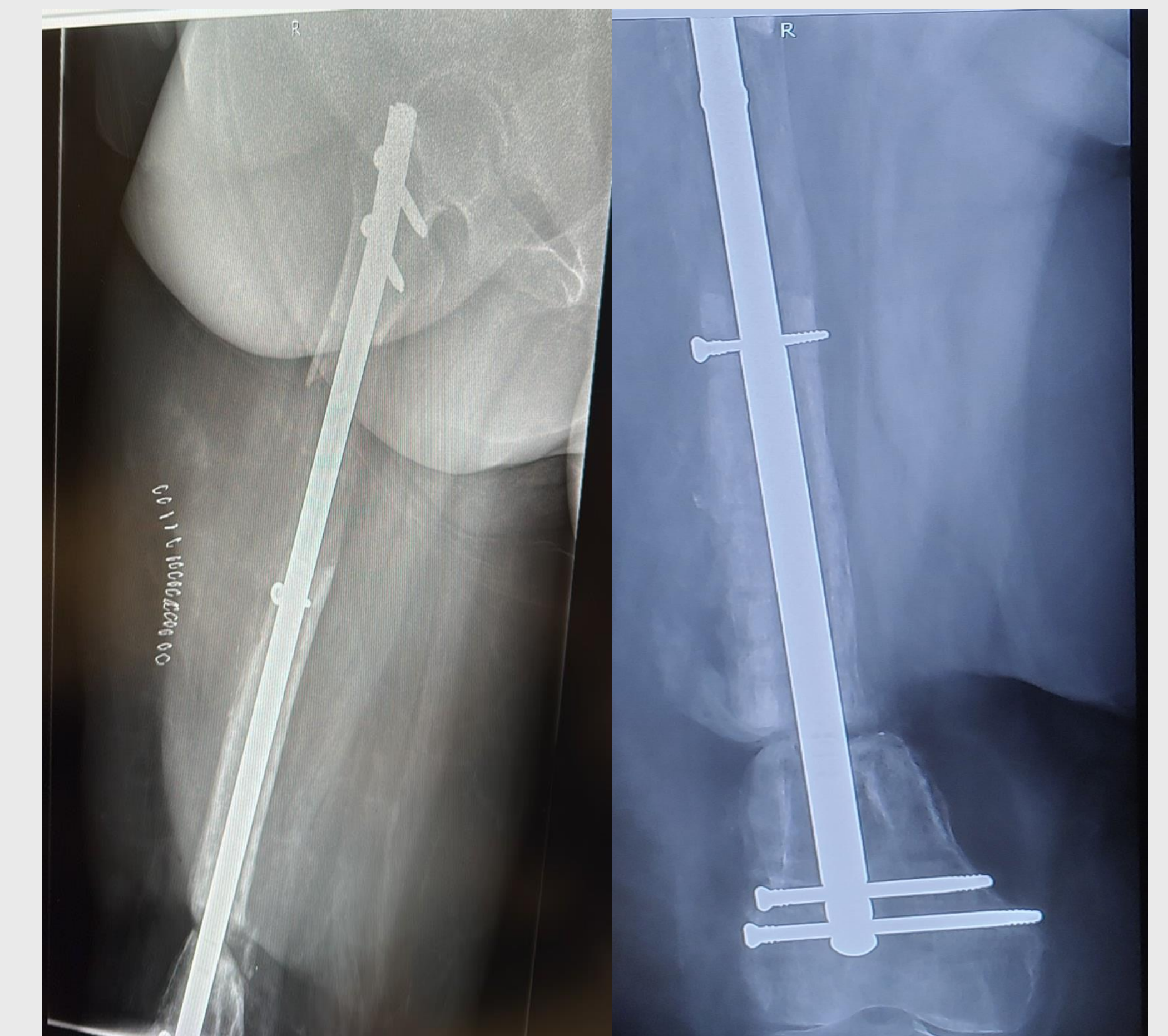
Υλικό και μέθοδος

Ασθενής 28 ετών παρουσιάστηκε στο ΤΕΠ αναφέροντας πόνο δεξιού μηριαίου. Έφερε μονόπλευρη εξωτερική οστεοσύνθεση στο δεξί μηριαίο με ευμέγεθες ουλή και μικρή αποστηματική συλλογή. Αναφέρετε τοποθέτηση της εξωτερικής οστεοσύνθεσης προ 5ετίας στην Τουρκία μετά από τραυματισμό της ασθενούς από εκρηκτικό μηχανισμό. Λοιπό ατομικό ιστορικό ελεύθερο. Από τις εργαστηριακές εξετάσεις διαπιστώθηκαν αυξημένοι δείκτες φλεγμονής και από τον απεικονιστικό έλεγχο εικόνα οστεομυελίτιδας σε μεγάλη έκταση του μηριαίου οστού παράλληλα με σηπτική ψευδάρθρωση του κατάγματος. Η ασθενής έγινε εισαγωγή στην ορθοπαιδική κλινική για περαιτέρω αντιμετώπιση. Η έκταση της οστικής λοίμωξης καθορίστηκε στα 8 εκατοστά μετά από απεικόνιση με μαγνητική τομογραφία και σπινθηρογράφημα. Η ασθενής αντιμετωπίστηκε χειρουργικά σε 2 στάδια. Αρχικά διενεργήθηκε εκτεταμένος χειρουργικός καθαρισμός με εκτομή 8 εκατοστών οστού, τοποθέτηση spacer τσιμέντου με αντιβίωση στο έλλειμμα και σταθεροποίηση με πλάκα. Ακολούθησαν 6 εβδομάδες στοχευμένης αντιβίωσης και σε δεύτερο χρόνο έγινε χειρουργείο με σκοπό την αποκατάσταση του οστικού ελλείματος χρησιμοποιώντας την αρχή της οστεομεταφοράς με μαγνητικό ήλο. Μετά από 6 εβδομάδες επιμήκυνσης και αφότου επιτεύχθηκε οστεομεταφορά 7 εκατοστών έγινε αναθεώρηση της μαγνητικής ήλωσης με σκοπό την οστεομεταφορά ακόμα ενός εκατοστού.



Αποτελέσματα

Βρισκόμαστε στον τέταρτο μετεγχειρητικό μήνα, η ασθενής είναι σε καλή γενική κατάσταση και κινητοποιείται με πλήρη φόρτιση του άκρου. Η οστεομεταφορά ολοκληρώθηκε επιτυχώς καλύπτοντας συνολικά 8 εκ οστικού ελλείματος.



Συμπεράσματα

Η τεχνική της μαγνητικής ενδομυελικής ήλωσης με οστεομεταφορά για κάλυψη μεγάλων οστικών ελλειμμάτων αποτελεί μια ασφαλή επιλογή, καλά ανεκτή από τους ασθενείς με καλά αποτελέσματα στην βιβλιογραφία.