

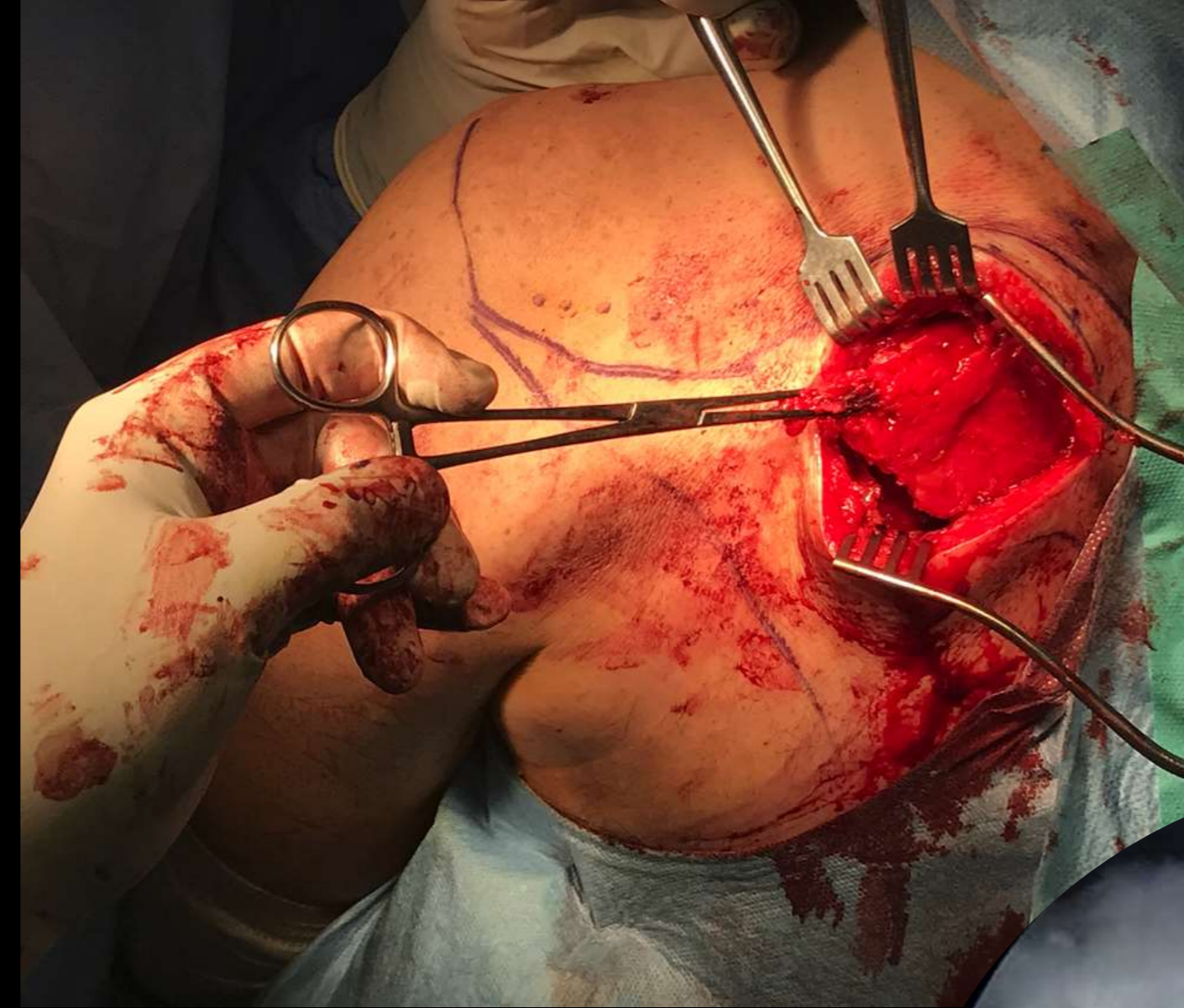# Η ΑΡΘΡΟΣΚΟΠΙΚΑ ΥΠΟΒΟΗΘΟΥΜΕΝΗ ΤΕΝΟΝΤΟΜΕΤΑΦΟΡΑ ΤΟΥ ΚΑΤΩΤΕΡΟΥ ΤΡΑΠΕΖΟΕΙΔΟΥΣ ΕΝΙΣΧΥΜΕΝΟΥ ΜΕ ΑΥΤΟΜΟΣΧΕΥΜΑ HAMSTRINGS ΩΣ ΜΕΘΟΔΟΣ ΑΝΤΙΜΕΤΩΠΙΣΗΣ ΤΩΝ ΜΑΖΙΚΩΝ ΜΗ ΕΠΙΔΙΟΡΘΩΣΙΜΩΝ ΡΗΞΕΩΝ ΤΟΥ ΜΥΟΤΕΝΟΝΤΙΟΥ ΣΤΡΟΦΙΚΟΥ ΠΕΤΑΛΟΥ ΤΟΥ ΩΜΟΥ.

Νεραντζούλα Γούτσιου, Απόστολος Γκάντσος, Μιχαήλ Κότσαπας, Αναγνώστου Γρηγόριος, Παπαδάκης Μενέλαος, Παπανικολάου Πασχάλης, Αλέξανδρος Ελευθερόπουλος

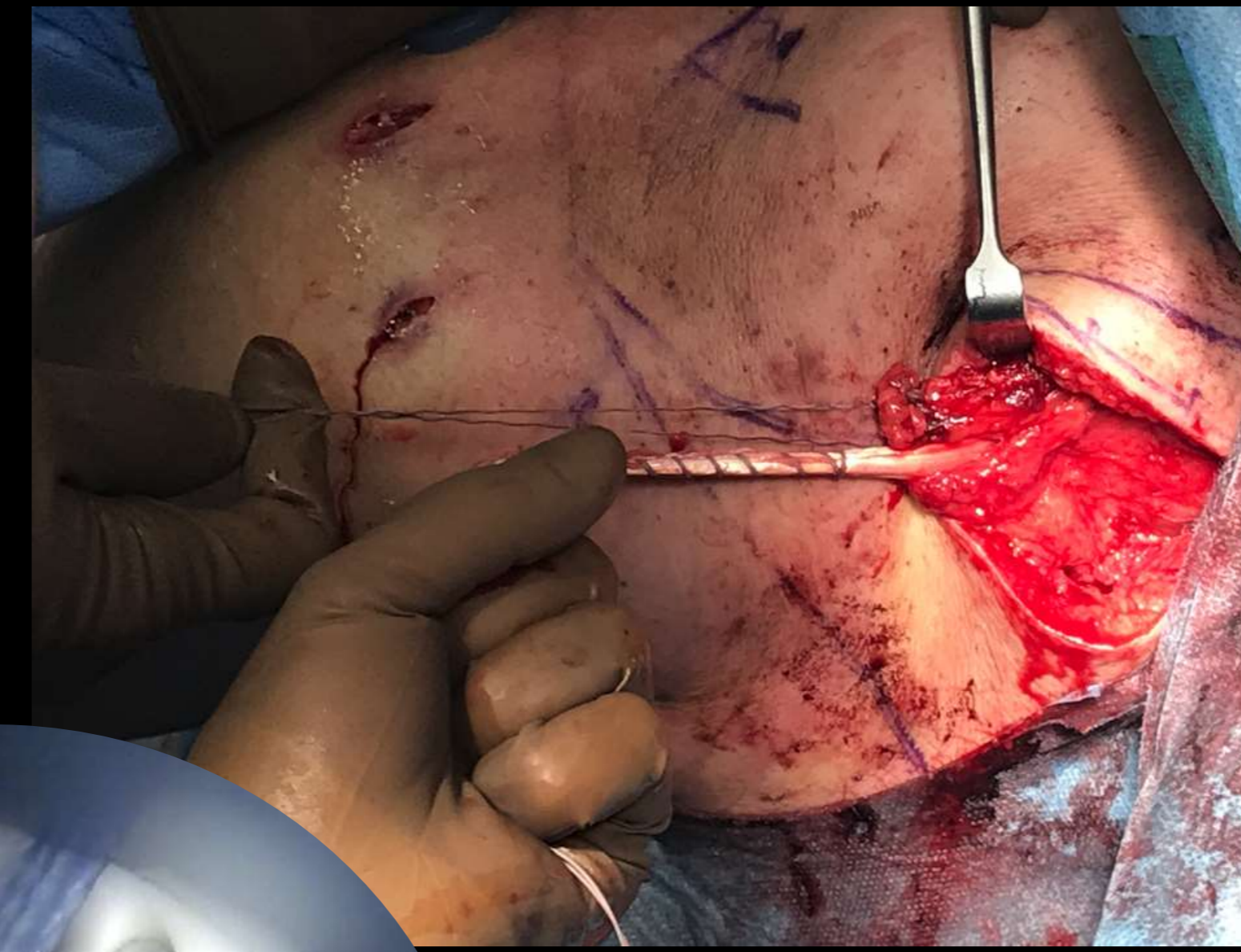
Ορθοπαιδική Κλινική Γ. Ν. Νάουσας, Νάουσα Ημαθίας

**Εισαγωγή/Σκοπός:** Να παρουσιάσουμε τη χειρουργική τεχνική και τα λειτουργικά αποτελέσματα της τενοντομεταφοράς του κατώτερου τραπεζοειδούς ενισχυμένου με τένοντα ισχνού και ημιτενοντώδους σε ασθενείς με μη επιδιορθώσιμες ρήξεις του στροφικού πετάλου.

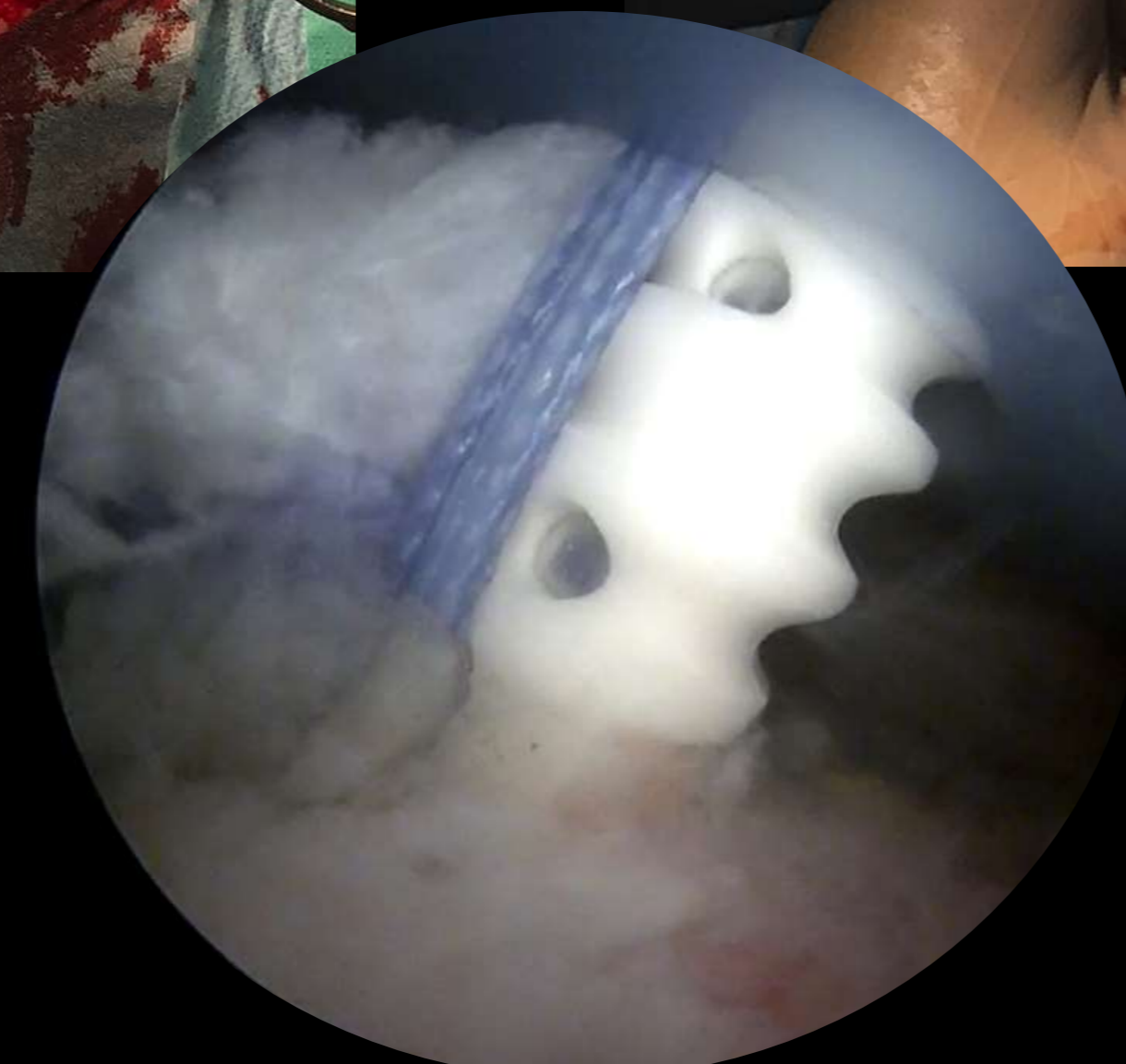**Υλικό και μέθοδος:** Την τελευταία τριετία (2019-2022) έχουν αντιμετωπιστεί με τη συγκεκριμένη χειρουργική τεχνική 15 ασθενείς (14 άρρενες και 1 θήλυ) με μαζικές μη επιδιορθώσιμες ρήξεις του στροφικού πετάλου, με μέσο όρο ηλικίας τα 50,5 έτη. Η λήψη του τενόντιου αυτομοσχεύματος πραγματοποιήθηκε σε όλους τους ασθενείς από το ετερόπλευρο σκέλος, ακολουθούμενη από παρασκευή του τένοντα του κατώτερου τραπεζοειδούς με εγκάρσια τομή κάτωθεν της ωμοπλατιαίας άκανθας (Εικ.1). Στη συνέχεια, πραγματοποιήθηκε αρθροσκόπηση του πάσχοντος ώμου. Το τενόντιο αυτομόσχευμα καθλώθηκε με άγκυρες στην κεφαλή του βραχιονίου, αντίστοιχα με την κατάφυση του ρηχθέντος τένοντα του υπερακανθίου (Εικ.2). Τέλος, τα δύο τενόντια κολοβώματα υπεβλήθησαν σε συρραφή κατά Pulvertaft (Εικ.3). Μετεγχειρητικά το άνω άκρο ακινητοποιήθηκε σε νάρθηκα έξω στροφής 30° για 8 εβδομάδες και άπαντες οι ασθενείς ακολούθησαν το ίδιο φυσικοθεραπευτικό πρωτόκολλο αποκατάστασης. Όλοι οι ασθενείς εκτιμήθηκαν προεγχειρητικά και μετεγχειρητικά με τα Constant Shoulder Score (SSC), Simple Shoulder Test (SST), το VAS Score και το ROM.



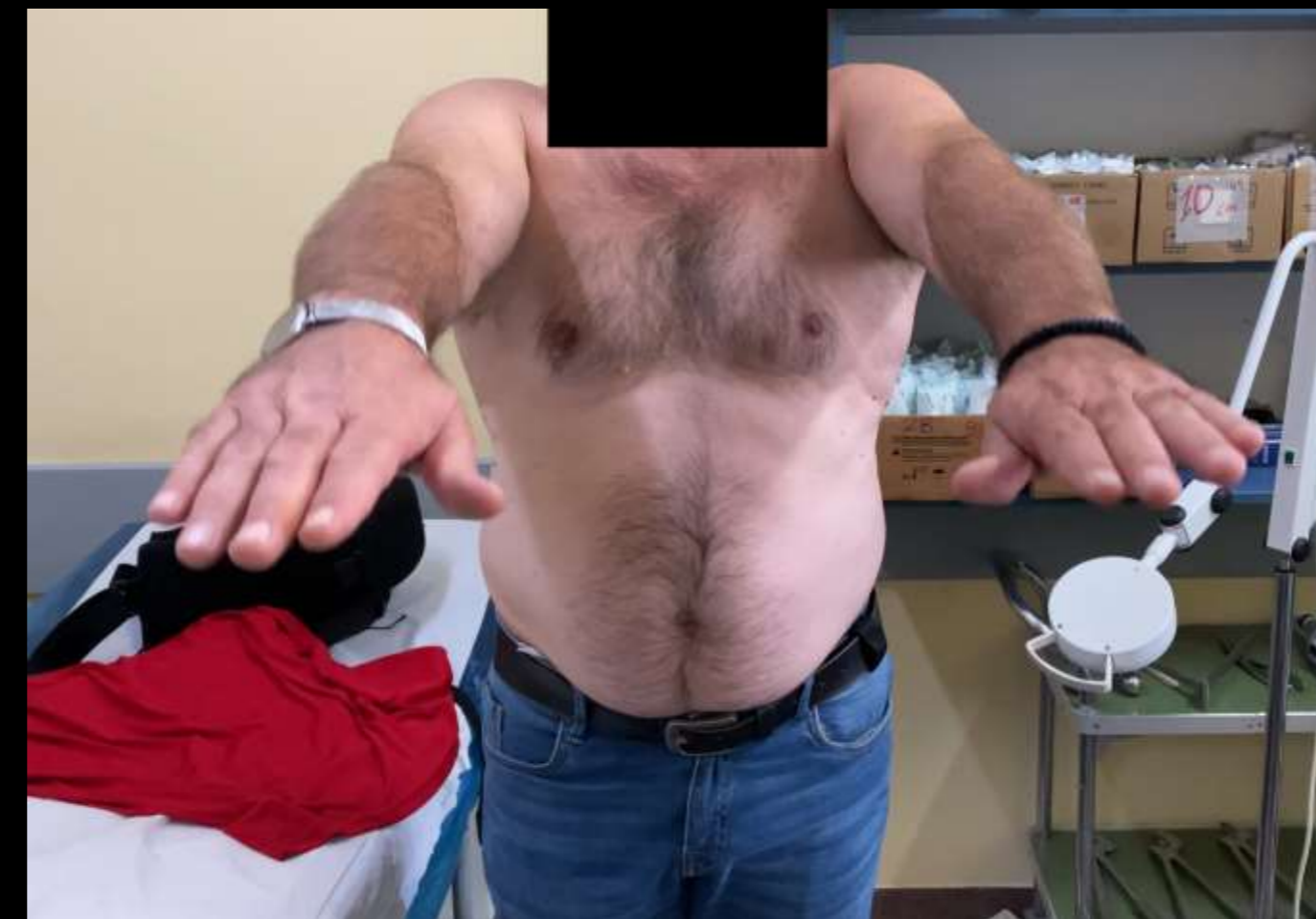Εικόνα 1



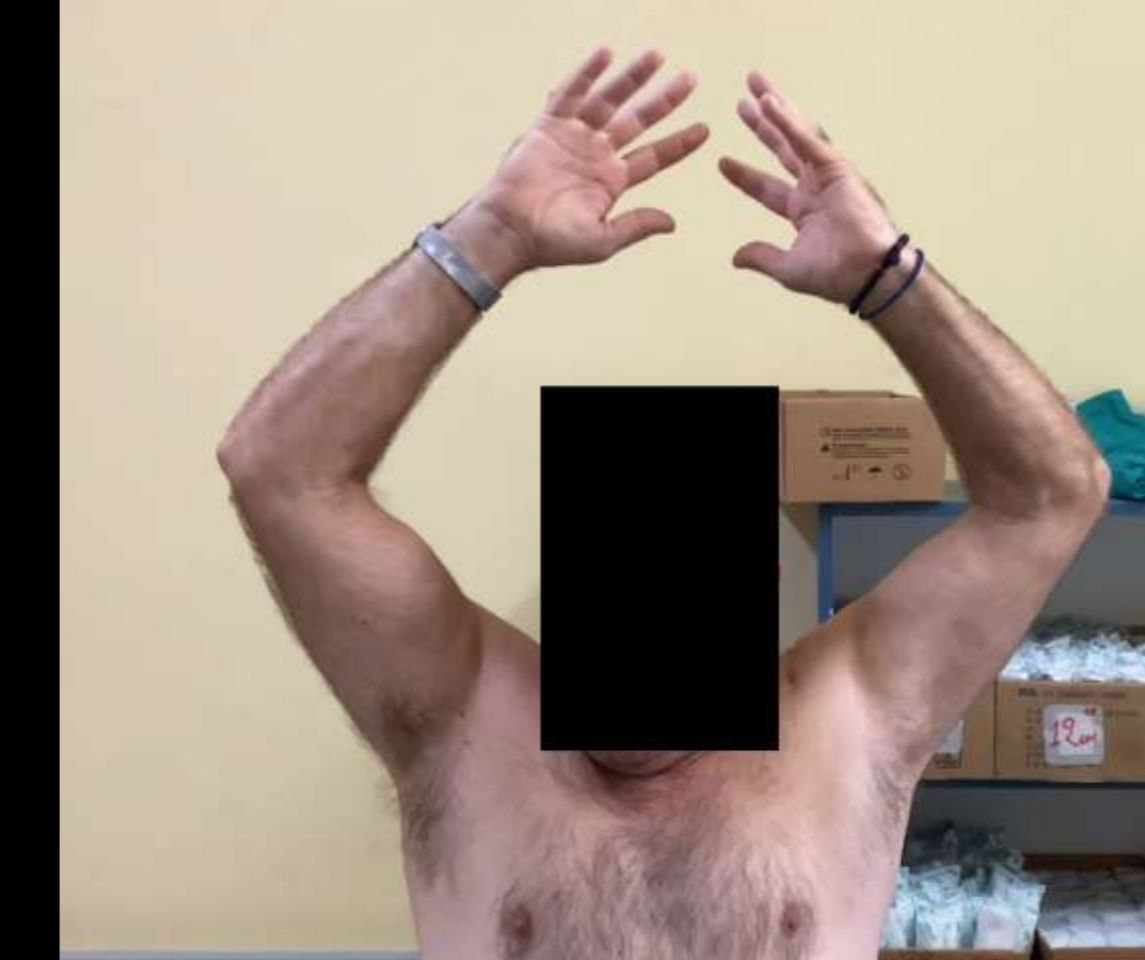Εικόνα 3



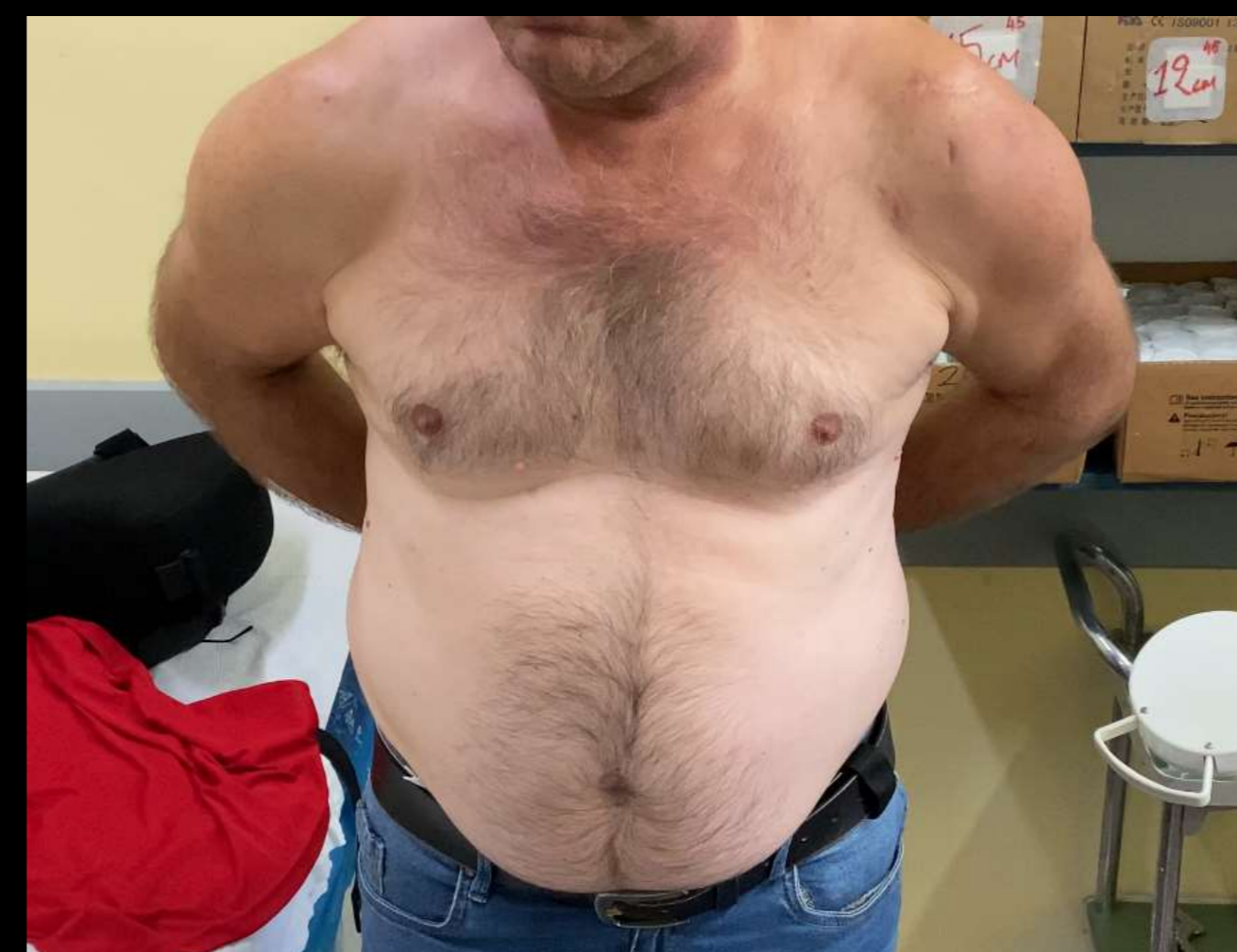Εικόνα 2



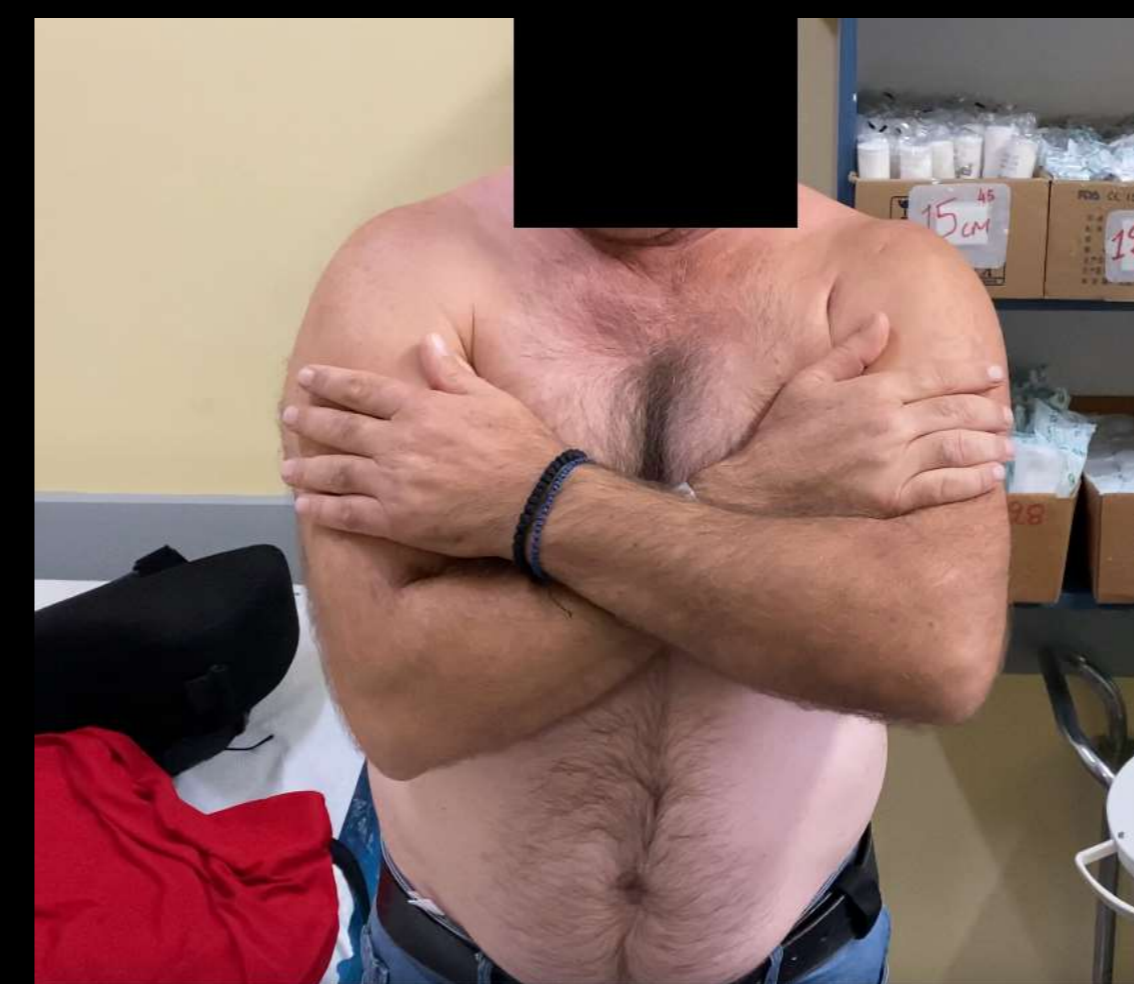
Εικόνα 4



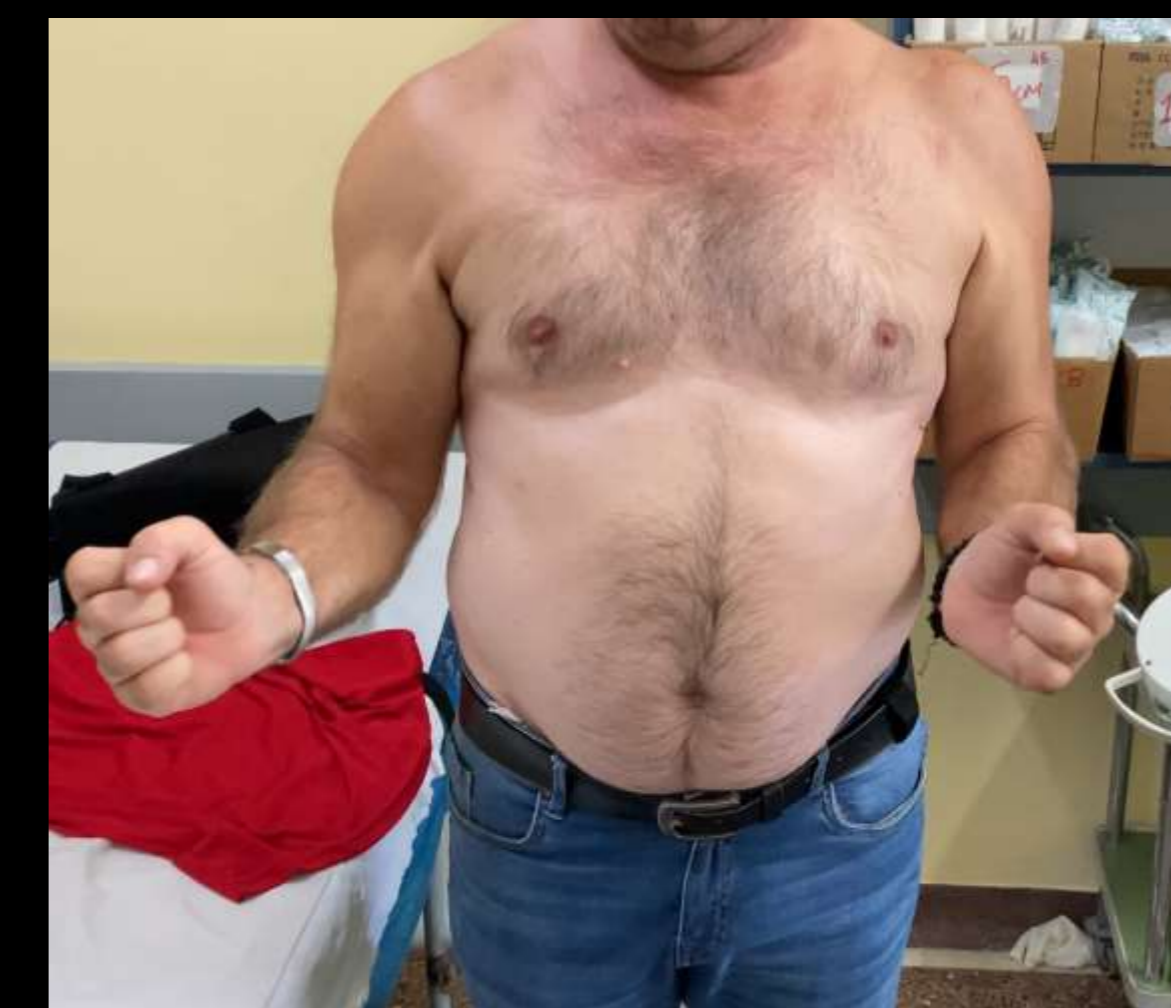Εικόνα 5



Εικόνα 6



Εικόνα 7



Εικόνα 8

**Αποτελέσματα:** Προεγχειρητικά οι ασθενείς παρουσίασαν μειωμένη ικανοποίηση και λειτουργικότητα του πάσχοντος σκέλους. Η αξιολόγηση επαναλήφθηκε στους 6, 12 και 24 μήνες μετεγχειρητικά, όπου όλοι οι ασθενείς παρουσίασαν σημαντική βελτίωση (Εικ.4-8).

**Συμπεράσματα:** Η αρθροσκοπικά υποβοηθούμενη τενοντομεταφορά του κατώτερου τραπεζοειδούς για την αντιμετώπιση των μαζικών μη επιδιορθώσιμων ρήξεων του στροφικού πετάλου αποτελεί μία απαιτητική και εξειδικευμένη επέμβαση με μεγάλη καμπύλη εκμάθησης, όμως δύναται να αποκαταστήσει τη λειτουργικότητα του ώμου σε ικανοποιητικό βαθμό, βελτιώνει σημαντικά την ικανοποίησή των ασθενών και τους καθιστά ικανούς να συνεχίσουν τις καθημερινές δραστηριότητές τους.