

Μπορεί ένα εκτεταμένο διαμπερές τραύμα μαλακών μορίων στην πελματιαία επιφάνεια άκρου ποδός να υποκρύπτει κρυφή κάκωση Lisfranc?

Θησέας Κάψης, Γεώργιος Γουρτζελίδης, Ανδρονίκη Κυπριανού, Κωνσταντίνα Σώλου, Βαγγέλης Ζαχαράκης, Ιωάννης Παπαχρήστος
Ορθοπαιδική Κλινική Γ.Ν. Πειραιά Τζάνειο

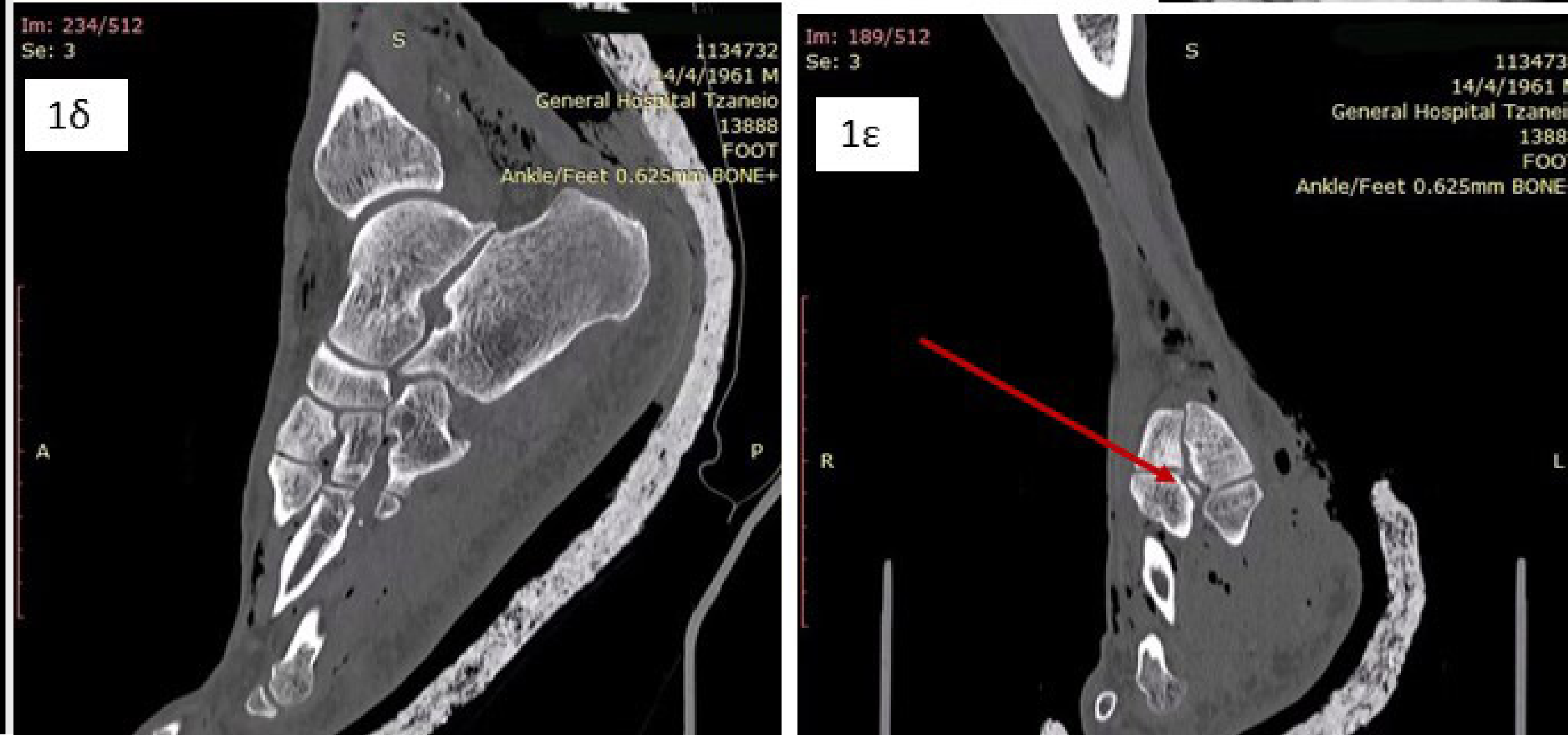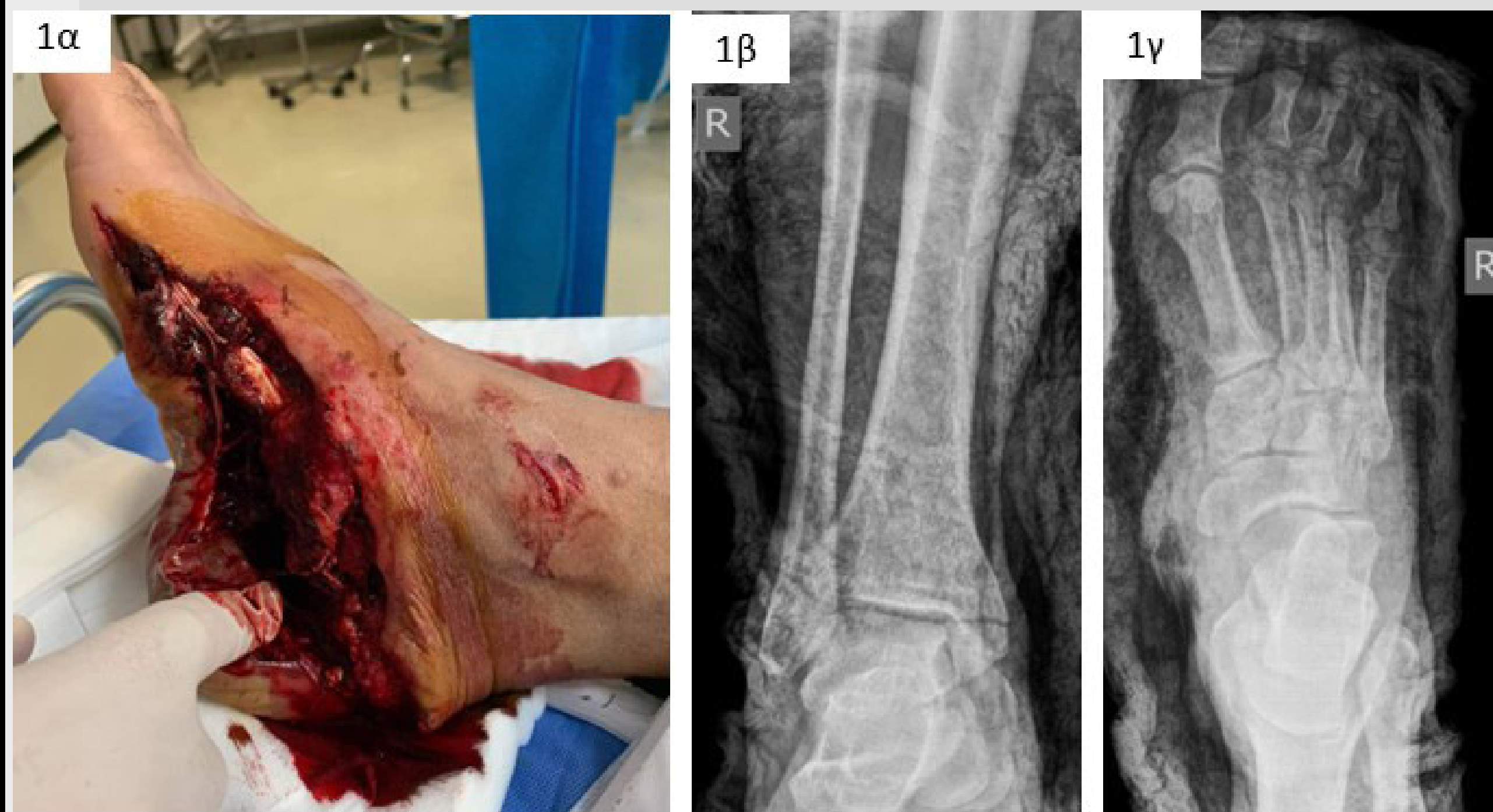ΠΕΡΙΛΗΨΗ

Οι κρυφές κακώσεις Lisfranc έχουν γίνει αντικείμενο ενδιαφέροντος τα τελευταία χρόνια λόγω του ότι συνήθως διαλάθουν της προσοχής με καταστροφικά αποτελέσματα.

Παρουσιάζουμε ενδιαφέρον περιστατικό με θορυβώδη αρχική εμφάνιση με διαμπερές ανοικτό τραύμα στο οποίο διεγχειρητικά ανευρέθη και αντιμετωπίστηκε κάκωση Lisfranc

ΕΙΣΑΓΩΓΗ

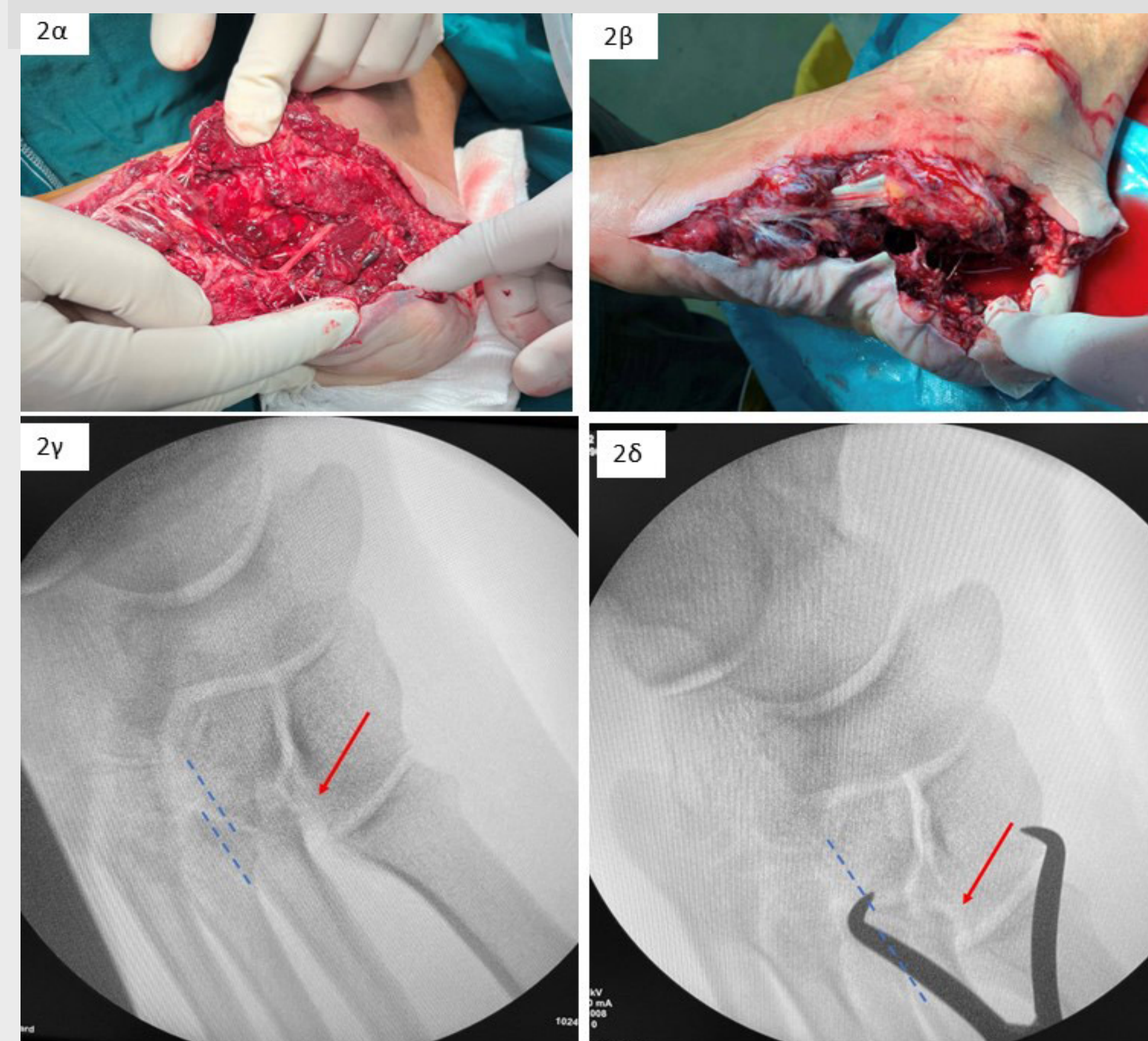
Συνταξιούχος πρωταθλητής της άρσης βαρών ετών 63 ενεπλάκη σε τροχαίο ως οδηγός δίκυκλου και προσεκομίσθη με διαμπερές ανοικτό τραύμα έσω πελματιαία επιφάνειας Δεξιού άκρου πόδα με συνυπάρχον σύστοιχο κατάγμα έσω σφυρού και χωρίς άλλες κακώσεις. (Εικόνα 1α-1β-1γ)
Η αξονική τομογραφία ανέδειξε στη στεφανιαία λήψη ένα ύποπτο εύρημα (Fleck sign). (Εικόνα 1ε)



ΑΝΤΙΜΕΤΩΠΙΣΗ

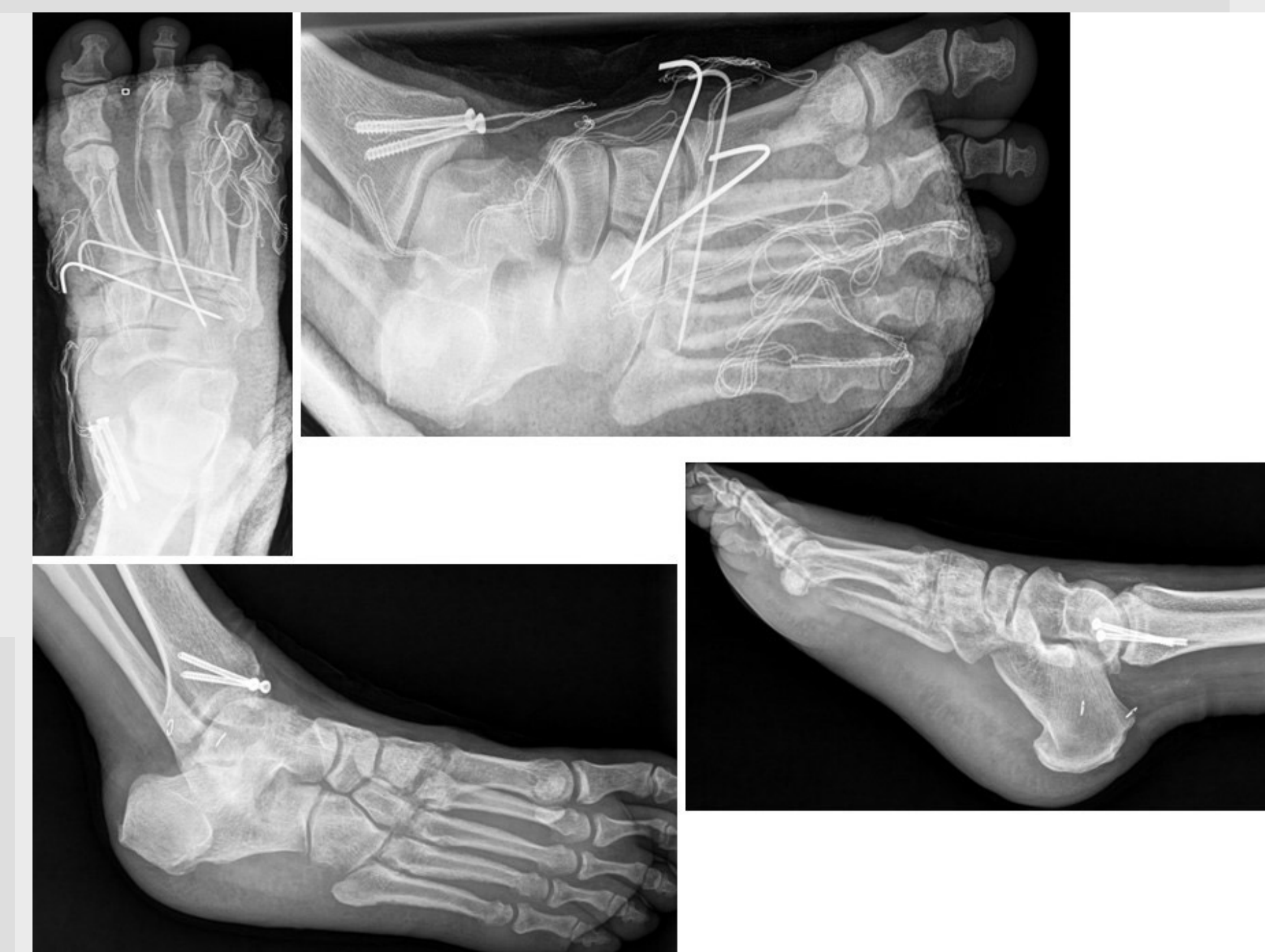Ήταν νευραγγειακά φυσιολογικός και στο χειρουργείο μετά την έκπλυση διαπιστώθηκε η ακεραιότητα του οπισθίου κνημιαίου νεύρου (Εικόνα 2α), η πλήρης αποκόλληση οπισθίας πρόσφυσης πελματιαίας απονεύρωσης (Εικόνα 2β) η οποία και συρράφηκε και οστεοσυντέθηκε το έσω σφυρό.

Λόγω της υποψίας μετά την CT και του μηχανισμού κάκωσης που οξύ αντικείμενο ξύρισε την πελματιαία περιοχή αναζητούσαμε ενδείξεις συνδεσμικής αστάθειας στον άκρο πόδα η οποία και επιβεβαιώθηκε ακτινοσκοπικά λόγω μη επαλληλία 2^{ου} MTT - σφηνοειδών. (Εικόνα 2γ)
Ανατάξαμε και λόγω του ανοικτού κατάγματος δε χρησιμοποιήσαμε κοχλίες αλλά βελόνες Kirschner 1.6mm. (Εικόνα 2δ)



ΑΠΟΤΕΛΕΣΜΑΤΑ

Μετεγχειρητικά η επιπολής νέκρωση αντιμετωπίστηκε με πλαστική και οι βελόνες αφαιρέθηκαν σε 6 εβδομάδες. Σε 3 μήνες περπατά ανώδυνα. (Εικόνα 3)



ΣΥΖΗΤΗΣΗ-ΣΥΜΠΕΡΑΣΜΑΤΑ

Το χειρουργικό άγχος να αντιμετωπιστεί μια καταστροφική κάκωση μαλακών μορίων δεν πρέπει να μας ωθεί να ξεχνάμε να αναζητάμε κάκωση Lisfranc στον άκρο πόδα ακόμα και όταν το ιστορικό στερείται υποψίας.