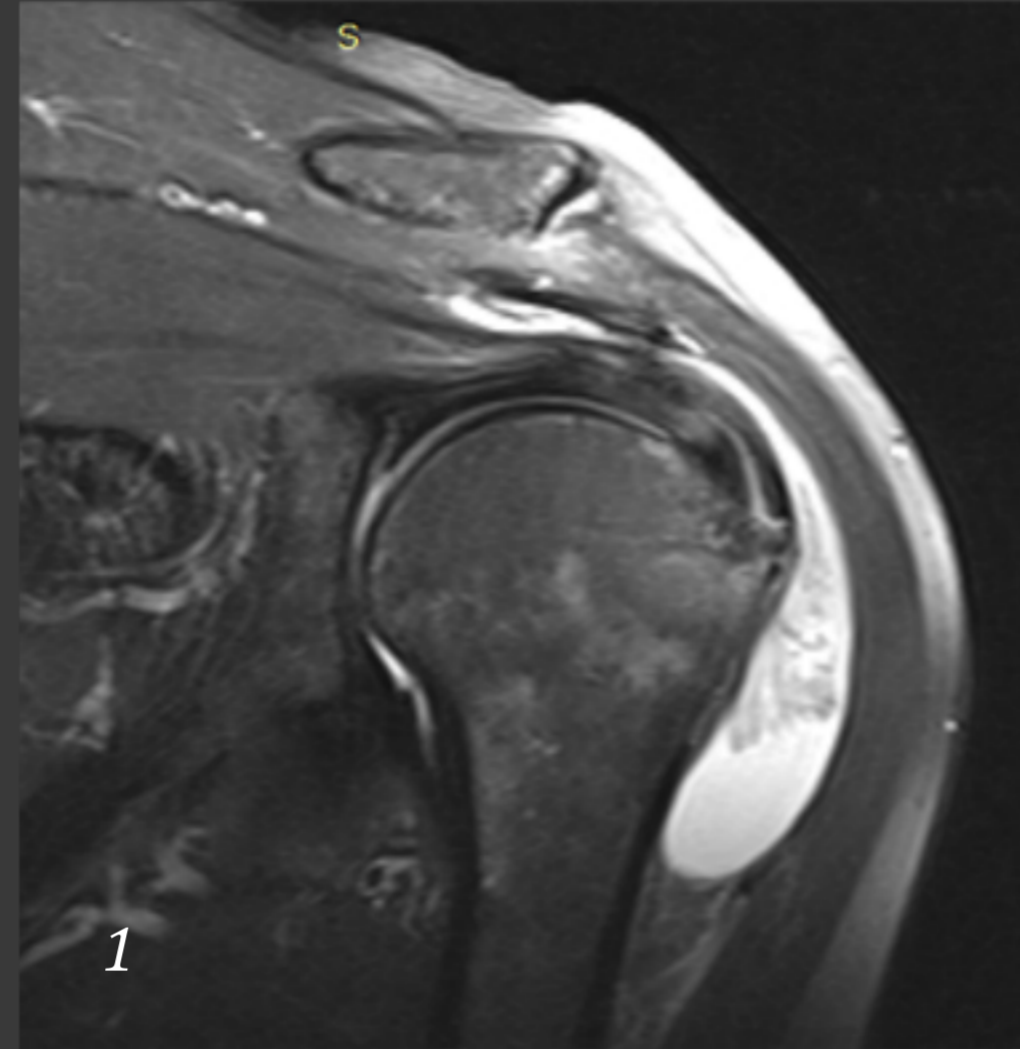


Μελαγχρωστική λαχνοοζώδης υμενίτιδα του ώμου : Παρουσίαση περιστατικού.

Πάρχας Ν., Τσιπλάκος Π., Αβραμίδης Δ., Αντζουλάς Π., Κόκκαλης Ζ.

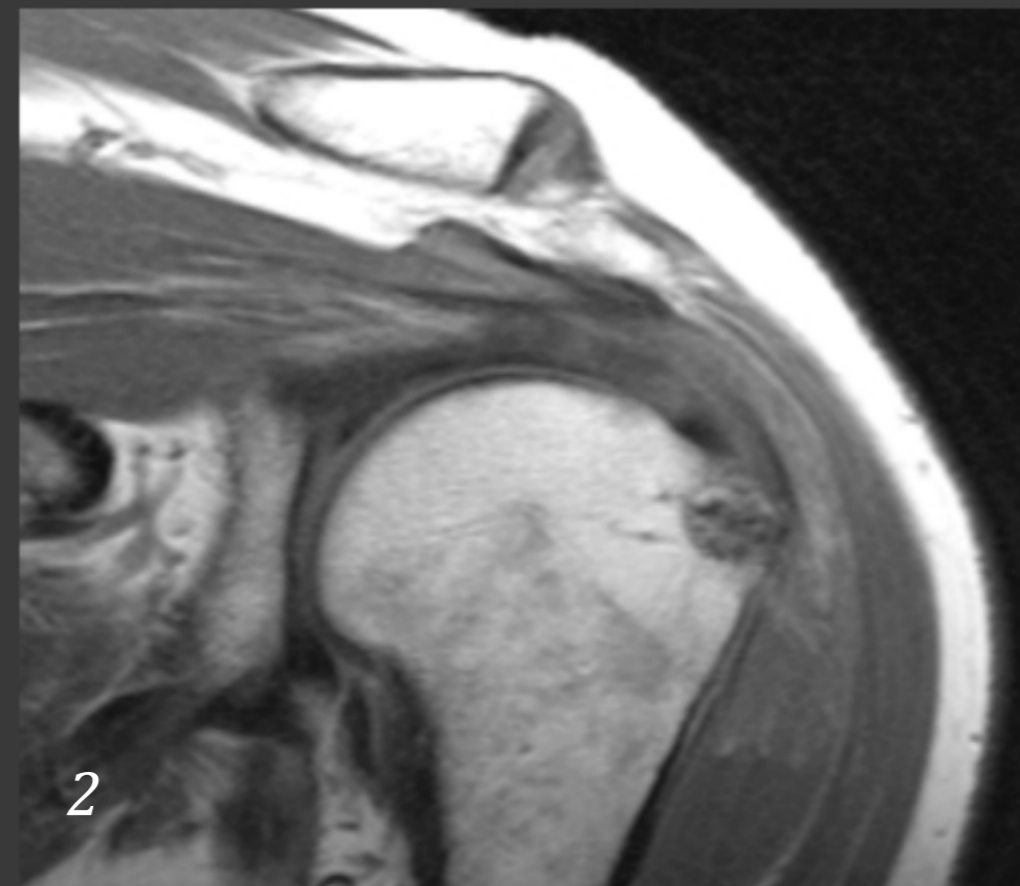
Εισαγωγή:

Η μελαγχρωστική λαχνοοζώδης υμενίτιδα είναι μια καλοήθης, υπερπλαστική νεοπλασματική εξεργασία, η οποία προσβάλλει υμενικές αρθρώσεις, θυλάκους και έλυτρα τενόντων, και οδηγεί σε λαχνώδεις ή/και οζώδεις αλλοιώσεις των προσβληθέντων ανατομικών σχηματισμών. Συνήθως εμφανίζεται με αρθρικό άλγος, οίδημα ή/και ερυθροτητα. Η διάγνωση γίνεται με μαγνητική τομογραφία και βιοψία.



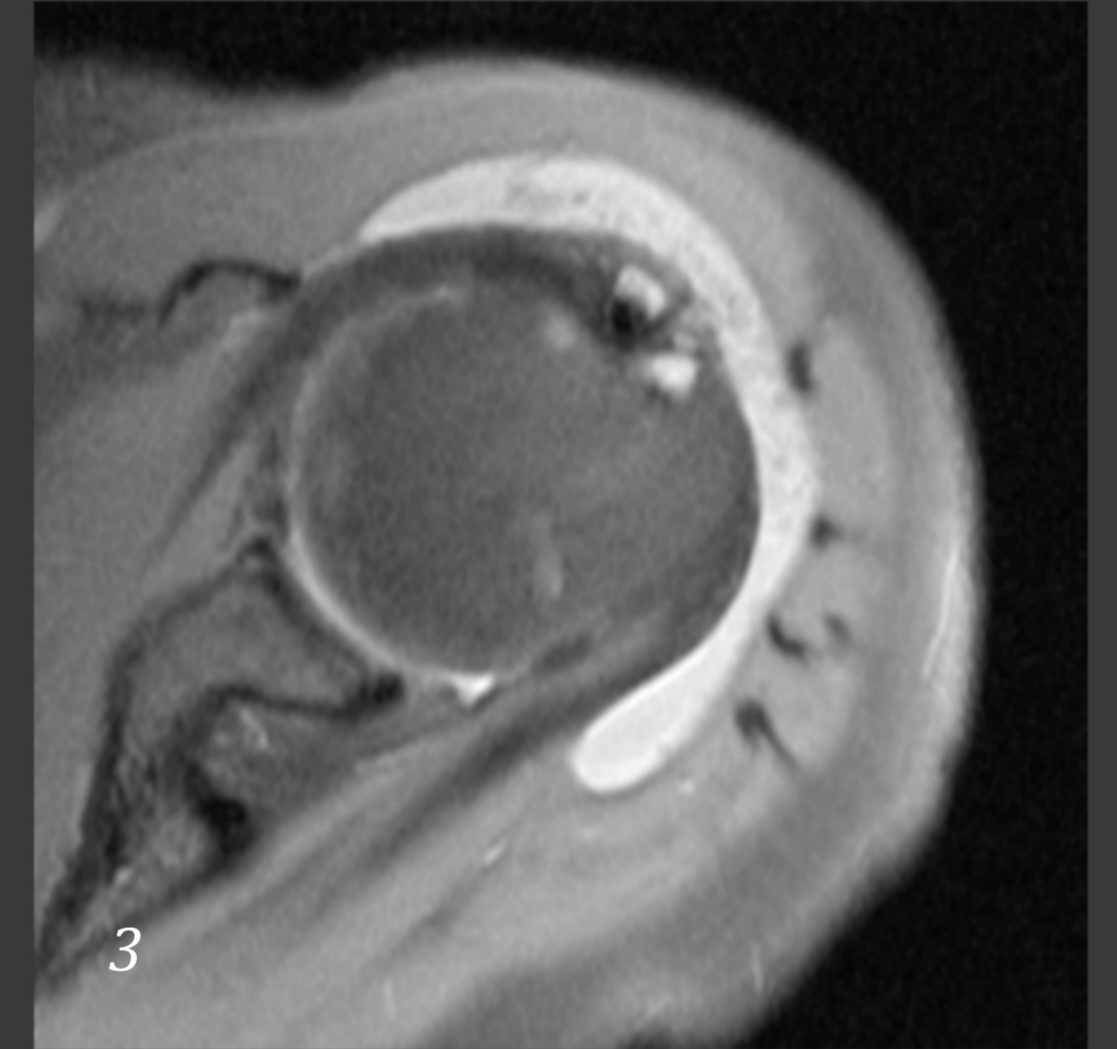
Υλικό και Μέθοδος:

Μία ασθενής 52 ετών προσήλθε στο ιατρείο λόγω άλγους αριστερού ώμου από διμήνου, επιδεινούμενο με τις κινήσεις. Κατά την κλινική εξέταση διαπιστώθηκε διάχυτο άλγος σε ενεργητικές και παθητικές κινήσεις χωρίς συγκεκριμένη μυική αδυναμία. Το ιατρικό ιστορικό της ήταν ελεύθερο.



Η MRI ανέδειξε χαρακτηριστικά περιοχές σήματος χαμηλής έντασης (οφειλόμενου στις παραμαγνητικές δράσεις της αιμοσιδηρίνης και στον ινώδη ιστό), σε συνδυασμό με περιοχές σήματος υψηλής έντασης (οφειλόμενου στο συμπεφορημένο υμένα και το περιεχόμενο λίπος) στις T2 ακολουθίες (Εικ. 1,3) και χαμηλού σήματος στις T1 (Εικ. 2).

Η ασθενής οδηγήθηκε στο χ/ο (Εικ.4) όπου και έγινε επιμελής αρθροσκοπικός καθαρισμός. Η διεγχειρητική βιοψία επιβεβαίωσε την προεγχειρητική διάγνωση.



Αποτελέσματα:

Η ασθενής παραμένει ελεύθερη νόσου και ενοχλημάτων 1 έτος μετεγχειρητικά. Η μελαγχρωστική λαχνοοζώδης υμενίτιδα είναι μια καλοήθης νόσος που σπανίως εμφανίζεται στην αρθρωση του ώμου και χρήζει χειρουργικής αντιμετώπισης, προκειμένου να μην είναι καταστρεπτική για τις αρθρικές επιφάνειες.

