



Α' ΟΡΘΟΠΑΙΔΙΚΗ ΚΛΙΝΙΚΗ ΑΠΘ
ΓΕΝΙΚΟ ΝΟΣΟΚΟΜΕΙΟ ΘΕΣΣΑΛΟΝΙΚΗΣ «Γ. ΠΑΠΑΝΙΚΟΛΑΟΥ»

«Σπάνια περίπτωση ευμεγέθους οστεοχονδρώματος άνωθεν της επιγονατίδος σε ασθενή με ιστορικό Nora's lesion στο 2^ο και 5^ο μετατάρσιο»

Αθανάσιος Πατούσης, Φίλων Αγαθαγγελίδης, Γεώργιος Γιαντσίδης, Παναγιώτης Γιαμπολδάκης,
Γεώργιος Γραικός, Παναγιώτης Γκιβίσης
Α' Ορθοπαιδική Πανεπιστημιακή Κλινική Γ.Ν.Θ "Γ.Παπανικολάου"



ΕΙΣΑΓΩΓΗ / ΣΚΟΠΟΣ

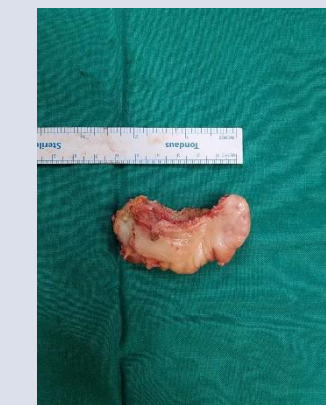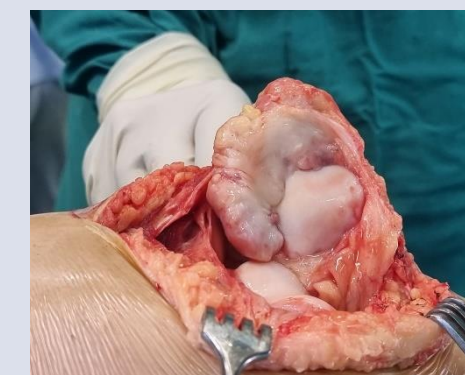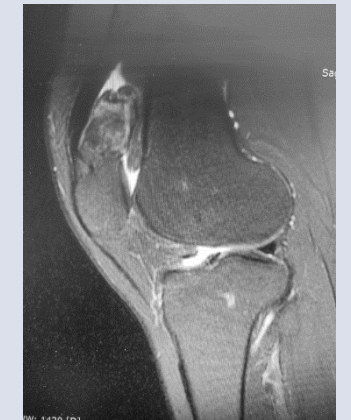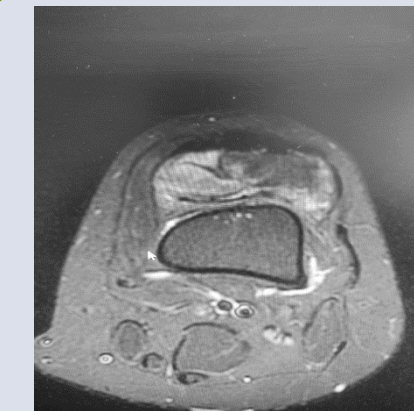
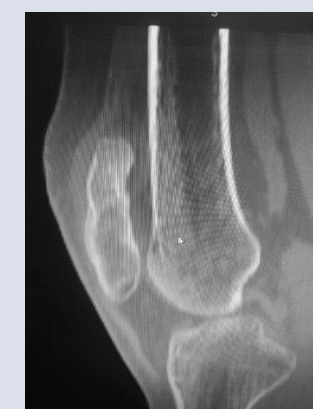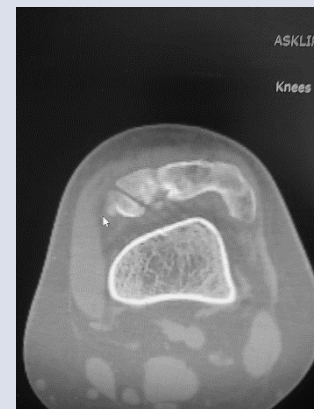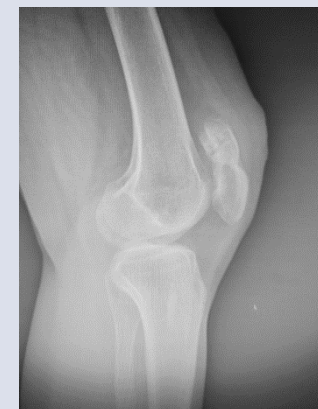- Η παρουσίαση σπάνιας περίπτωσης ευμεγέθους οστεοχονδρώματος άνωθεν της επιγονατίδος σε ασθενή με ιστορικό Nora's lesion.

ΥΛΙΚΟ / ΜΕΘΟΔΟΣ

- Ασθενής 21 ετών προσήλθε αρχικά στα Τ.Ε.Ι λόγω ψηλαφητής, ανώδυνης διόγκωσης στην ραχιαία επιφάνεια του 2^{ου} και 5^{ου} μεταταρσίου ΔΕ
- Κλινική εξέταση, Α/α, MRI, Ct-scan, ανέδειξαν οστεοχόνδρωμα

ΑΠΟΤΕΛΕΣΜΑΤΑ

- ❖ Χειρουργική εκτομή και ιστολογική εξέταση η οποία ανέδειξε πραοστικού οστεοχονδρωμάτωσης σχηματισμούς Nora lesion.
- ❖ Δύο χρόνια αργότερα τοπική υποτροπή της νόσου και ανάδειξη νέας βλάβης στην επιγονατίδα τα οποία επιβεβαιώθηκαν μετά από πλήρη εργαστηριακό και απεικονιστικό έλεγχο (Α/α, MRI, Ct-scan, σπινθηρογράφημα οστών)
- ❖ Εκ νέου εκτομή υποτροπής και λήψη υλικού δια λεπτής βελόνης υπο αξονική καθοδήγηση από την βλάβη της επιγονατίδας προς ιστολογική εξέταση η οποία επιβεβαίωσε την Nora lesion στα μετατάρσια και ανέδειξε εξόστωση-οστεοχόνδρωμα στην επιγονατίδα
- ❖ Τακτική παρακολούθηση της εξόστωσης με MRI ανά έτος
- ❖ Τρία χρόνια αργότερα η ασθενής εμφανίσθηκε με άλγος στην πρόσθια επιφάνεια του γόνατος και διόγκωση της βλάβης για την οποία προγραμματίστηκε χειρουργική εκτομή και πραγματοποιήθηκε εκ νέου ιστολογική εξέταση η οποία επιβεβαίωσε την διάγνωση του οστεοχονδρώματος



ΣΥΜΠΕΡΑΣΜΑΤΑ

- ✓ Παρουσιάζεται σπάνια περίπτωση Nora's lesion στο 2^ο και 5^ο μετατάρσιο με τοπική υποτροπή της νόσου καθώς και η σπάνια εντόπιση ευμεγέθους οστεοχονδρώματος επιγονατίδος.
- ✓ Απαιτείται λεπτομερής προεγχειρητικός σχεδιασμός τόσο για την ταυτοποίηση της βλάβης αλλά και για την σώση θεραπευτική εκτομή του. Ο τακτικός κλινικοαπεικονιστικός έλεγχος κρίνεται απαραίτητος.