

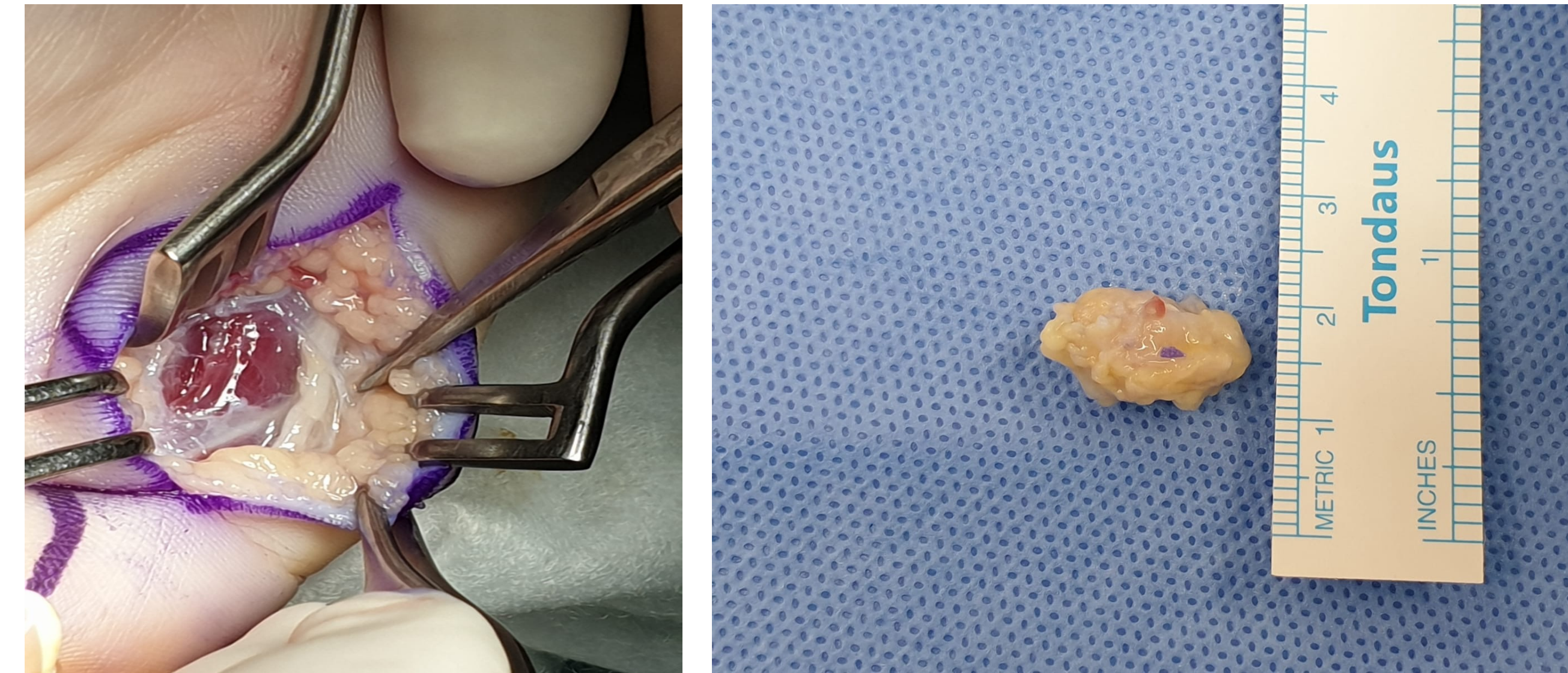
Παρασίτωση από *Dirofilaria Repens* μιμούμενη ογκόμορφη αλλοίωση στην άκρα χείρα. Παρουσίαση περιστατικού.

Ρόζης Μ, Ζαχαρίου Δ, Βαβουράκης Μ, Βαρσάμος Ι, Λελέκης Μ, Πνευματικός Σ.
Γ' Πανεπιστημιακή Ορθοπαιδική Κλινική, ΓΝΑ ΚΑΤ

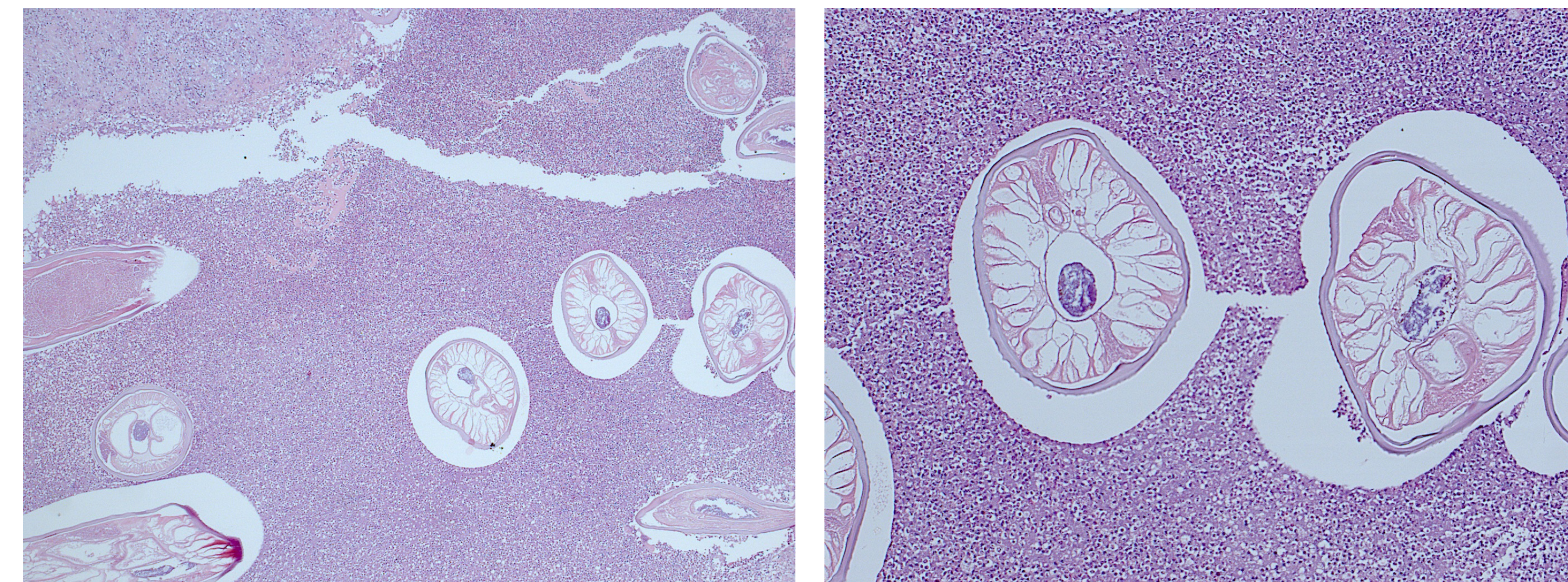
Εισαγωγή: Η προσβολή του μυοσκελετικού συστήματος από παράσιτα δεν είναι ιδιαίτερα συνηθισμένη στη χώρα μας, ενώ από τις αναμενόμενες εντοπίσεις, η περιοχή της άκρας χείρας είναι εξαιρετικά σπάνια. Παρουσιάζουμε το πρώτο περιστατικό απομόνωσης του παρασίτου *Dirofilaria Repens* στη βιβλιογραφία, απομονωθέν από ογκόμορφη αλλοίωση της παλάμης.

Περιγραφή περιστατικού: Ασθενής 17 ετών προσήλθε λόγω εντοπισμένης διόγκωσης στο υποθέναρ της δεξιάς της άκρας χειρός μετά από παρατεταμένη χρήση. Η περιοχή ήταν κνηστώδης αλλά χωρίς μακροσκοπικά σημεία φλεγμονής. Η νευραγγειακή εξέταση ήταν φυσιολογική όπως και ο εργαστηριακός έλεγχος. Ο έλεγχος με μαγνητική τομογραφία ανέδειξε σαφώς περιγεγραμμένο όγκο του υποδορίου με στοιχεία φλεγμονώδους αντίδρασης των πέριξ επιφανειακών ιστών. Η ασθενής υπεβλήθη σε αφαίρεση με τοπική αναισθησία. Διεγχειρητικά, ο όγκος κινητοποιούνταν ευχερώς και αφαιρέθηκε εντός υγιών ορίων μαζί με την περιτονία του υποθέναρος. Η μετεγχειρητική πορεία ήταν φυσιολογική και η ασθενής ετέθη σε τακτική παρακολούθηση εν αναμονή των ιστολογικών εξετάσεων.

Αποτελέσματα: Η ιστολογική εξέταση ανέδειξε εικόνα περιχαρακωμένου παρασίτου εντός κάψας, με μαζική συλλογή ηωσινοφίλων και παρουσία των φυσιολογικών ιδρωτοποιών αδένων της περιοχής. Η ταυτοποίηση έγινε μέσω βιβλιογραφικών αντιστοιχών και ανέδειξε το παράσιτο *Dirofilaria repens*. Κατόπιν λοιμωξιολογικής εκτίμησης, δε συνεστήθη η περαιτέρω χορήγηση ανθελμινθικών φαρμάκων. Η ασθενής είχε ύφεση των συμπτωμάτων χωρίς την επανεμφάνιση της αλλοίωσης μέχρι και τους 12 μήνες μετεγχειρητικής παρακολούθησης, αναφέροντας ωστόσο σπάνιο περιστασιακό κνησμό.



Μακροσκοπική εικόνα αφαιρεθέντος όγκου από το υποθέναρ, σε υγιή όρια. Η περιχαρακωμένη αλλοίωση δε διηθεί τις μυϊκές γαστέρες, φαινόμενο που είναι χαρακτηριστικό της *D. repens*.



Μεγεθύνσεις παθολογοανατομικής εξέτασης. Το παράσιτο βρίσκεται περιχαρακωμένο εντός της κοιλότητας, με πλήθος ηωσινοφίλων πέριξ αυτού.

Συμπεράσματα: Η προσβολή της άκρας χείρας αποτελεί σπάνια εντόπιση παρασίτωσης ιδιαίτερα στη χώρα μας. Βασικό διαφοροδιαγνωστικό στοιχείο αποτελεί η προσβολή ή μη του μύος, με τη *Dirofilaria Repens* να προσβάλλει αποκλειστικά το υποδόριο. Πρέπει να υπάρχει υψηλός δείκτης υποψίας ιδίως όταν τα απεικονιστικά ευρήματα συνηγορούν υπέρ ατυπίας του όγκου. Η χρήση περαιτέρω στοχευμένης αγωγής δε φαίνεται να είναι απαραίτητη όταν η αλλοίωση αφαιρείται en block.