

Συντριπτικά κατάγματα κνημιαίων κονδύλων Schatzker V, VI : ασφαλής επιλογή η χρήση κυκλικών πλαισίων.

Ιωάννης Ζαφείρης, Φωτεινή Σουκάκου, Απόστολος Σκούρας, Σπυρίδων Σιούτης, Δήμητρα Μελισσαρίδου, Όλγα Σαββίδου, Παναγιώτης Κουλουβάρης
Α' Ορθοπαιδική Χειρουργική Κλινική ΕΚΠΑ, ΠΓΝ ΑΤΤΙΚΟΝ, Αθήνα



ΕΙΣΑΓΩΓΗ

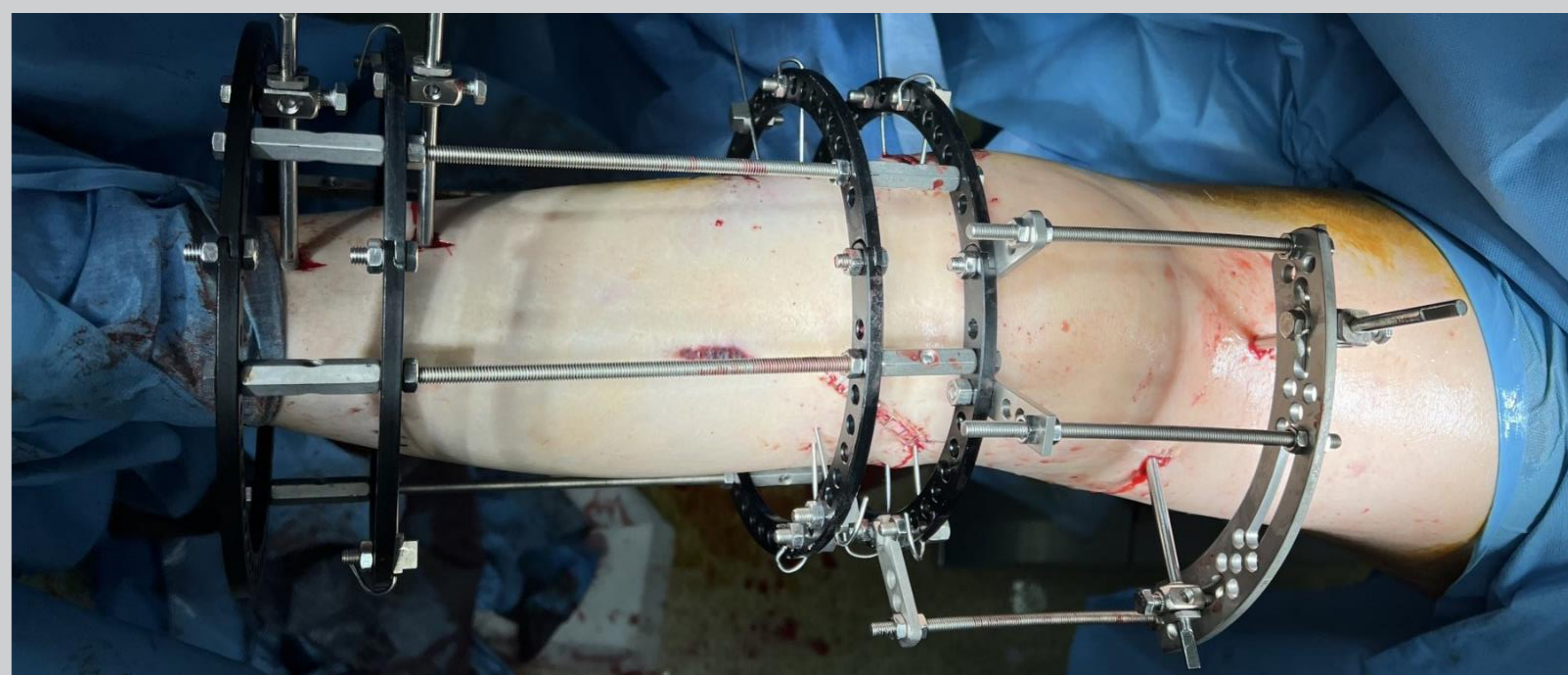
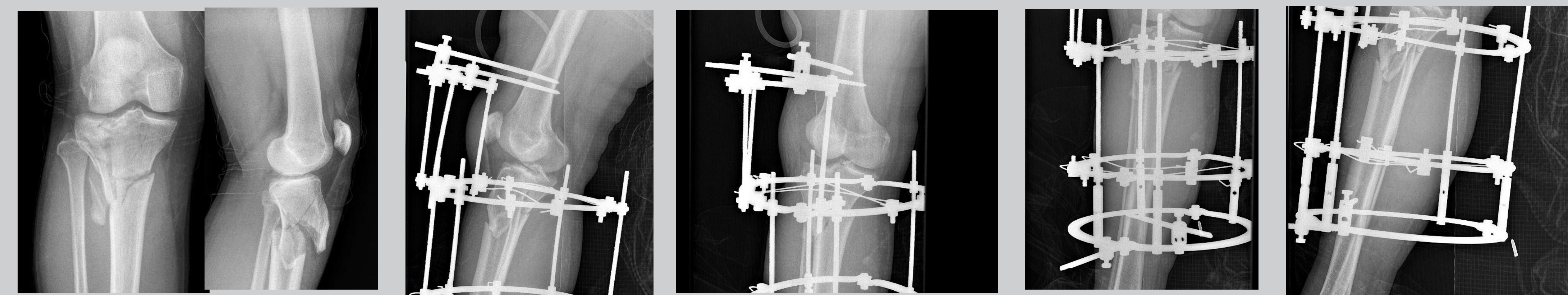
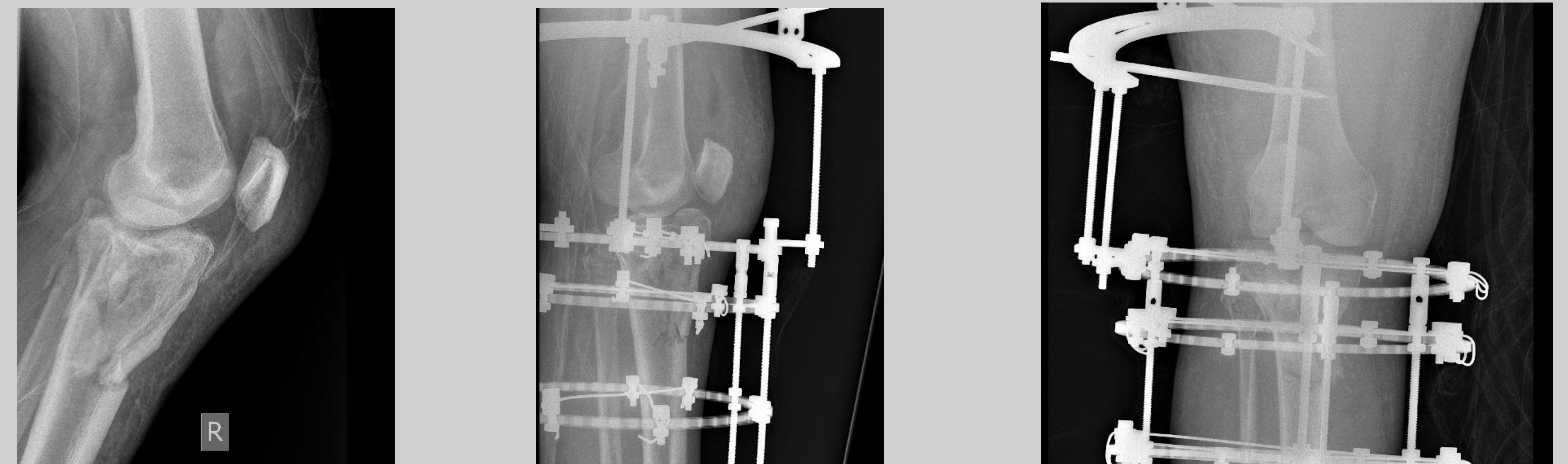
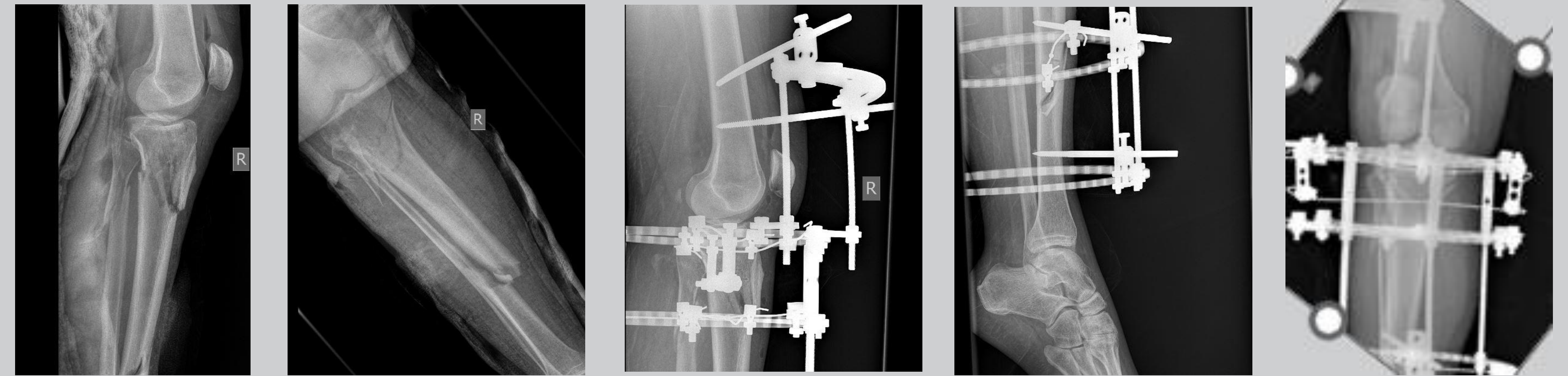
Τα κατάγματα κνημιαίων κονδύλων Schatzker V, VI αποτελούν τραυματισμούς υψηλής βίας και αφορούν το 1% όλων των καταγμάτων. Πρόκειται για ενδαρθρικά κατάγματα, τα οποία αντιμετωπίζονται συνήθως με ανοιχτή ανάταξη και εσωτερική οστεοσύνθεση. Ωστόσο, ο ρυθμός επιπλοκών μετά από ένα τέτοιο κάταγμα είναι ιδιαίτερα υψηλός, έως και 10%. Εναλλακτική αντιμετώπιση έχει προταθεί από αρκετούς συγγραφείς η χρήση εξωτερικής οστεοσύνθεσης τύπου Ilizarov, με πλεονεκτήματα όπως η μειωμένη εμφάνιση επιπλοκών και η ικανότητα άμεσης φόρτισης του πάσχοντος μέλους.

ΣΚΟΠΟΣ

Σκοπός της παρούσας εργασίας είναι η παρουσίαση της εξωτερικής οστεοσύνθεσης με κυκλικά πλαίσια τύπου Ilizarov ως χειρουργική τεχνική αντιμετώπισης καταγμάτων κνημιαίων κονδύλων Schatzker V, VI σε σειρά ασθενών της κλινικής μας.

ΥΛΙΚΟ ΚΑΙ ΜΕΘΟΔΟΣ

Ασθενείς με κατάγματα κνημιαίων κονδύλων Schatzker V, VI αντιμετωπίστηκαν σε ένα στάδιο με κυκλικά πλαίσια τύπου Ilizarov σε τραπέζι έλξης, ανάταξη και σταθεροποίηση του κατάγματος υπό ακτινοσκοπικό έλεγχο, τοποθέτηση πλαισίου με ένα πέταλο στο περιφερικό μηριαίο προς ακινητοποίηση της άρθρωσης του γόνατος, και τέσσερις κυκλικούς δακτυλίους στην κνήμη. Οι ασθενείς είχαν έτσι τη δυνατότητα μερικής φόρτισης αρχικά, και στη συνέχεια μετά την αφαίρεση του πετάλου στο περιφερικό μηριαίο έναρξη πλήρους φόρτισης του μέλους και κινητοποίησης της άρθρωσης του γόνατος.



ΑΠΟΤΕΛΕΣΜΑΤΑ

Οι ασθενείς παρακολουθήθηκαν στενά μετεγχειρητικά, και στο σύνολό τους παρουσίασαν καλά ακτινολογικά αποτελέσματα. Κανένας απ' αυτούς δεν παρουσίασε άλγος, νέκρωση του δέρματος, καθώς και φλεγμονή ή λοίμωξη. Μετά την αφαίρεση του πλαισίου, οι ασθενείς υπεβλήθησαν σε ανάλυση βάδισης του πάσχοντος μέλους (GAIT Analysis) χωρίς σημαντικές διαφορές συγκριτικά με το υγιές μέλος.

ΣΥΜΠΕΡΑΣΜΑΤΑ

Η εξωτερική οστεοσύνθεση αποτελεί μία χειρουργική τεχνική με αξιόλογα λειτουργικά αποτελέσματα σε κατάγματα κνημιαίων κονδύλων Schatzker V, VI αποφεύγοντας τις επιπλοκές τόσο της φλεγμονής και της λοίμωξης όσο και της νέκρωσης του δέρματος, και παρέχει τη δυνατότητα άμεσης κινητοποίησης και φόρτισης του πάσχοντος μέλους.