

# ΔΙΑΓΝΩΣΤΙΚΗ ΚΑΙ ΘΕΡΑΠΕΥΤΙΚΗ ΠΡΟΣΕΓΓΙΣΗ ΧΟΝΔΡΟΒΛΑΣΤΩΜΑΤΟΣ

## ΜΕΙΖΟΝΑ ΤΡΟΧΑΝΤΗΡΑ ΚΑΤΑ ΤΗΝ ΠΑΙΔΙΚΗ ΗΛΙΚΙΑ:

## ΠΑΡΟΥΣΙΑΣΗ ΠΕΡΙΣΤΑΤΙΚΟΥ ΜΕ ΕΞΙ ΕΤΗ FOLLOW-UP

Στυλιανή Ηλιοπούλου-Κοσμάδακη, Άγγελος Κασπίρης, Μαρίνα Καλογριδάκη, Δήμητρα Μελισσαρίδη, Παναγιώτης Κουλουβάρης, Εμμανουήλ Βεληβασάκης, Γεώργιος Κοντάκης, Όλγα Σαββίδου, Παναγιώτης Παπαγγελόπουλος

### Εισαγωγή

#### Ορισμός

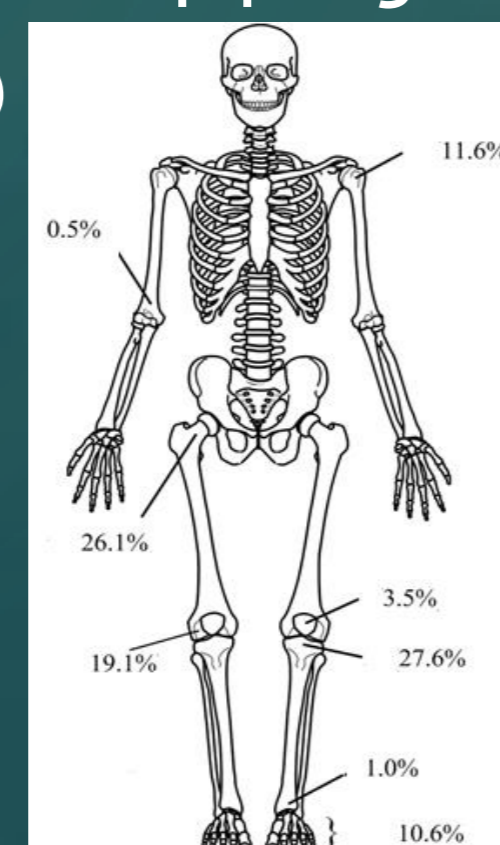
Το χονδροβλάστωμα αποτελεί καλοήθη χονδροκυτταρικός όγκος αποτελούμενο από ομοιόμορφους στρόγγυλους έως πολυγωνικούς με σαφώς περιγε-γραμμένα κυτταροπλασματικά όρια χονδροβλάστες.

#### Σημείο εμφάνισης

Κυρίως οι επιφύσεις και αποφύσεις των μακρών οστών

#### Συχνότητα

- Αποτελεί το 1-2% όλων των πρωτοπαθών όγκων των οστών και το 9% όλων των καλοηθών οστικών όγκων
- Προσβάλλει κυρίως άτομα ηλικίας 10-20 ετών
- Αγόρια : Κορίτσια 2:1
- Συχνότερο σημείο εμφάνισης η εγγύς επίφυση της κνήμης και του μηριαίου
- Σπάνια μεταστατική νόσος
- Πιθανότητα περίπου 30%

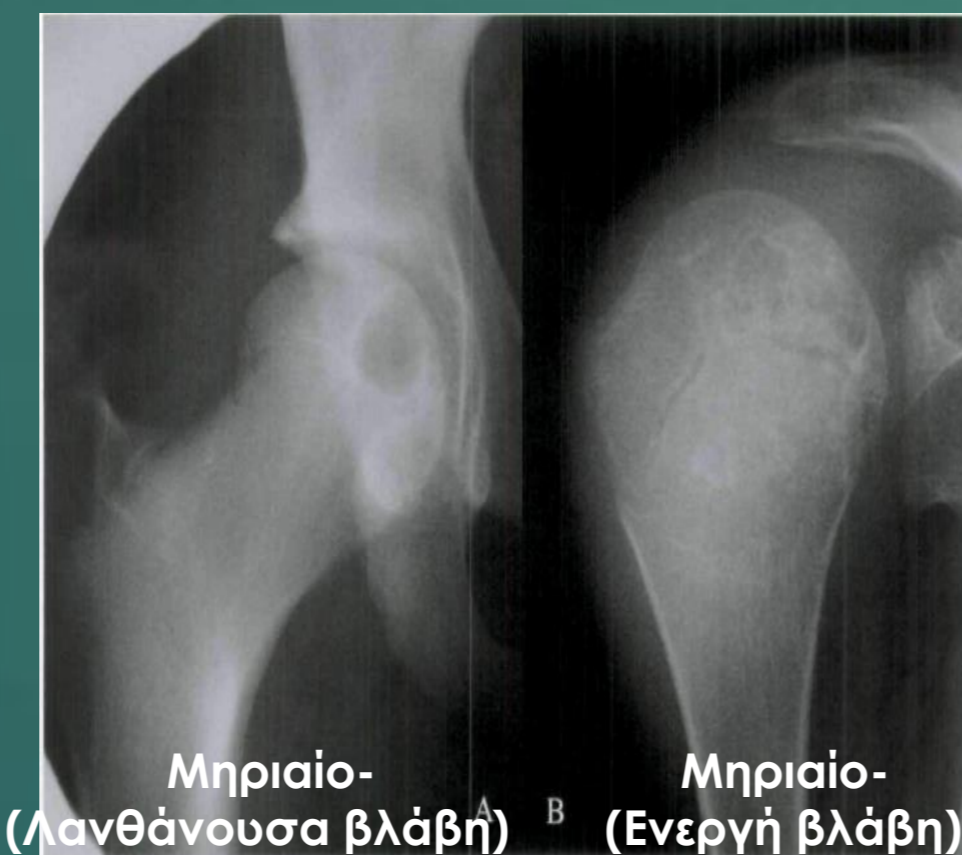


#### Διαγνωστική προσέγγιση

Μέση διάρκεια από την εμφάνιση των συμπτωμάτων μέχρι τη διάγνωση 9 μήνες

#### Rö

**Λυτική εστία**  
**Σαφή σκληρωτικά όρια**  
**(λανθάνουσα βλάβη)**  
**Ανευρυσματική κύστη**  
**Ασβεστοποιήσεις**



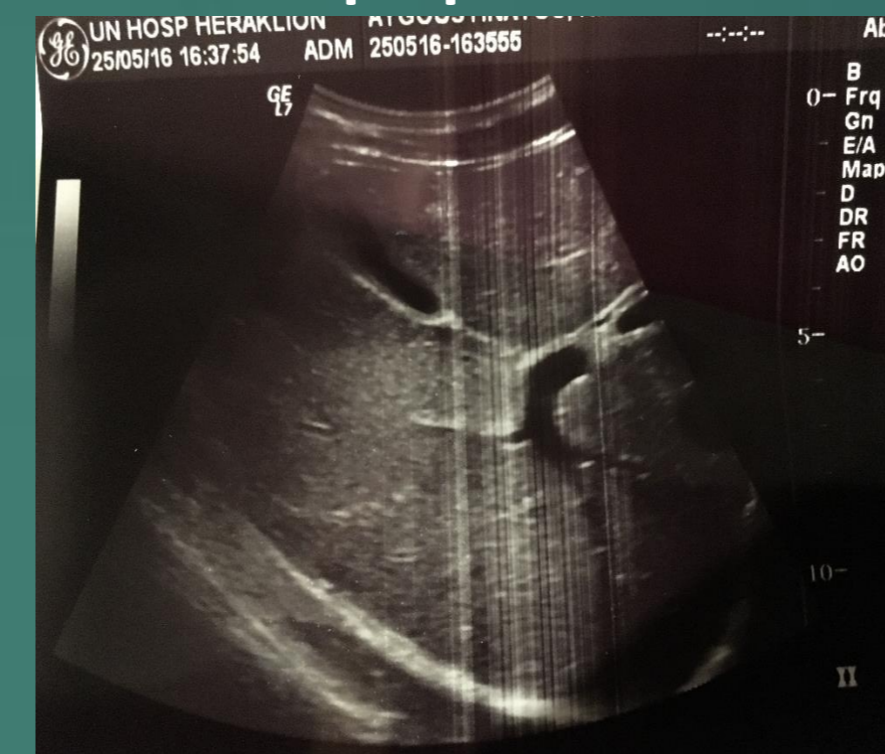
#### Αντιμετώπιση

- Εκτενής χειρουργικός καθαρισμός
- Αποκατάσταση με οστικά μοσχεύματα ή τσιμέντο

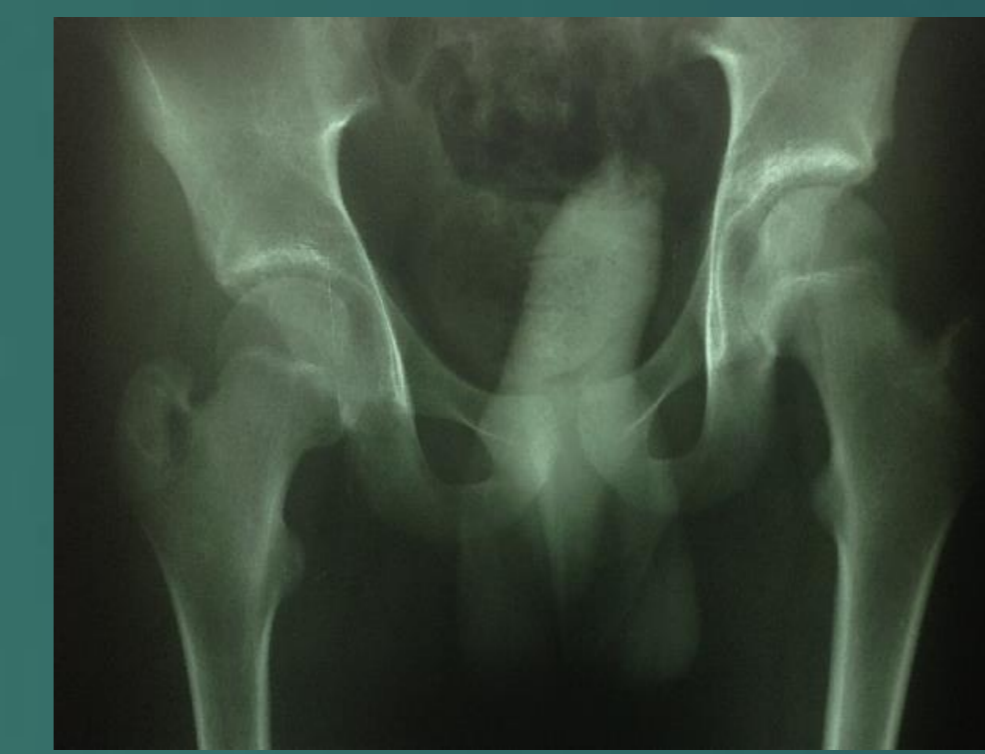**Συμπληρωματικά**  
Κρυοχειρουργική,  
Ραδιοσυχνότητες

### Περιγραφή Περιστατικού

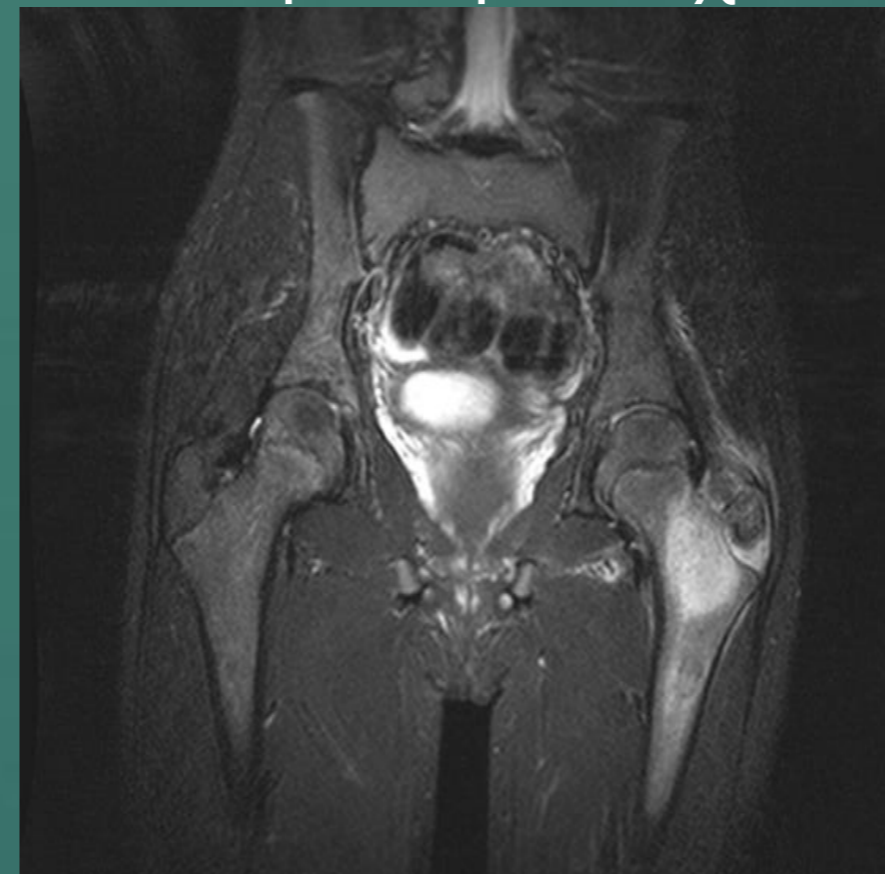Ασθενής ετών 13, με σύν. Asperger υπό θεραπεία, προσήλθε στο ΤΕΠ λόγω επώδυνης χολώτητας με αναφερόμενο άλγους κατ' ισχίου άρθρωσης αριστερά από 2μήνου



U/S αριστερού ισχίου



Rö λεκάνης-ισχίων



MRI λεκάνης-ισχίων

#### Κλινική Εξέταση

Η αριστερή κατ'ισχίον άρθρωση παρουσίαζε

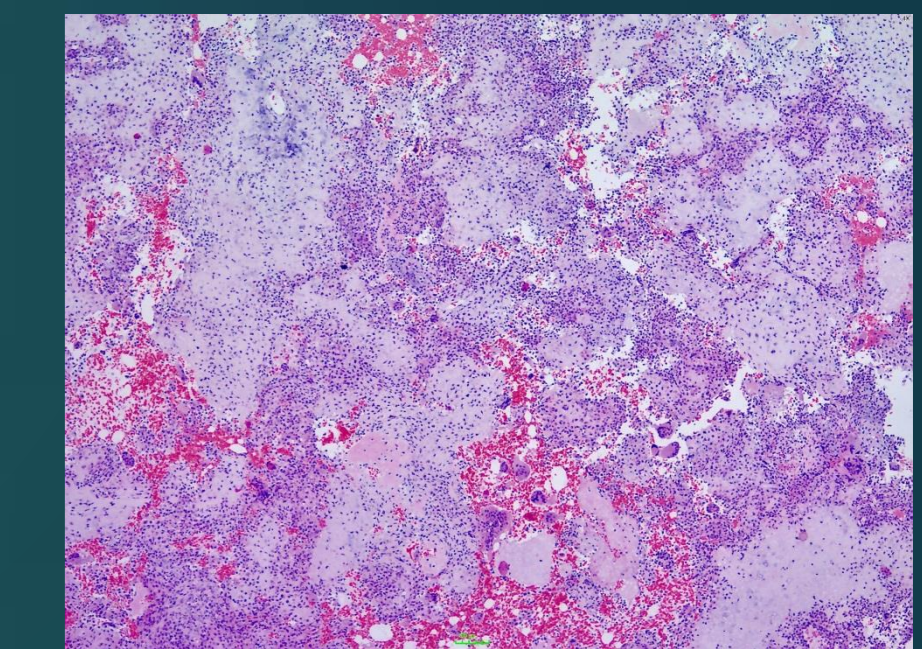
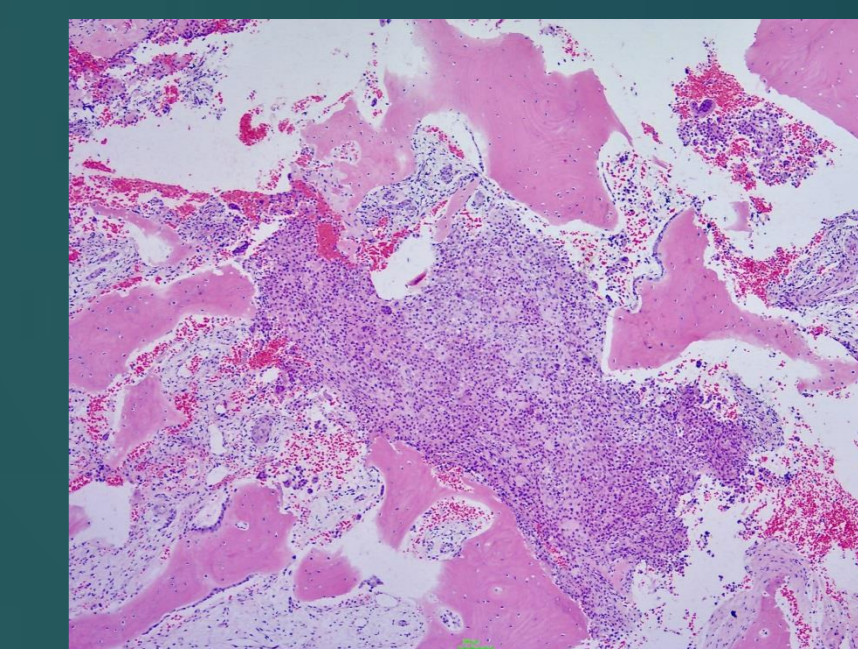
- Μειωμένη απαγωγή, έσω και έξω στροφή
- Έπωδυνη κίνηση
- Μείωση Μυικής ισχύς αρ κάτω ακρου
- Ευαισθησία περιοχή μείζονος τροχαντήρα



Α' Πανεπιστημιακή Ορθοπαιδική Χειρουργική Κλινική

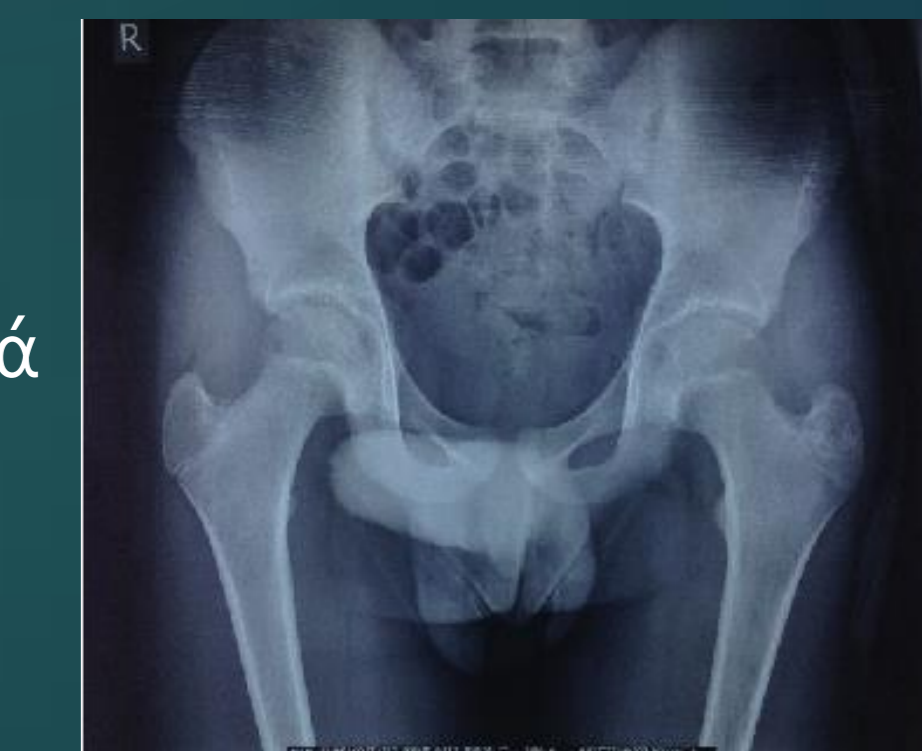
#### Αντιμετώπιση

Έγινε εκτενής χειρουργική εκτομή του όγκου, ο οποίος περιοριζόταν στο φλοιό και δε διηθούσε τα παρακείμενα μαλακα μορία, ενώ η μετεγχειρητική πορεία ήταν ομαλή

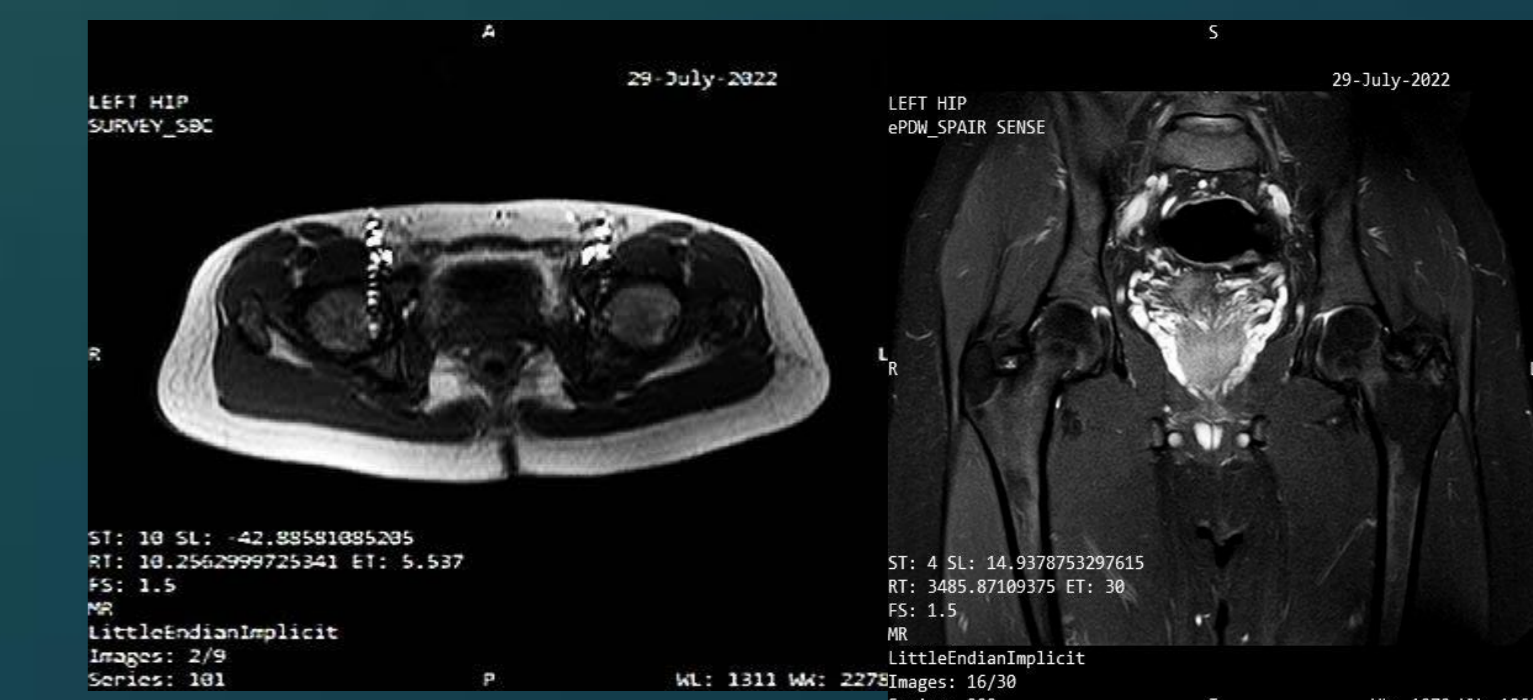

Ιστολογική εικόνα: Κυτταροβριθές νεοσχηματιζόμενο χονδροφόμορο νεόπλασμα, χωρίς ατυπία και νεκρώσεις

Rö λεκάνης-ισχίων  
3 μήνες μετεγχειρητικά



### 6ετές Follow-up χωρίς υποτροπή



MRI λεκάνης-ισχίων