ΚΛΗΡΟΝΟΜΙΚΕΣ ΠΟΛΛΑΠΛΕΣ ΕΞΟΣΤΩΣΕΙΣ

Ροδίων Μαυρόπουλος[1], Θεοδώρα Τασίου[1], Δημοσθένης Κοκοβίδης[1]

1. Κέντρο Υγείας Καβάλας

ΜΑΥΡΟΠΟΥΛΟΙΣ ΡΟΔΙΩΝ

Ορθοπαιδικός Χειρουργός

Κέντρο Υγείας Καβάλας

Εισαγωγή/Σκοπός:

Χαρακτηρίζονται από την ανάπτυξη πολυοστωτικών οστεοχονδρωμάτων, τα οποία εντοπίζονται κυρίως στις μεταφύσεις των μακρών οστών, ιστολογικά είναι παρόμοια με τις φυσιολογικές επιφύσεις και συνοδεύονται από αναστολή της σκελετικής ανάπτυξης, σκελετικές ανωμαλίες, περιορισμό της κινητικότητας των αρθρώσεων, βραχυσωμία και πρόωρη οστεοαρθρίτιδα και συμπιέζουν περιφερικά νεύρα και αγγεία. Ο σκοπός είναι η παρουσίαση μιας σπάνιας και ενδιαφέρουσας περίπτωσης.

Υλικό και μέθοδος:

Παρουσιάζεται ο ασθενής 52 ετών στα τακτικά Ε.Ι του Κ.Υ. Καβάλας με παραμορφώσεις των άνω και κάτω άκρων. Οι παραμορφώσεις των άνω άκρων παρουσίαζαν: γωνίωση και κωνοειδής διαμόρφωση της κάτω επίφυσης της κερκίδας με βράχυνση της ωλένης και ωλένια απόκλιση του καρπού. Επίσης εμφάνιζε παρεκτόπιση της βραχιονοκερκιδικής άρθρωσης στον αγκώνα, διαπλάτυνση και βράχυνση των χεριών και βράχυνση των μετακαρπίων και των φαλάγγων. Οι παραμορφώσεις των κάτω άκρων παρουσίαζαν: βλαισότητα ισχίου με περιορισμό στην κάμψη, ανισοσκελία και παραμόρφωση γόνατος σε βλαισότητα. Ζητήθηκε ακτινολογικός έλεγχος.

Αποτελέσματα:

Από τον ακτινολογικό έλεγχο προέκυψαν σύστοιχες πολλαπλές εξοστώσεις αγκώνων, ισχίων, γονάτων (κάτω 1/3 του μηριαίου και άνω 1/3 της κνήμης). Επίσης παρουσίασε αλλοιώσεις στην ΟΜΣΣ. Ο ασθενής δεν αντιμετωπίζει σοβαρά προβλήματα από την ύπαρξη των εξοστώσεων.

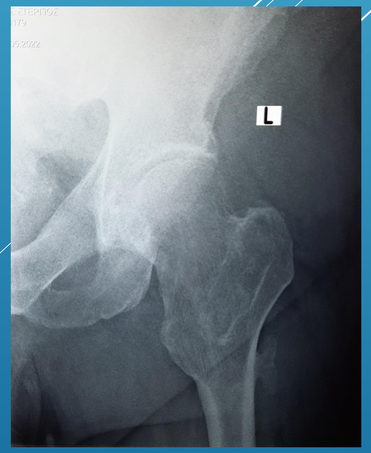

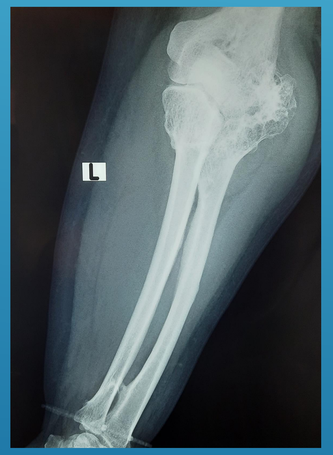

Συμπέρασμα:

Η σωστή λήψη ιστορικού και κλινικής εξέτασης σε συνδυασμό με ακτινολογικό έλεγχο, ο οποίος πρέπει να πραγματοποιείται αμφοτερόπλευρα, θέτει τη διάγνωση της νόσου. Σύμφωνα με την βιβλιογραφία η έγκυρη αφαίρεση των εξοστώσεων, μειώνει την πιθανότητα εξαλλαγής τους σε κακοήθεις όγκους.