ΑΠΟΚΑΤΑΣΤΑΣΗ ΧΡΟΝΙΟΑΣ ΡΗΞΗΣ ΤΗΣ ΕΣΩ ΚΕΦΑΛΗΣ ΤΟΥ ΓΑΣΤΡΟΚΝΗΜΙΟΥ ΜΥΟΣ ΣΤΟ ΥΨΟΣ ΤΗΣ ΜΥΟΤΕΝΟΝΤΙΑΣ ΣΥΜΒΟΛΗΣ (TENNIS LEG) ΜΕ ΑΝΕΣΤΡΑΜΜΕΝΟ ΚΡΗΜΝΟ ΠΕΡΙΤΟΝΙΑΣ ΚΑΙ ΑΛΛΟΜΟΣΧΕΥΜΑ – ΠΕΡΙΓΡΑΦΗ ΝΕΑΣ ΧΕΙΡΟΥΡΓΙΚΗΣ ΤΕΧΝΙΚΗΣ

Παντελίδης Εμμανουήλ, MD. Δέντσας Ιωάννης, MD. Γιαντσίδης Γεώργιος, MD. Σαχίνης Νικόλαος, MD, PhD. Γκιβίσης Παναγιώτης, MD, PhD.
Α' Ορθοπαιδική Κλινική Α.Π.Θ., Π.Γ.Ν. Θεσσαλονίκης Γ. Παπανικολάου

Περίληψη

- Μέχρι στιγμής δεν υπάρχει καθιερωμένο πρωτόκολλο ή τεχνική χειρουργικής θεραπείας των ρήξεων έσω κεφαλής του γαστροκνήμιου μυός στη μυοτενόντια συμβολή.
- Άρρεν ασθενής 37 ετών με τον άνωθεν τραυματισμό από έτους υπεβλήθη σε χειρουργική αντιμετώπιση με δημιουργία ανεστραμμένου κρημνού περιτονίας από τη μυοτενόντια συμβολή και ενίσχυση αυτού με αλλομόσχευμα.
- Στη 15η πλέον μετεγχειρητική εβδομάδα το πλήρες εύρος κίνησης της ποδοκνημικής έχει επανέλθει και το πρόγραμμα αποκατάστασης συνεχίζεται.
- Συμπερασματικά η άνωθεν τεχνική προσφέρει νέα μέθοδο αντιμετώπισης του τραυματισμού, ιδίως σε χρόνιες περιπτώσεις και αποτυχία συντηρητικής θεραπείας.

Εισαγωγή

- Οι ρήξεις έσω κεφαλής γαστροκνήμιου μυός στη μυοτενόντια συμβολή είναι η κύρια αιτία πρόκλησης Tennis Leg.
- Κλινική εικόνα:
  1. Έντονο αιφνίδιο άλγος - αίσθημα πλήξης στη γαστροκνημία.
  2. Ψιλαφητό κενό της περιοχής.
  3. Αδυναμία κατά τη φόρτιση του σκέλους.
- Απεικονιστικός έλεγχος: υπέρηχος & μαγνητική τομογραφία
- Αντιμετώπιση: συνήθως συντηρητική πλην σπάνιων περιπτώσεων εμμένουσας συμπτωματολογίας, όπου δεν υπάρχει σαφές πρωτόκολλο ή καθιερωμένη τεχνική χειρουργικής αντιμετώπισης.

Σκοπός

Η περιγραφή νέας χειρουργικής τεχνικής αντιμετώπισης του τραυματισμού.

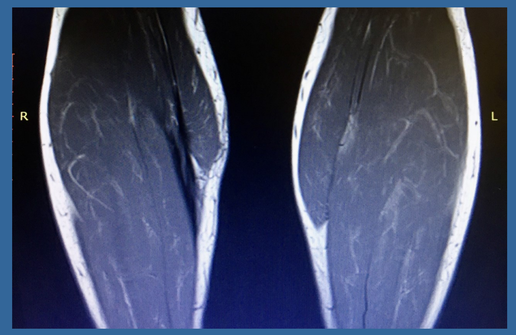

Εικ.1 Μαγνητική τομογραφία του ασθενούς 1 έτος μετά την κάκωση - αναδεικνύεται η ρήξη της έσω κεφαλής γαστροκνημίου μυός δεξιού σκέλους στη μυοτενόντια συμβολή.

Υλικό & Μέθοδος

Άρρεν 37 ετών με ρήξη έσω κεφαλής γαστροκνήμιου στη μυοτενόντια συμβολή του δεξιού σκέλους από έτους, σε αγώνα ποδοσφαίρου.

- Επιμήκης τομή δέρματος στη μεσότητα της ρήξης.
- Παρασκευή - κινητοποίηση έσω κεφαλής γαστροκνημίου η οποία είχε συμπτυχθεί κεντρικά.
- Δημιουργία ανεστραμμένου κρημνού περιτονίας της μυοτενόντιας συμβολής.
- Συρραφή στην έσω κεφαλή γαστροκνημίου.
- Ενίσχυση συρραφής με αλλομόσχευμα πλατεία. περιτονίας.

Υλικό & Μέθοδος

Μετεγχειρητική αποκατάσταση:

- Ραχιαίος κνημοποδικός νάρθηκας σε πελματιαία κάμψη για τρεις εβδομάδες.
- Κυκλοτερής γύψος σε ουδέτερη θέση για τις επόμενες τρεις.
- Ακολούθως απελευθέρωση σκέλους – βάδιση με μερική φόρτιση για δύο εβδομάδες.
- Πλήρης φόρτιση - έναρξη φυσιοθεραπείας με ασκήσεις εύρους κίνησης την 9η μετεγχειρητική εβδομάδα.
- Ασκήσεις μυϊκής ενδυνάμωσης μετά τη 12η μετεγχειρητική εβδομάδα.

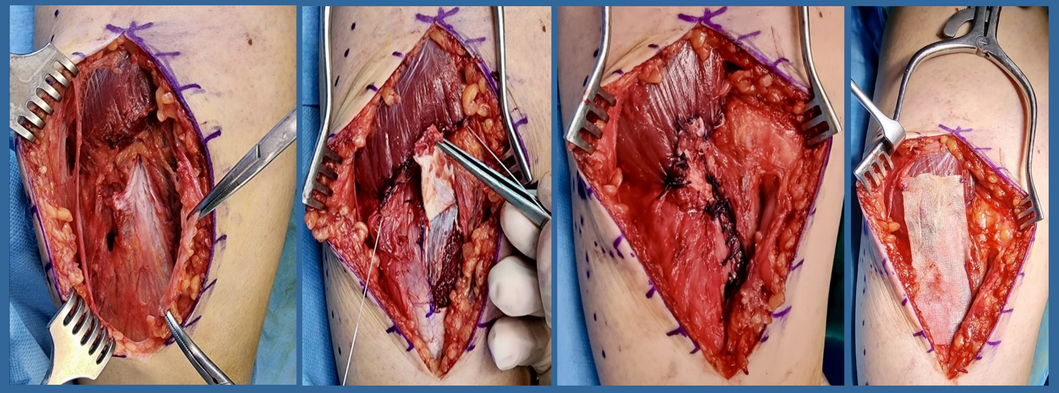

α) β) γ) δ)

Εικ.2 Διεγχειρητικά στιγμιότυπα όπου αναδεικνύεται α) η ρήξη έσω κεφαλής γαστροκνημίου μυός στη μυοτενό, β) η δημιουργία ανεστραμμένου κρημνού περιτονίας, γ) η συρραφή αυτού στην έσω μυϊκή γαστέρα και δ) η ενίσχυση της συρραφής με αλλομόσχευμα πλατείας περιτονίας.

Αποτελέσματα

- Στη 15η πλέον μετεγχειρητική εβδομάδα το πλήρες εύρος κίνησης της ποδοκνημικής έχει επανέλθει.
- Προεγχειρητικά, Achilles tendon Total Rupture Score (ATRS): 28.
- Εκτίμηση αποτελέσματος στους 6 μήνες, με νέες μετρήσεις και την επάνοδο στο άθλημα του ποδοσφαίρου.

Εικ.3 Το σκέλος 3 μήνες μετά την επέμβαση - αναδεικνύεται η χειρουργική τομή & το εύρος κίνησης της ποδοκνημικής.

Συμπεράσματα

Η άνωθεν τεχνική προσφέρει νέα μέθοδο αντιμετώπισης του τραυματισμού, ιδίως σε χρόνιες περιπτώσεις με αποτυχία συντηρητικής θεραπείας.

Βιβλιογραφία

1. Bhatia M, Maurya V, Debnath J, Gupta P. Tennis leg: A mimic of deep venous thrombosis. Med J Armed Forces India. 2019 Jul;75(3):344-346. doi: 10.1016/j.mjafi.2017.10.001. Epub 2017 Dec 7. PMID: 31388242; PMCID: PMC6676311.
2. Cheng Y, Yang HL, Sun ZY, Ni L, Zhang HT. Surgical treatment of gastrocnemius muscle ruptures. Orthop Surg. 2012 Nov;4(4):253-7. doi: 10.1111/os.12008. PMID: 23109311; PMCID: PMC6583476.
3. Harwin JR, Richardson ML. "Tennis leg": gastrocnemius injury is a far more common cause than plantaris rupture. Radiol Case Rep. 2016 Nov 29;12(1):120-123. doi: 10.1016/j.radcr.2016.10.012. PMID: 28228893; PMCID: PMC5310238.
4. Ozyurek S, Erol B, Guler F, Atbasi Z. Isolated partial rupture of the medial head of the gastrocnemius muscle (tennis leg). BMJ Case Rep. 2013 Apr 9;2013:bcr2013009347. doi: 10.1136/bcr-2013-009347. PMID: 23576668; PMCID: PMC3645598.

Επικοινωνία

Παντελίδης Εμμανουήλ, MD. Ειδικευόμενος
Σαχίνης Νικόλαος, MD, PhD. Επιμελητής Β'
Α' Ορθοπαιδική Κλινική Α.Π.Θ.,
Π.Γ.Ν. Θεσσαλονίκης Γ. Παπανικολάου
Email: aorthophotos@gmail.com
Phone: +30 231330 7686

Poster Template Designed by Genigraphics ©2012
1.800.790.4001 www.genigraphics.com