

# ΣΠΑΝΙΑ ΑΙΤΙΑ ΑΡΘΡΙΤΙΔΑΣ ΩΜΟΥ ΣΕ ΑΣΘΕΝΗ 43 ΕΤΩΝ. ΔΙΑΓΝΩΣΗ ΑΛΚΑΠΤΟΝΟΥΡΙΑΣ ΜΕΤΑ ΑΠΟ ΑΝΑΣΤΡΟΦΗ ΟΛΙΚΗ ΑΡΘΡΟΠΛΑΣΤΙΚΗ ΩΜΟΥ.

Κοκκινέλη Σ<sup>1</sup>, Μαντάκος Δ.<sup>1</sup>, Τσινιβίζοφ Π.<sup>2</sup>, Μητρόπουλος Φ.<sup>3</sup>, Μπριλάκης Ε.<sup>1</sup>, Αντωνογιαννάκης Ε.<sup>1</sup>

1 Γ' Ορθοπαιδική Κλινική, Νοσοκομείο Υγεία

2 Καρδιολογική Κλινική, Γενικό Νοσοκομείο Ασκληπιείο Βούλας

3 Α' Καρδιοχειρουργική Κλινική Παιδων, Ενηλίκων και Συγγενών Καρδιοπαθειών, Νοσοκομείο Μητέρα



## ΕΙΣΑΓΩΓΗ

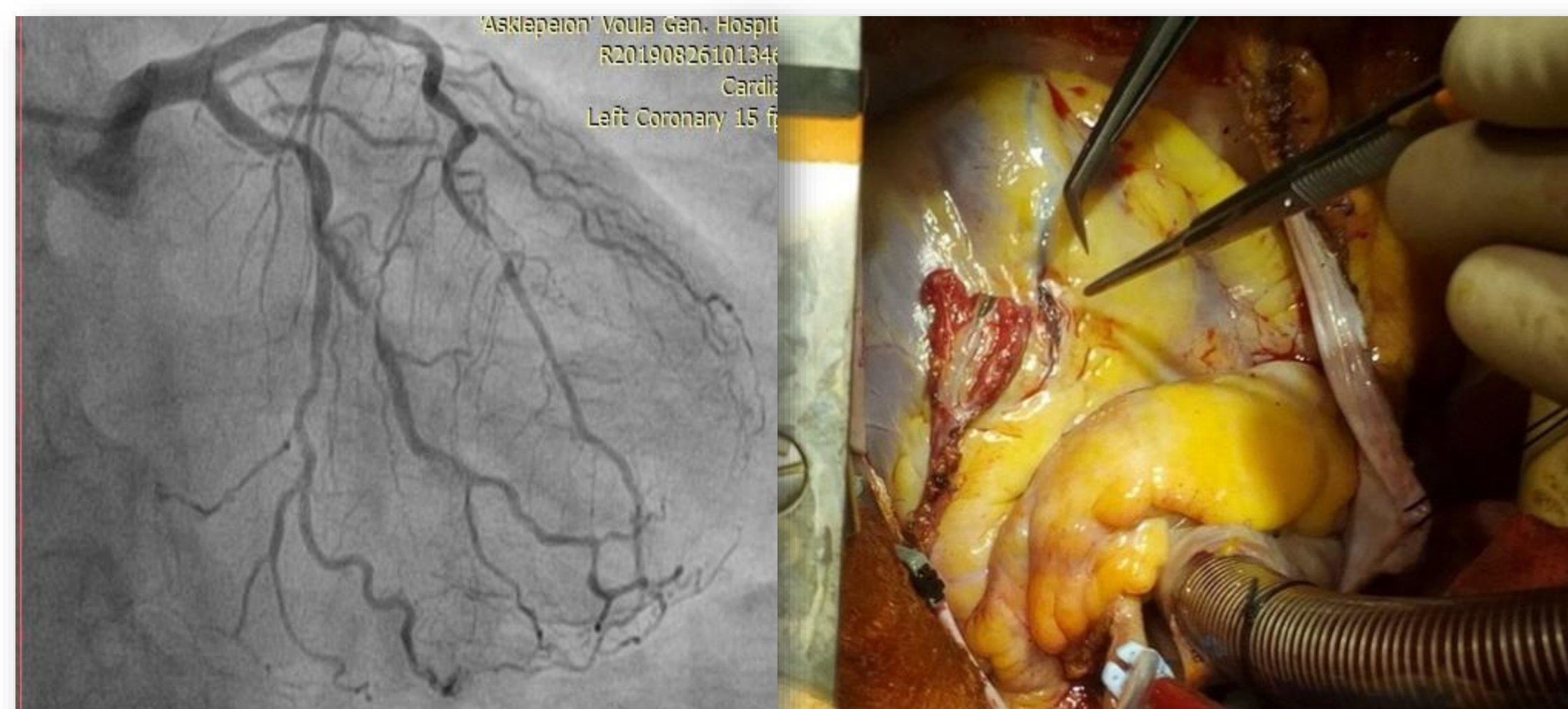
Η αλκαπτονουρία αποτελεί σπάνια γενετική διαταραχή στο ενζυμικό σύστημα του ομογεντισικού οξέος, με αποτέλεσμα την υπέρμετρη παραγωγή και την εναπόθεση του οξέος σε διάφορα σημεία στο σώμα.

## ΣΚΟΠΟΣ

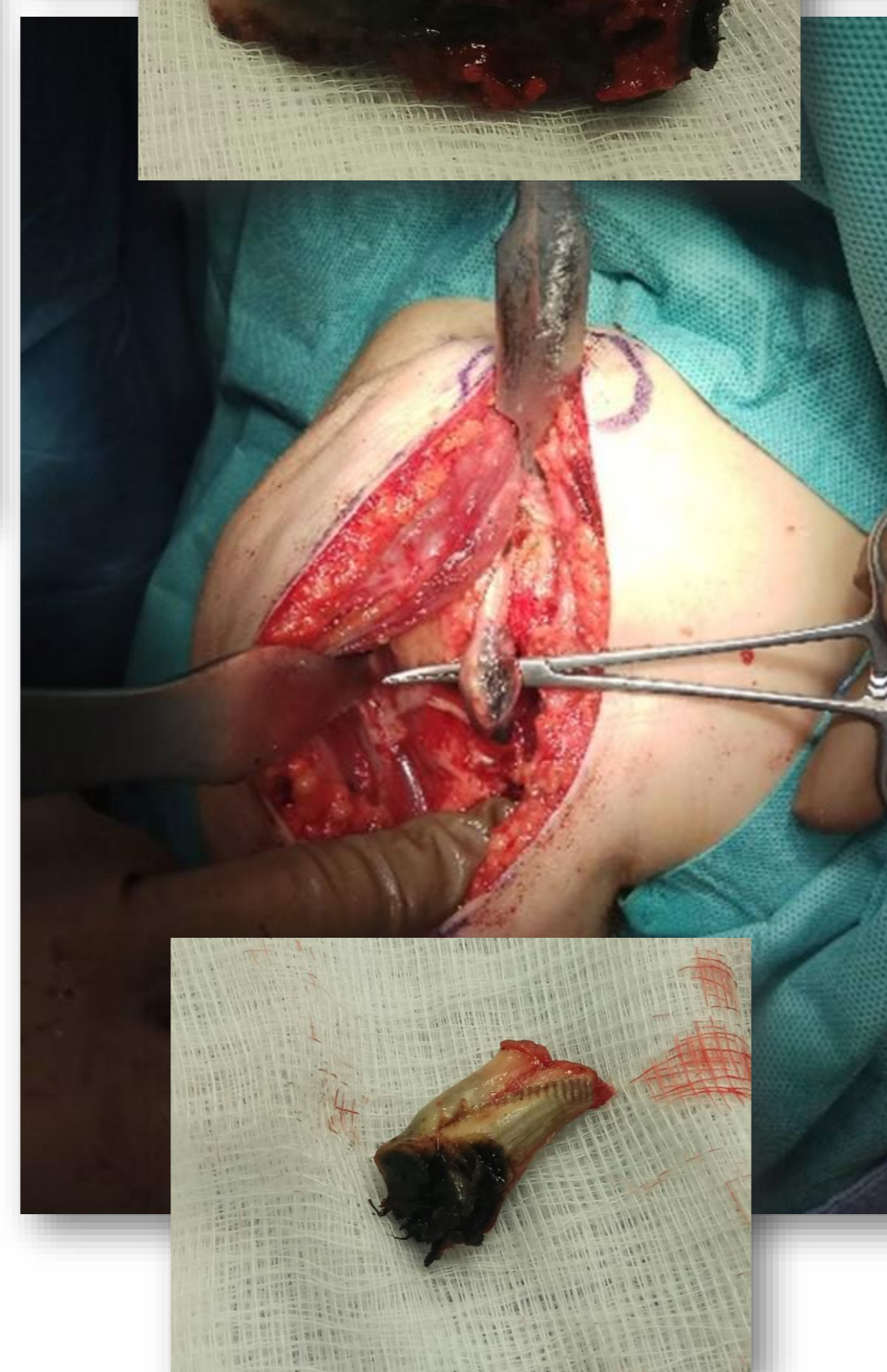
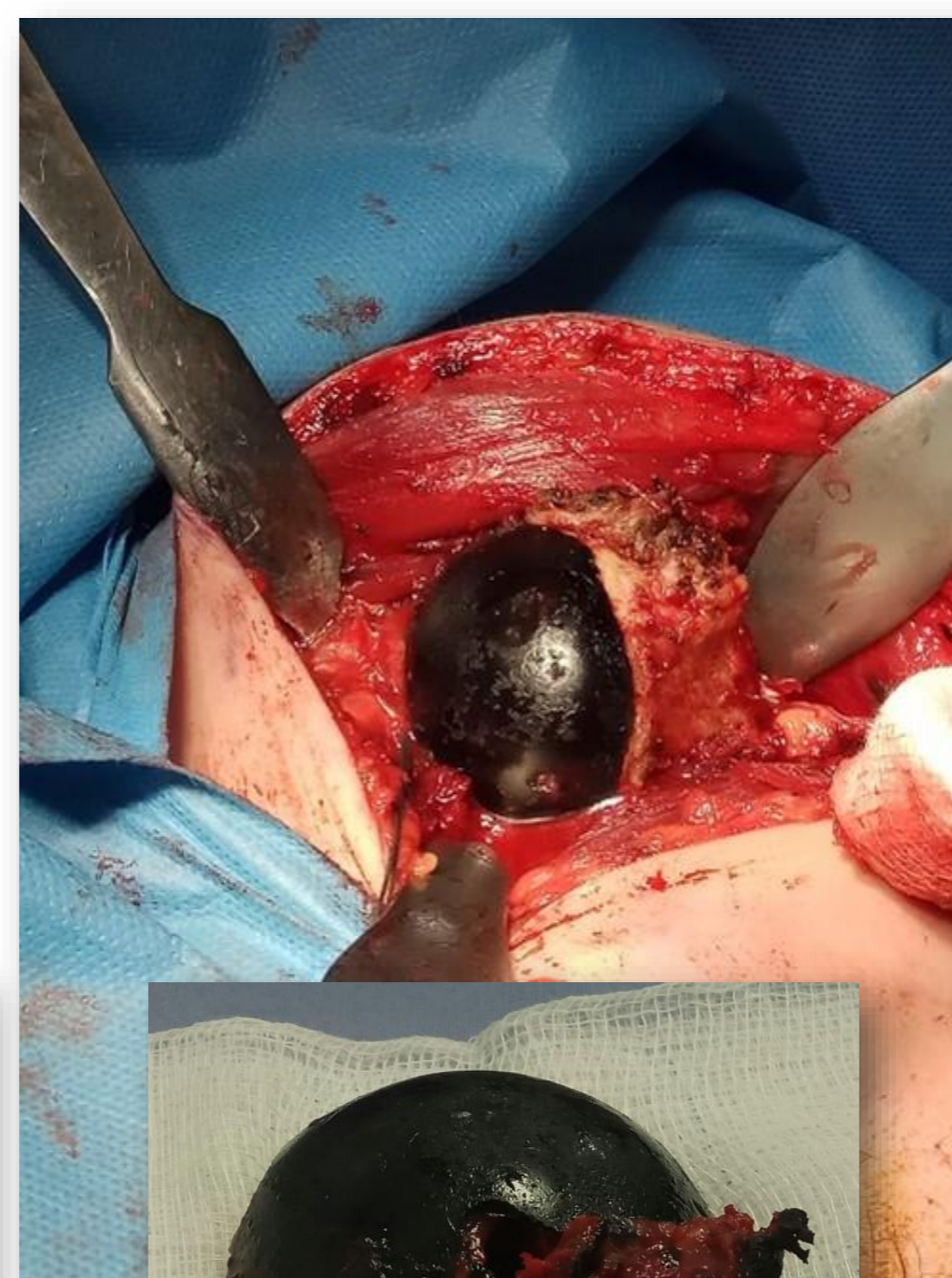Η παρουσίαση ενός περιστατικού, όπου η διάγνωση της αλκαπτονουρίας τέθηκε μετά από σειρά επεμβάσεων στις οποίες υπεβλήθη ο ασθενής. Η παρουσία οχρόνωσης στις καρδιακές βαλβίδες, στους τένοντες και στα οστά ανέδειξε την νόσο.

## ΥΛΙΚΟ ΚΑΙ ΜΕΘΟΔΟΣ

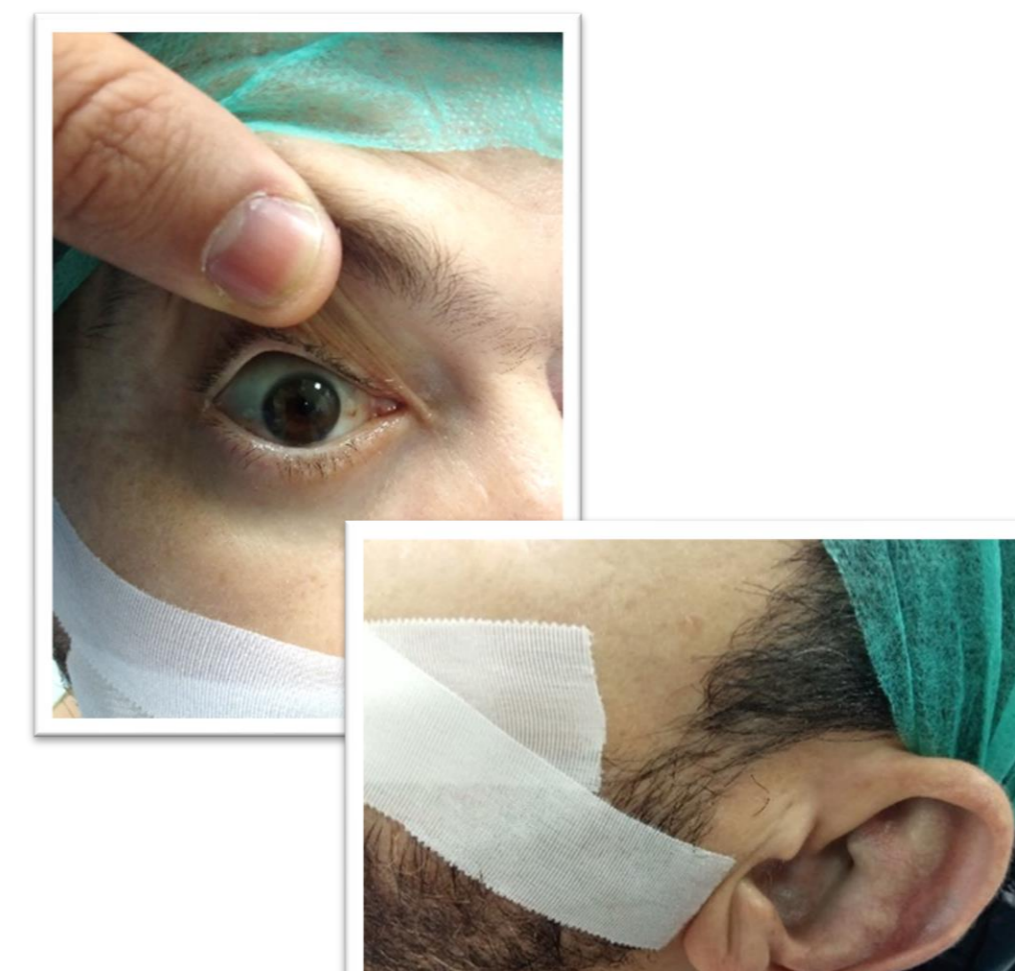Άνδρας ηλικίας 43 ετών υπεβλήθη σε ανάστροφη ολική αρthroπλαστική ώμων στην Κλινική μας. Ο ασθενής είχε υποβληθεί σε στεφανιογραφία και αορτοστεφανιαία παράκαμψη το 2019.



Διεγχειρητικά παρατηρήθηκε η παρουσία ωχρόνωσης στη βραχιόνια κεφαλή και στον τένοντα της μακράς κεφαλής του δικεφάλου. Τα ευρήματα αυτά σε συνδυασμό με την παρουσία οχρόνωσης στις καρδιακές βαλβίδες οδήγησαν στη διάγνωση της αλκαπτονουρίας.



Οι εργαστηριακές εξετάσεις και η λεπτομερής φυσική εξέταση ανέδειξαν ωχρονοτικές αλλοιώσεις οφθαλμών και ώτων του ασθενούς.



## ΑΠΟΤΕΛΕΣΜΑΤΑ

Δύο έτη μετεγχειρητικά ο κλινικός έλεγχος του ασθενούς ανέδειξε πλήρες και ανώδυνο εύρος κίνησης. Το εύρος κίνησης των ώμων άμφω και τα λειτουργικά σκορ για τον ώμο εμφάνισαν στατιστικά σημαντική αύξηση. Ο ασθενής ήταν πλήρως ικανοποιημένος με το αποτέλεσμα.

## ΣΥΜΠΕΡΑΣΜΑΤΑ

Η εικόνα του μαύρου χρώματος του αρθρικού χόνδρου ασθενών με αλκαπτονουρία είναι εντυπωσιακά χαρακτηριστική. Η ανάστροφη αρthroπλαστική ώμου προσφέρει άριστα κλινικά αποτελέσματα ήδη από τη βραχεία μετεγχειρητική περίοδο. Τα αποτελέσματα αυτά διατηρούνται για χρονικό διάστημα τουλάχιστον 2 ετών.

ΜΕΤΑΒΛΗΤΗ	ΠΡΟ-ΕΓΧΕΙΡΗΤΙΚΑ	ΜΕΤ-ΕΓΧΕΙΡΗΤΙΚΑ
ΠΡΟΣΘΙΑ ΚΑΜΨΗ	60°	180°
ΑΠΑΓΩΓΗ	45° (ΑΡ) 65° (ΔΕ)	180°
ΕΞΩ ΣΤΡΟΦΗ ΣΕ 0 ΜΟΙΡΕΣ ΑΠΑΓΩΓΗΣ	10° (ΑΡ) 30° (ΔΕ)	80°
ΕΞΩ ΣΤΡΟΦΗ ΣΕ 90 ΜΟΙΡΕΣ ΑΠΑΓΩΓΗΣ	20°	70°
ΕΣΩ ΣΤΡΟΦΗ	Θ12 (ΑΡ) Ο3 (ΔΕ)	Θ7 (ΑΡ) Θ10 (ΔΕ)
ASES	28.34 (ΑΡ) 35.02 (ΔΕ)	98.33
Constant Score	13 (ΑΡ) 44 (ΔΕ)	86
Oxford Score	17 (ΑΡ) 22 (ΔΕ)	48

