

ΔΙΠΛΟ ΣΗΣΑΜΟΕΙΔΕΣ ΟΣΤΑΡΙΟ ΑΥΧΕΝΙΚΟΥ ΣΥΝΔΕΣΜΟΥ

Ροδίων Μαυρόπουλος¹, Θεοδώρα Τασίου¹, Δημοσθένης Κοκοβίδης¹, Σουλτάνα Λώτη², Άννα Καραγκιοζίδου³

1. Κέντρο Υγείας Καβάλας, 2. Ακτινολογικό Τμήμα, Γενικό Νοσοκομείο Καβάλας, 3. Τεχνολόγος –Ακτινολόγος, Γενικό Νοσοκομείο Καβάλας

Εισαγωγή/Σκοπός:

Το σησαμοειδές οστάριο αυχενικού συνδέσμου είναι ένας ακτινοσκιερός σχηματισμός στους μαλακούς ιστούς πίσω από τις ακανθώδεις αποφύσεις της αυχενικής μοίρας της σπονδυλικής στήλης.

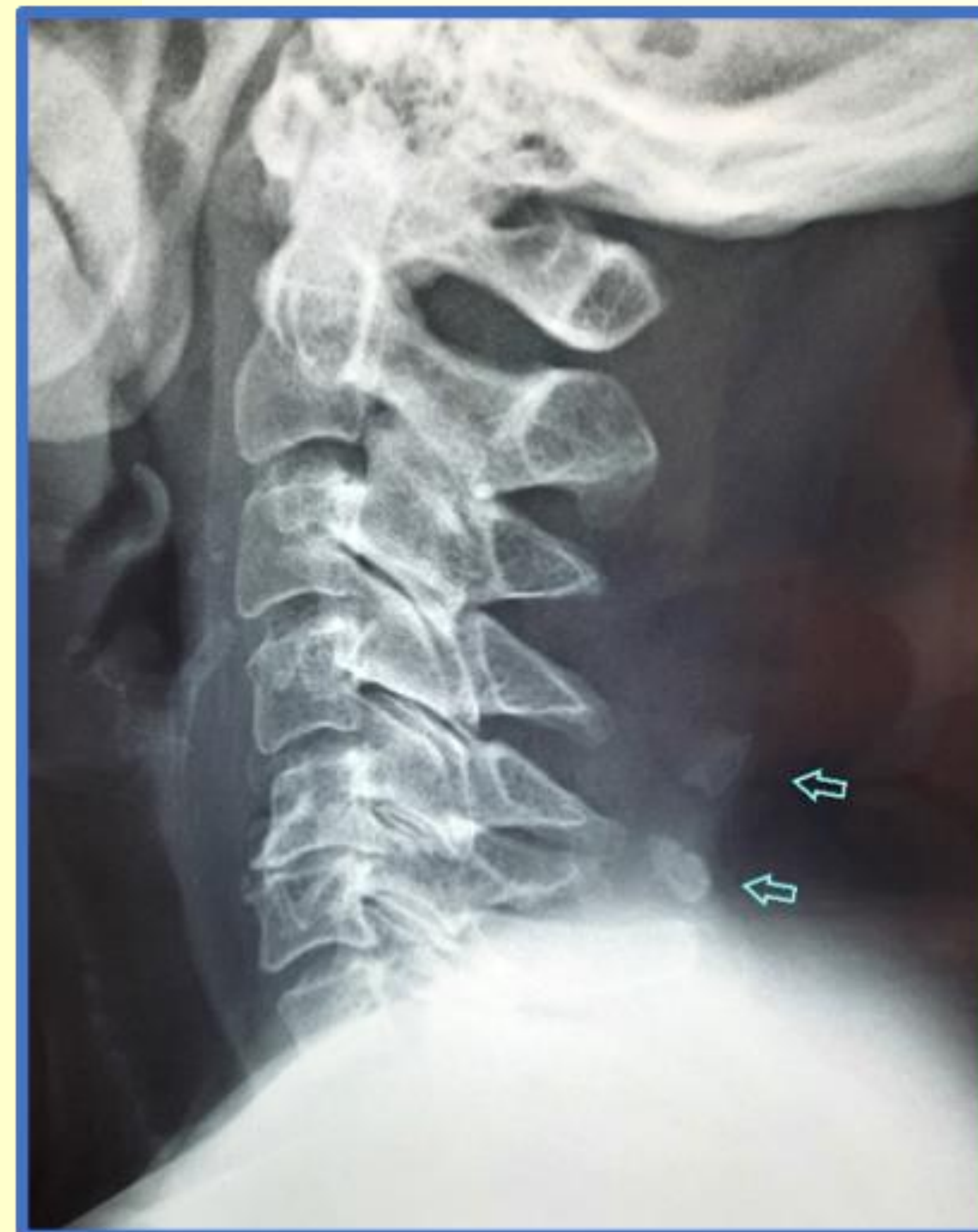Τα οστάρια αυτά, που είναι εντός του αυχενικού συνδέσμου, μπορεί να βρεθούν σαν τυχαίο εύρημα κατά τη διάρκεια πλάγιων ακτινογραφιών ή άλλες απεικονίσεις του αυχένα.

Ο σκοπός μας είναι παρουσίαση μίας σπάνιας περίπτωσης διπλού οσταρίου του αυχενικού συνδέσμου.

Υλικό και μέθοδος:

Παρουσιάζεται η γυναίκα 58 ετών που προσήλθε στα εξωτερικά ιατρεία με χρόνια αυχεναλγία.

Στο ιστορικό είχε τραυματισμό της ΑΜΣΣ. Πραγματοποιήθηκε ο έλεγχος της αυχενικής μοίρας Σ.Σ. με ακτινογραφίες και αξονική τομογραφία.



Αποτελέσματα:

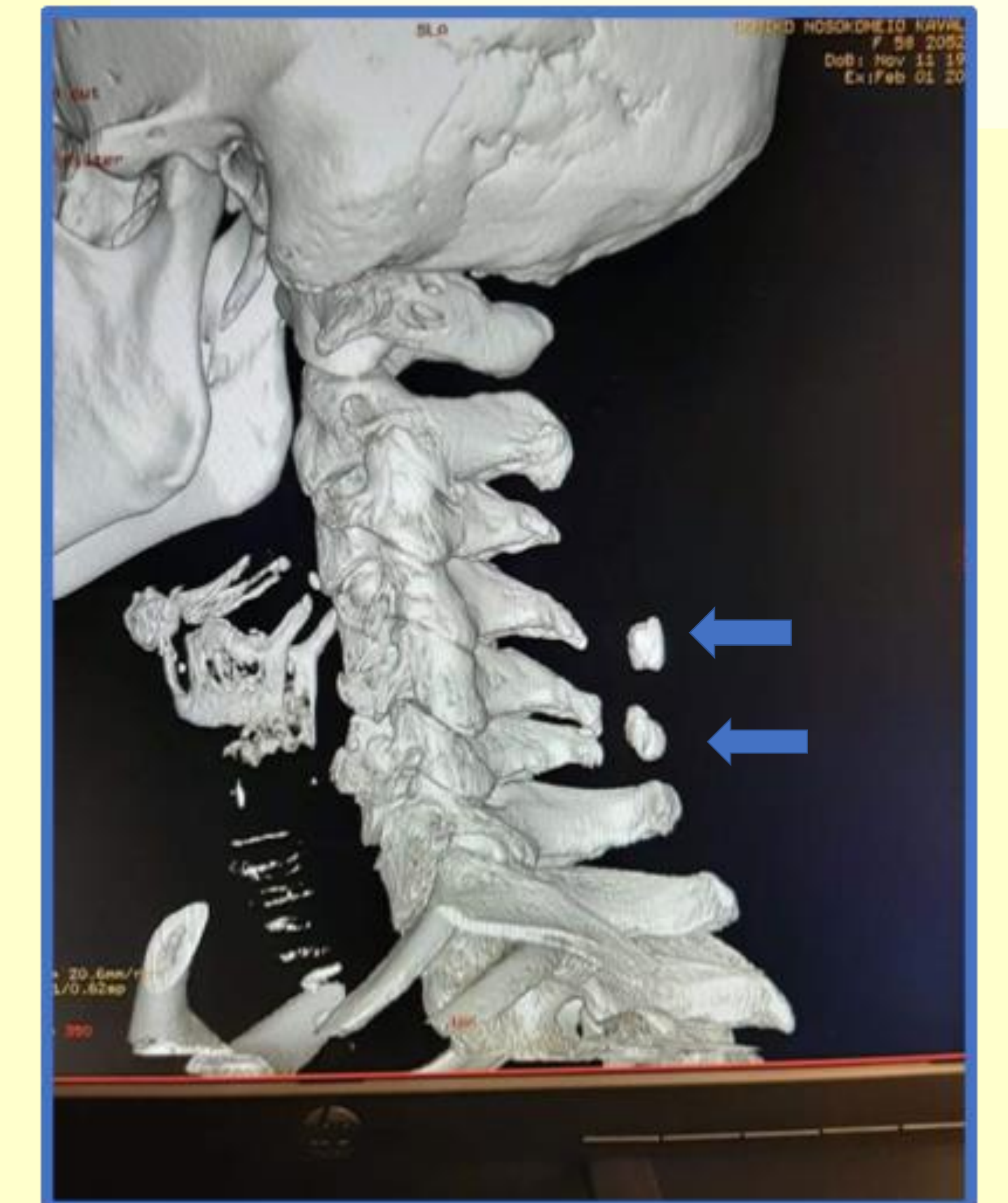
Στην απλή ακτινογραφία βρέθηκε να απεικονίζεται το διπλό σησαμοειδές οστάριο αυχενικού συνδέσμου, ομαλά περιγεγραμμένο στην πλάγια προβολή της ΑΜΣΣ, οπισθίως κατωτέρων ακανθωδών αποφύσεων της ΑΜΣΣ, 1ο οστάριο των Α4-Α5 και 2ο οστάριο των Α5-Α6 αυχενικών σπονδύλων.

Στην αξονική τομογραφία απεικονιζόταν το φλοιώδες οστό με κεντρικό μυελό στον αυχενικό σύνδεσμο.

Επίσης έγινε η ανασύνθεση της αξονικής τομογραφίας και μέτρηση των οσταρίων.

Συμπέρασμα:

Η σωστή κλινική εξέταση και η απλή ακτινογραφία θέτουν την διάγνωση με αποτέλεσμα την αποφυγή της εσφαλμένης διάγνωσης όπως το αποσπαστικό κάταγμα ακανθωδών αποφύσεων της ΑΜΣΣ, η οστεοποίηση αυχενικού συνδέσμου, η περιγεγραμμένη οστεοποιός μυοσίτιδα, η αστοχία ένωσης της κορυφής, οι όγκοι και παθήσεις με συνοδό αποτιτάνωση.



ΜΑΥΡΟΠΟΥΛΟΣ ΡΟΔΙΩΝ

Ορθοπαιδικός Χειρουργός

Κέντρο Υγείας Καβάλας