ΣΥΝΤΗΡΗΤΙΚΉ ΑΝΤΙΜΕΤΏΠΙΣΗ ΚΑΤΆΓΜΑΤΟΣ ΚΕΦΑΛΉΣ ΒΡΑΧΙΟΝΊΟΥ

ΓΛΥΝΟΥ Ε, ΠΡΟΚΑΛΑΜΟΣ Γ, ΝΤΕΡΝΤΕΡΑ Ε, ΓΑΚΗ Α, ΜΕΝΕ Γ, ΣΑΛΙΑΡΗΣ Κ, ΜΠΟΥΡΑΝΤΑΣ Ι, ΑΛΕΞΑΝΔΡΗΣ Α.
ΓΕΝΙΚΟ ΝΟΣΟΚΟΜΕΙΟ ΚΑΡΥΣΤΟΥ, ΚΑΡΥΣΤΟΣ ΕΥΒΟΙΑ, ΕΛΛΑΔΑ

ΠΕΡΙΛΗΨΗ

ΕΙΣΑΓΩΓΗ: Τα κατάγματα κεφαλής βραχιονίου είναι πολύ συχνά σε ηλικιωμένους ασθενείς με βεβαρημένο ιατρικό ιστορικό.

ΣΚΟΠΟΣ: Αν και η χειρουργική αντιμετώπιση τους είναι η πλέον ενδεδειγμένη, πολλές φορές δεν είναι εφικτή λόγω ιατρικού ιστορικού ή άλλων ιδιαιτεροτήτων.
Παρουσιάζουμε τα αποτελέσματα της συντηρητικής θεραπείας αυτού του τύπου καταγμάτων που αντιμετωπίσαμε τα τελευταία 2 έτη στο νοσοκομείο μας.

ΜΕΘΟΔΟΣ: Έχουμε 5 ασθενείς, μ.ο. ηλικίας 78,4 με κατάγματα κεφαλής βραχιονίου. Αντιμετωπίστηκαν με ανάρτηση άνω άκρου για 30 ημέρες και σταδιακή κινητοποίηση και φυσιοθεραπεία.

ΑΠΟΤΕΛΕΣΜΑΤΑ: Παρόλο το μειωμένο τελικό εύρος κίνησης που παρουσίαζαν μετά την αποκατάσταση τους, όλοι οι ασθενείς δήλωσαν ικανοποιημένοι κατά την εξυπηρέτηση των καθημερινών τους αναγκών.

ΣΥΜΠΕΡΑΣΜΑ: Η χειρουργική αντιμετώπιση καταγμάτων της κεφαλής βραχιονίου είναι η πλεόν ενδεδειγμένη.
Πολλές φορές δεν ειναι εφικτή λόγω ιατρικού ιστορικού ή άλλων ιδιαιτεροτήτων.
Η συντηρητική αντιμετώπιση έχει ακομα θέση στην θεραπεία αυτών των καταγμάτων με αρκετά ικανοποιητικά αποτελέσματα.

ΕΙΣΑΓΩΓΗ

Τα κατάγματα κεφαλής βραχιονίου είναι πολύ συχνά σε ηλικιωμένους ασθενείς με βεβαρημένο ιατρικό ιστορικό.

Τα περισσότερα αντιμετωπίζονται χειρουργικά με εσωτερίκή οστεοσύνθεση, ημιολική ή ολική αρθροπλαστική ώμου.

Σε ορισμένα όμως η συντηρητική αντιμετώπιση είναι μονόδρομος λόγω άλλων συνοσηροτήτων.

ΣΚΟΠΟΣ

Αν και η χειρουργική αντιμετώπιση τους είναι η πλέον ενδεδειγμένη, πολλές φορές δεν είναι εφικτή λόγω ιατρικού ιστορικού ή άλλων ιδιαιτεροτήτων.

Παρουσιάζουμε τα αποτελέσματα της συντηρητικής θεραπείας αυτού του τύπου καταγμάτων που αντιμετωπίσαμε τα τελευταία 2 έτη στο νοσοκομείο μας.

ΑΠΟΤΕΛΕΣΜΑΤΑ

Όλοι οι ασθενείς παρουσίασαν μειωμένο εύρος κίνησης στις 60 ημέρες, ιδιαίτερα κατά την έκταση, το οποίο βελτιώθηκε αισθητά στις 90 ημέρες και μετά από αρκετές συνεδρίες φυσιοθεραπείας.

Παρόλο το μειωμένο τελικό εύρος κίνησης που παρουσίαζαν μετά την αποκατάσταση τους, όλοι οι ασθενείς δήλωσαν ικανοποιημένοι κατά την εξυπηρέτηση των καθημερινών τους αναγκών.

ΣΥΜΠΕΡΑΣΜΑΤΑ

Η χειρουργική αντιμετώπιση καταγμάτων της κεφαλής βραχιονίου είναι η πλεόν ενδεδειγμένη.

Πολλές φορές δεν ειναι εφικτή λόγω ιατρικού ιστορικού ή άλλων ιδιαιτεροτήτων.

Η συντηρητική αντιμετώπιση έχει ακομα θέση στην θεραπεία αυτών των καταγμάτων με αρκετά ικανοποιητικά αποτελέσματα.

ΜΕΘΟΔΟΣ

Έχουμε 5 ασθενείς, μ.ο. ηλικίας 78,4 με κατάγματα κεφαλής βραχιονίου. 3 γυναίκες, 2 άντρες. Αντιμετωπίστηκαν με ανάρτηση άνω άκρου για 30 ημέρες και σταδιακή κινητοποίηση και φυσιοθεραπεία. Το follow up έγινε στις 30 ημέρες, στις 60 και στις 90.

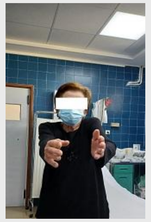

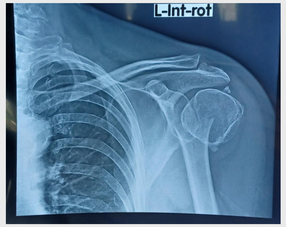

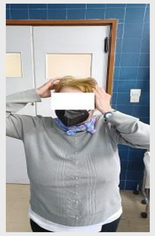

ΒΙΒΛΙΟΓΡΑΦΙΑ

• "Shoulder Trauma (Fractures and Dislocations)". OrthoInfo - AAOS. Retrieved 7 November 2018.
• ^ Carofino BC, Leopold SS (January 2013). "Classifications in brief: the Neer classification for proximal humerus fractures". Clin. Orthop. Relat. Ries. **471** (1): 39–43. doi:10.1007/s11999-012-2454-9. PMC 3528923. PMID 22752734.
• ^ Jump up to: a b c d e f g h i j "Proximal Humeral Fractures". Merck Manuals Professional Edition. Retrieved 7 November 2018.
• ^ Jump up to: a b c d Jo MJ, Gardner MJ (September 2012). "Proximal humerus fractures". Curr Rev Musculoskelet Med. **5** (3): 192–8. doi:10.1007/s12178-012-9130-2. PMC 3535090. PMID 22644999.

ΕΠΙΚΟΙΝΩΝΙΑ

Αλεξανδρής Αθανάσιος
Διόκλειο Γενικό Νοσοκομείο- Κ.Υ. Καρύστου
Email: thalexandris@yahoo.gr
Τηλ:2224350126
Website: www.karystoshospital.gr

Poster Template Designed by Genigraphics ©2012
1.800.790.4001 www.genigraphics.com