ΚΑΤΑΓΜΑΤΑ ΔΥΟ ΚΑΙ ΤΡΙΩΝ ΤΕΜΑΧΙΩΝ ΕΓΓΥΣ ΒΡΑΧΙΟΝΙΟΥ - ΕΠΤΑΕΤΗΣ ΕΜΠΕΙΡΙΑ ΣΤΗΝ ΑΝΤΙΜΕΤΩΠΙΣΗ ΤΟΥΣ ΜΕ ΔΙΑΔΕΛΤΟΕΙΔΗ ΠΡΟΣΠΕΛΑΣΗ

Δημήτριος Γιώτης[1], Βασίλειος Παναγιωτόπουλος[1], Σωτήρης Πλακούτσης[1], Χρήστος Κώτσιας[1], Κωνσταντίνος Κονιδάρης[1], Χαρίλαος Γαλάνης[1], Δημήτριος Βαρδάκας[1], Χρήστος Κωνσταντινίδης[1]

[1]Ορθοπαιδικό Τμήμα Γενικού Νοσοκομείου Ιωαννίνων «Γ. Χατζηκώστα», Ιωάννινα

Εισαγωγή

- Κατάγματα εγγύς βραχιονίου → 4-6% των σκελετικών κακώσεων
- 3ο συχνότερο κάταγμα σε ηλικιωμένους

Σκοπός: Η παρουσίαση της 7ετούς εμπειρίας της κλινικής μας στην αντιμετώπιση αυτών των καταγμάτων με διαδελτοειδή προσπέλαση (τεχνική ελάχιστης επεμβατικότητας)

Υλικό και μέθοδος

Μεταξύ 2014 & 2021

- 32 ασθενείς (11 ♂ and 21 ♀, μέση ηλικία: 59,8 έτη) → αντιμετωπίστηκαν με διαδελτοειδή προσπέλαση
  - 24 ασθενείς με κάταγμα εγγύς βραχιονίου δύο τεμαχίων
  - 8 ασθενείς με κάταγμα τριών τεμαχίων
- Για την κατάταξη και τον προεγχειρητικό σχεδιασμό, χρησιμοποιήθηκε η ταξινόμηση κατά Neer
- Το follow-up των ασθενών έγινε στον 1, στους 6 και στους 12 μήνες μετά το χειρουργείο
- Για τον έλεγχο της λειτουργικής κατάστασης του μέλους χρησιμοποιήθηκε το Constant Shoulder Score

Αποτελέσματα

- 19 ασθενείς βαθμολογήθηκαν ως «Εξαιρετικό Αποτέλεσμα»
- 7 ως «Καλό Αποτέλεσμα»
- 3 ως «Μέτριο Αποτέλεσμα»
- 3 ως «Πτωχό Αποτέλεσμα»

→ Κανείς δεν εμφάνισε μείζονα μετεγχειρητική επιπλοκή (λοίμωξη, ψευδάρθρωση)

→ Μηδενικές ανάγκες για μετάγγιση αίματος

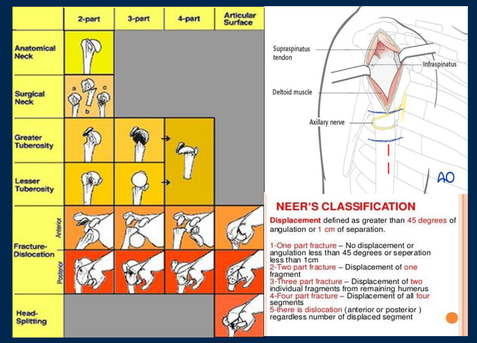

Εικ. 1-3: Ταξινόμηση κατά Neer & Διαδελτοειδής προσπέλαση

Εικ. 4-6: Προεγχειρητική & μετεγχειρητικές (ΜΤΧ) ακτινογραφίες σε ♀ 58 ετών

Εικ. 7-10: Κλινικές δοκιμασίες ελέγχου λειτουργικότητας 12 μήνες ΜΤΧ

Συμπεράσματα

❖ Αντιμετώπιση καταγμάτων 2 & 3 τεμαχίων του εγγύς βραχιονίου με διαδελτοειδή προσπέλαση

- Ασφαλής & αποτελεσματική τεχνική
- Επιτρέπει με μικρή χειρουργική τομή → Την ανατομική ανάταξη & πρώιμη κινητοποίηση
- Ελαχιστοποιώντας → τις απώλειες αίματος & τον μετεγχειρητικό πόνο

Βιβλιογραφικές αναφορές

1. Abouelela A, Mubark I, Nagi A, Genena A. Short-term clinical outcome of proximal humeral fracture fixation using minimally invasive trans-deltoid approach. Ortop Traumatol Rehabil. 2020;22(4):221-226.
2. Gavaskar AS, Muthukumar S, Chowdary N. Biological osteosynthesis of complex proximal humerus fractures: surgical technique and results from a prospective single center trial. Arch Orthop Trauma Surg. 2010;130(5):667-72.