



Δεντροειδές Λίπωμα σε παιδιατρικό ασθενή 13 ετών

Παρουσίαση περιστατικού

Ρ. Μαργαρίτη, Π. Κολοβός, Ν. Παρασκευόπουλος, Σ. Καλτσά, Α. Χατζηκυριάκος, Ο. Κωνσταντάς,
Α. Τζώρτζη, Δ. Καλαβρυτινός, Ε. Πεχλιβανίδου, Αικ. Κατσούλη, Χρ. Ζαμπακίδης

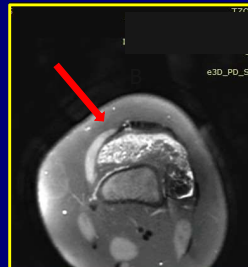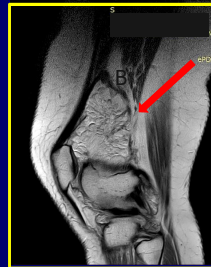
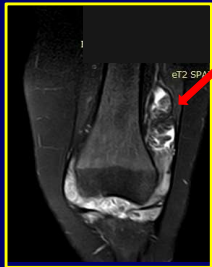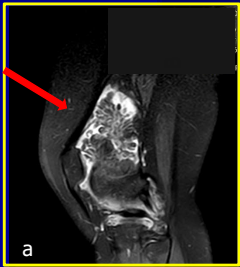
Α΄ Ορθοπαιδική Κλινική, Γενικό Νοσοκομείο Παιδών Αθηνών «Π. & Α. Κυριακού»

Σκοπός

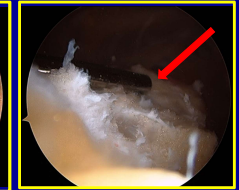
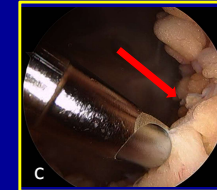
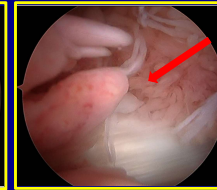
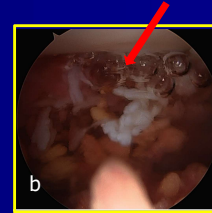
Το δεντροειδές λίπωμα είναι μία ενδάρθρική καλοήθης αλλοίωση που χαρακτηρίζεται από υπερτροφική, λαχνοειδή λιπώδη διήθηση του αρθρικού υμένα, η οποία μπορεί να προκαλέσει χρόνια ενδάρθρική συλλογή και άλγος. Εμφανίζεται σπάνια στους ενήλικες και εξαιρετικά σπάνια στα παιδιά. Παρουσιάζουμε την περιπτωση ενός υγιούς 13χρονου κοριτσιού με χρόνια άλγος και ύδραρθρο στην αριστερή κάτα γόνατο άρθρωση

Παρουσίαση Περιστατικού

Κορίτσι 13 ετών παραπέμφθηκε στην κλινική μας από επαρχιακό νοσοκομείο λόγω επώδυνου περιορισμού εύρους κίνησης του αριστερού γόνατος από διείσδυση χωρίς αναφερόμενο τραυματισμό. Κατά την κλινική εξέταση η ασθενής εμφάνιζε ήπια χωλότητα αριστερά, ύδραρθρο στο αριστερό γόνατο χωρίς σημεία σηπτικής αρθρίτιδος και περιορισμό κίνησης κατά την κάμψη/έκταση. Δεν παρατηρήθηκαν σημεία αστάθειας του αριστερού γόνατος. Πραγματοποιήθηκαν ακτινογραφίες αριστερού γόνατος f/r χωρίς κατάδειξη οστικής παθολογίας, ενώ στις αιματολογικές εξετάσεις παρουσιάστηκε μία αύξηση της ΤΚΕ στα 25 mm/h, χωρίς άλλα σημεία φλεγμονής (φυσιολογικά λευκά και CRP). Η μαγνητική τομογραφία με σκιαγραφικό κατέδειξε ενδάρθρική συλλογή με φυλλοειδή υπερτροφία του αρθρικού υμένα, η οποία εμφάνιζε παρόμοια ένταση σήματος με το λίπος και σκιαγραφική ενίσχυση. Οι λοιπές δομές του γόνατος δεν παρουσίαζαν παθολογικά ευρήματα (a).



Ετέθη η ένδειξη για αρθροσκόπηση αριστερού γόνατος, κατά την οποία αναδείχθηκε λαχνοειδής υπερτροφία του αρθρικού υμένα με λιπώδη στοιχεία κυρίως στον υπερεπιγονατιδικό θύλακο και στο lateral gutter (b). Πραγματοποιήθηκε υφολική αρθροσκοπική υμενεκτομή, τμήματα του οποίου εστάλησαν για βιοψία (c). Η παθολογοανατομική εξέταση αποκάλυψε τμήματα αρθρικού υμένα με λιπώδη διήθηση, χρόνια φλεγμονή, ίνωση και νεοαγγείωση με τελική διάγνωση εκείνη του δεντροειδούς λιπώματος.



Αποτελέσματα

Μετεγχειρητικά η ασθενής κινητοποιήθηκε με πλήρη φόρτιση και έλαβε εντατική φυσιοθεραπεία για την ανάκτηση του εύρους κίνησης του αριστερού γόνατος. Κατά το follow up 6 μήνες μετά η ασθενής ήταν ασυμπτωματική, με πλήρη κάμψη/έκταση γόνατος, ενώ είχε ήδη επιστρέψει στις αθλητικές της δραστηριότητες

Συμπέρασμα

Το δεντροειδές λίπωμα είναι ένας εξαιρετικά σπάνιος ενδάρθρικός όγκος που θα πρέπει να λαμβάνεται υπόψη στην διαφορική διάγνωση της χρόνιας, επώδυνης ενδάρθρικής συλλογής. Η μαγνητική τομογραφία είναι η εξέταση εκλογής καθώς το δεντροειδές λίπωμα έχει μία χαρακτηριστική και διαγνωστική μορφολογία σε αυτήν. Η αρθροσκοπική υμενεκτομή αποτελεί ασφαλή και αποτελεσματική θεραπευτική προσέγγιση, γεγονός που ενισχύεται από το χαμηλό ποσοστό υποτροπών που παρουσιάζει το συγκεκριμένο είδος λιπώματος.