

# Κάταγμα έξω απόφυσης αστραγάλου. Παρουσίαση περιστατικού

Νικόλαος Α. Σταυρόπουλος, Ανδρέας Κονδύλης, Δημήτριος Καρανίκας, Ρίζος Τσάκνης, Χρήστος Σδρένιας.

Ορθοπαιδική Κλινική Γενικού Νοσοκομείου Καρπενησίου

## Εισαγωγή / Σκοπός :

Τα κατάγματα της έξω απόφυσης του αστραγάλου δεν είναι συχνές κακώσεις. Αν και συμβαίνουν στα πλαίσια κακώσεων υψηλής ενέργειας, η κλινική εικόνα μπορεί να προσομοιάζει με διάστρεμμα ΠΔΚ και η έγκαιρη διάγνωση απαιτεί υψηλό βαθμό υποψίας. Σκοπός της παρούσης μελέτης είναι η παρουσίαση περιστατικού με κάταγμα έξω απόφυσης αστραγάλου

## Υλικό & Μέθοδος:

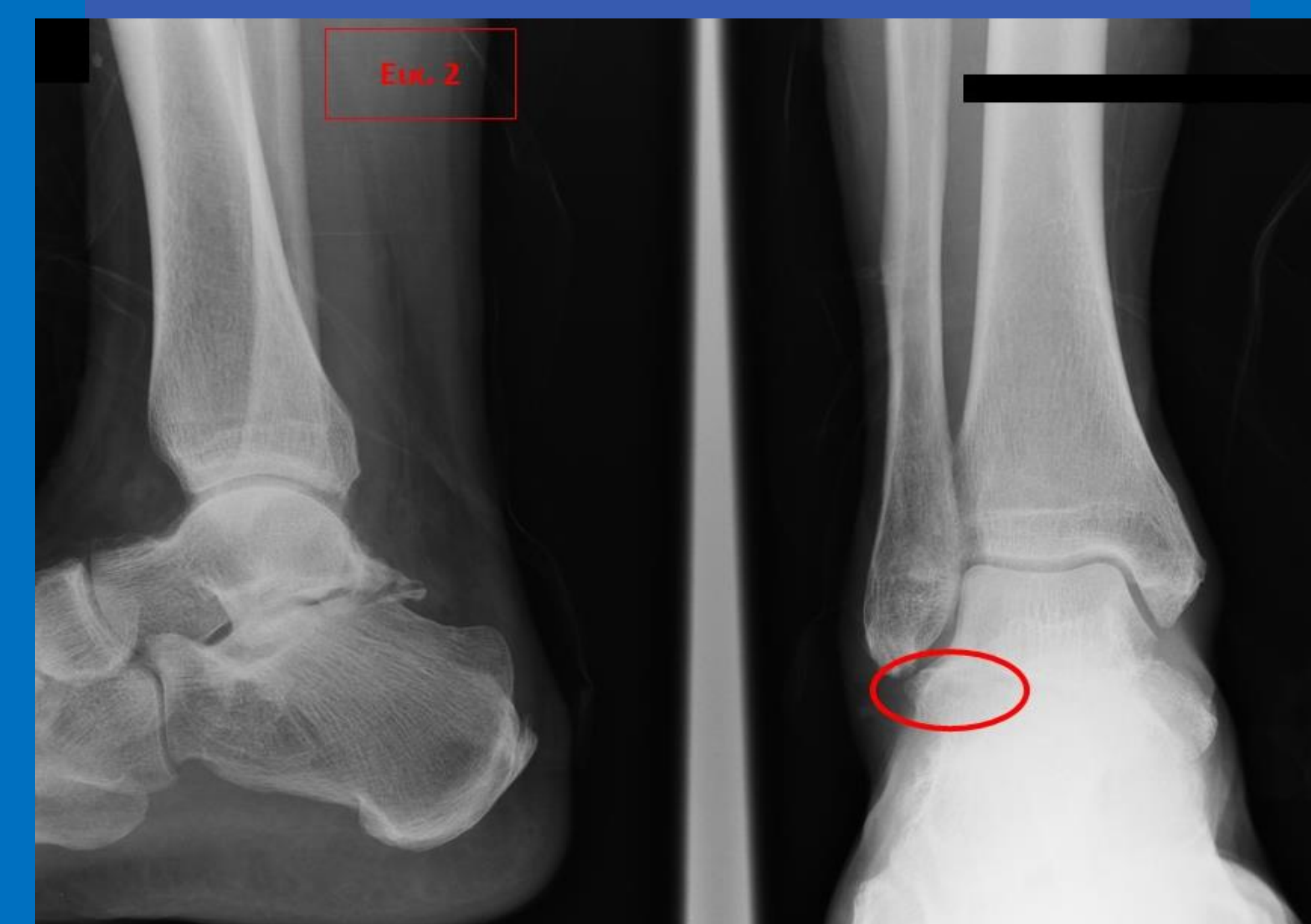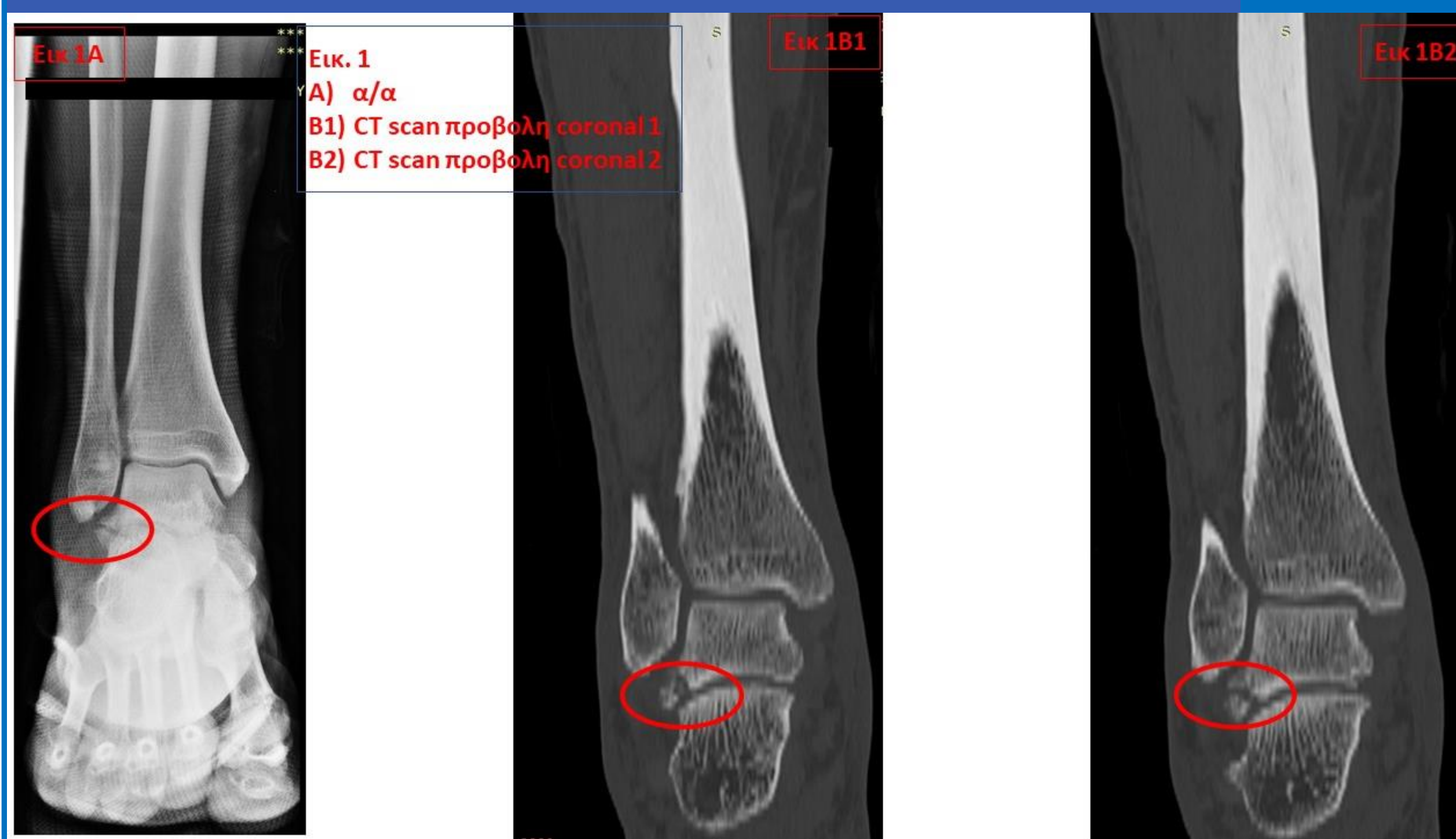
Ασθενής 60 ετών προσήλθε και αντιμετωπίστηκε το 2019 από την Ορθοπαιδική Κλινική του Νοσοκομείου μετά από αναφερόμενη κάκωση ( άμεση πλήξη ) ΠΔΚ. Η κλινική συμπτωματολογία σε συνδυασμό με την απεικονιστική διερεύνηση (XRays και CT scan) ανέδειξαν την παρουσία κατάγατος έξω απόφυσης του αστραγάλου (Εικ.1). Η χειρουργική αντιμετώπιση με ανοικτή ανάταξη και εσωτερική οστεοσύνθεση προτάθηκε ως τρόπος αντιμετώπισης αλλά λαμβάνοντας υπ' όψη τα συνοδά νοσήματα και μετά από εκτενή συζήτη με τον ασθενή, η συντηρητική αντιμετώπιση ακολουθήθηκε με εφαρμογή οπίσθιου κνημοποδικού γυψονάρθηκα για 6 εβδομάδες και τακτική παρακολούθηση στα εξωτερικά ιατρεία για απεικονιστικό και λειτουργικό έλεγχο.

## Αποτελέσματα:

Ο ασθενής παρακολουθείται στα Τακτικά Εξωτερικά Ιατρεία της Κλινικής και κατά την τελευταία επίσκεψή του που είναι 2 έτη μετά την κάκωσή του, ο ασθενής αναφέρει καλό λειτουργικό αποτέλεσμα με πλήρες εύρος κίνησης και ο κλινικός έλεγχος ανέδειξε American Foot & Ankle Score ίσο με 90 ενώ ο απεικονιστικός έλεγχος έδειξε πλήρη πόρωση (Εικ 2.)

## Συμπεράσματα:

Τα κατάγματα της έξω απόφυσης του αστραγάλου αν και δεν είναι ιδιαίτερα συχνά κατάγματα μπορούν να οδηγήσουν σε αρθρίτιδα της υπαστραγαλικής και γι αυτό θα πρέπει εγκαίρως να αναγνωρίζονται και αντιμετωπίζονται.



**Λέξεις-κλειδιά:** κάταγμα αστραγάλου, έξω απόφυση

## Βιβλιογραφία:

- Ross H, Marchand L, Cardon J, Beals T, Barg A, Nickisch F, Haller JM. Patient reported outcomes following lateral process talus fracture. J Orthop Trauma. 2021 Jun 4. Epub ahead of print. PMID: 34091571.
- Wijers O, Posthuma JJ, De Haas MBI, Halm JA, Schepers T. Lateral Process Fracture of the Talus: A Case Series and Review of the Literature. J Foot Ankle Surg. 2020 Jan-Feb;59(1):136-141.
- Romeo NM, Hirschfeld AG, Githens M, Benirschke SK, Firoozabadi R. Significance of Lateral Process Fractures Associated With Talar Neck and Body Fractures. J Orthop Trauma. 2018 Dec;32(12):601-606.
- Tinner C, Sommer C. Fractures of the Lateral Process of the Talus. Foot Ankle Clin. 2018 Sep;23(3):375-395.