

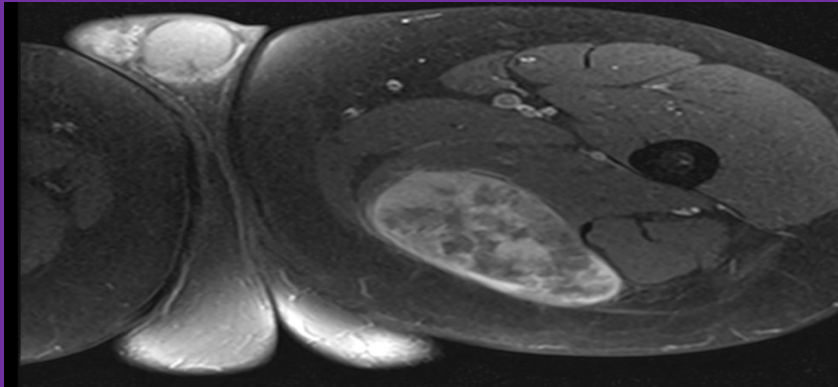
ΠΛΕΙΟΜΟΡΦΟ ΛΙΠΟΣΑΡΚΩΜΑ ΜΗΡΟΥ



Αχιλλέας Μπέκος¹, Σπυρίδων Σιούτης¹, Εμμανουήλ Καλφαγιάννης¹, Ιωάννης Ζαφείρης¹, Ανδρέας Μαυρογένης¹

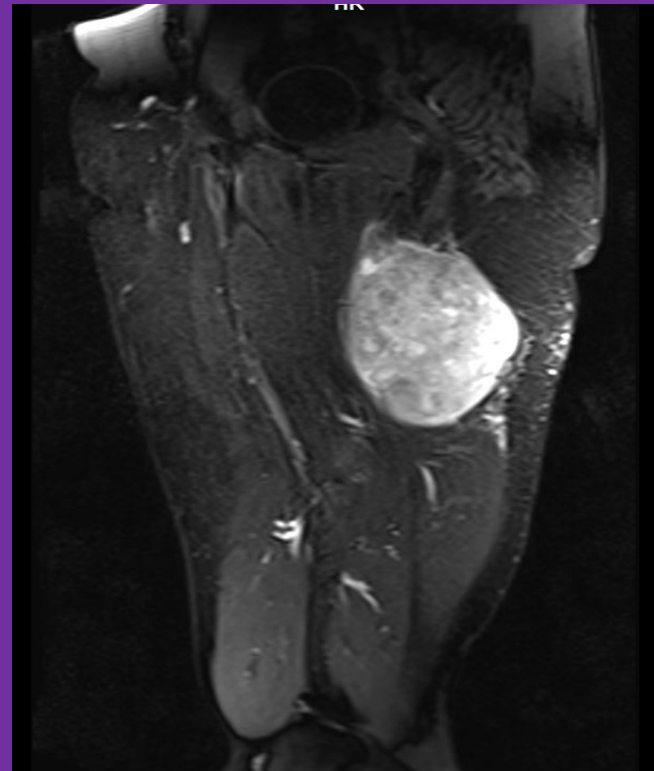
1.Πανεπιστημιακό Γενικό Νοσοκομείο "Αττικόν", Αθήνα

ΣΚΟΠΟΣ: Το πλειόμορφο λιποσάρκωμα είναι ο σπανιότερος και επιθετικότερος τύπος λιποσαρκώματος. Παρουσιάζουμε μία τέτοια περίπτωση που προσήλθε με επώδυνη ψηλαφητή μάζα στον οπίσθιο μηρό και περιγράψουμε την αντιμετώπιση και έκβασή του.



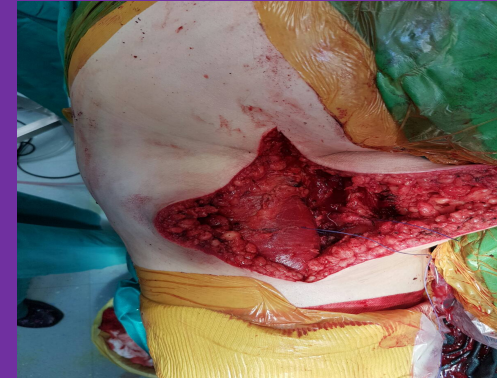Εικόνα 1: Μαγνητική τομογραφία λιποσαρκώματος αριστερού ισχίου

ΥΛΙΚΟ ΚΑΙ ΜΕΘΟΔΟΣ: Ασθενής άνδρας 50 ετών προσήλθε με επώδυνη ψηλαφητή μάζα στον οπίσθιο αριστερό μηρό. Η μαγνητική ανέδειξε μια μεγάλη, ετερογενή μάζα 15 εκατοστών με διάσπαρτες νησίδες νέκρωσης και επίπεδα υγρού - υγρού.



Εικόνα 2: Μαγνητική τομογραφία λιποσαρκώματος αριστερού ισχίου

ΑΠΟΤΕΛΕΣΜΑΤΑ: Πραγματοποιήθηκε ευρεία χειρουργική αφαίρεση του όγκου. Η ιστολογική εξέταση έδειξε πλειόμορφο λιποσάρκωμα. Ο ασθενής έλαβε μετεγχειρητική ακτινοβολία και χημειοθεραπεία, σύμφωνα με τις συστάσεις του ογκολογικού συμβουλίου. Μέχρι στιγμής δεν έχει εκδηλώσει τοπική υποτροπή του όγκου ή μετάσταση.



Εικόνα 3: Φωτογραφία κατά την χειρουργική εκτομή του όγκου

ΣΥΜΠΕΡΑΣΜΑΤΑ: Το πλειόμορφο λιποσάρκωμα είναι σπάνιο, επιθετικό λιποσάρκωμα. Η διάγνωση του μπορεί να τεθεί από τον εντοπισμό πλειόμορφων λιποβλαστών με πολλαπλά λιπιδικά κενοτόπια. Η ευρεία χειρουργική αφαίρεση σε υγιή όρια είναι η θεραπεία εκλογής. Συμπληρωματικές θεραπείες όπως η ακτινοθεραπεία και η χημειοθεραπεία είναι αμφιλεγόμενες ως προς την αποτελεσματικότητά τους. Το ποσοστό θνητότητας των ασθενών ανέρχεται έως το 50%.