



ΕΙΣΑΓΩΓΗ / ΣΚΟΠΟΣ

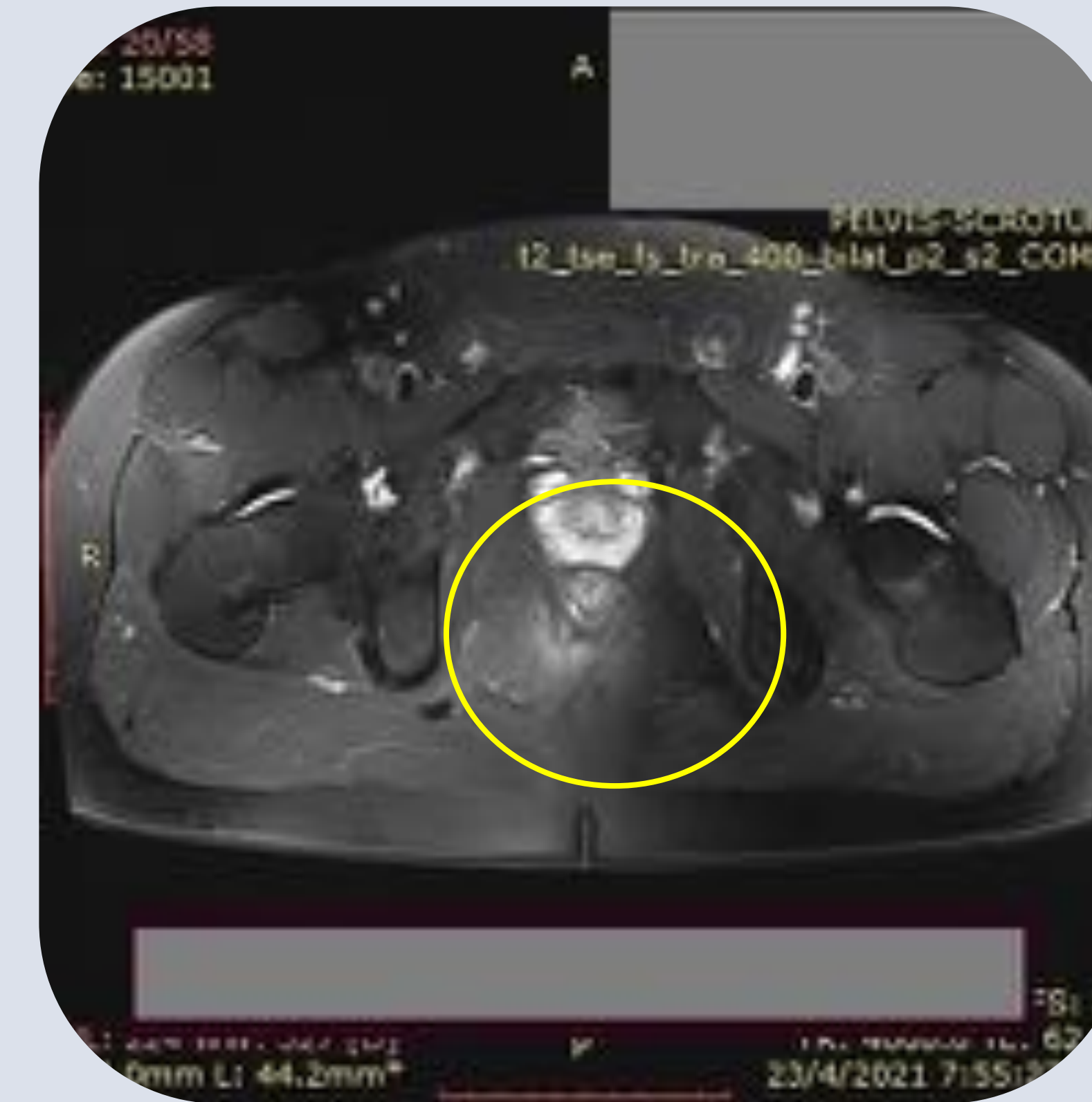
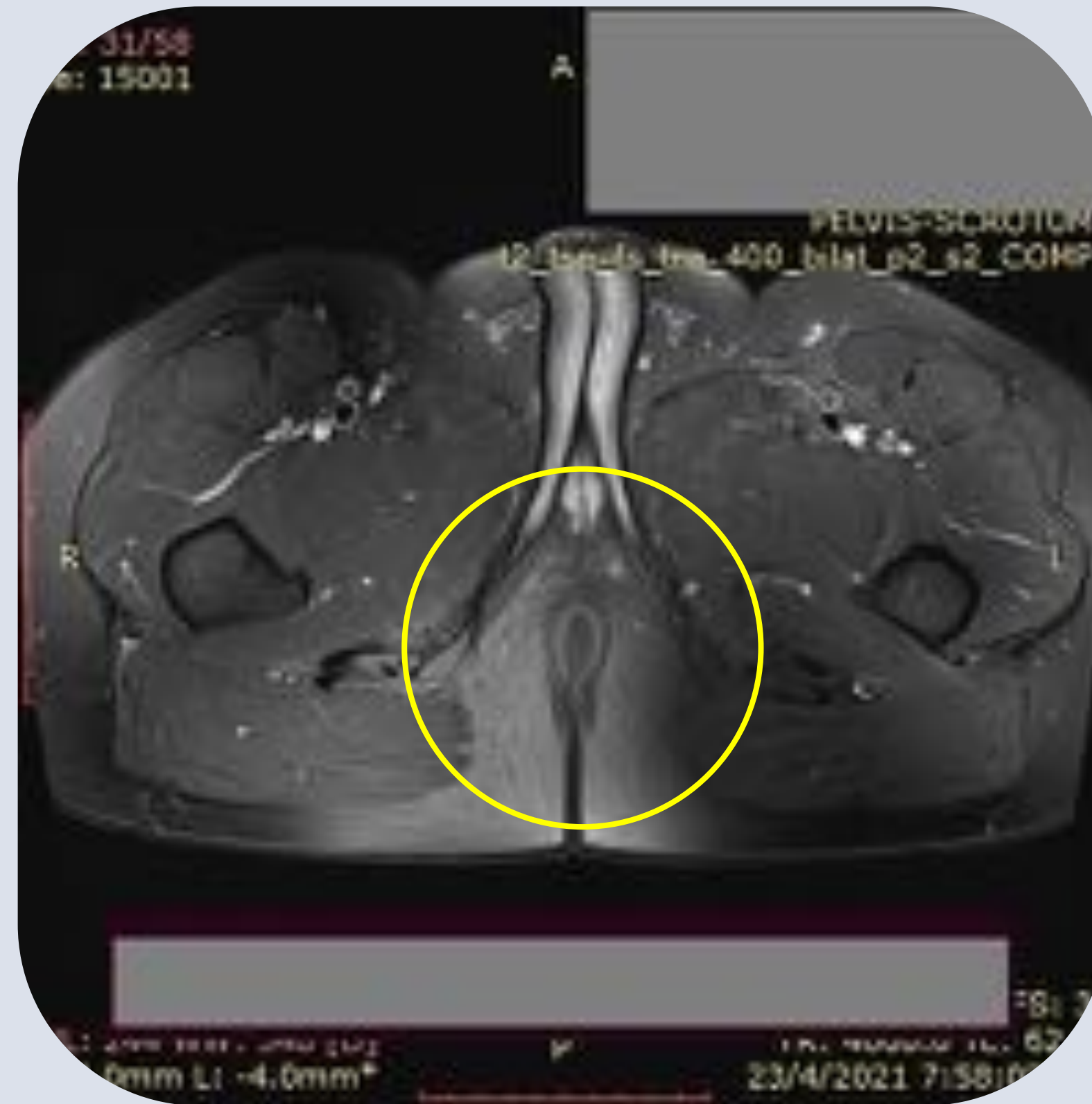- ✓ Η παρουσίαση αντιμετώπισης πυελικού άλγους διαγνωσμένο αρχικά ως προστατίτιδα

ΥΛΙΚΟ / ΜΕΘΟΔΟΣ

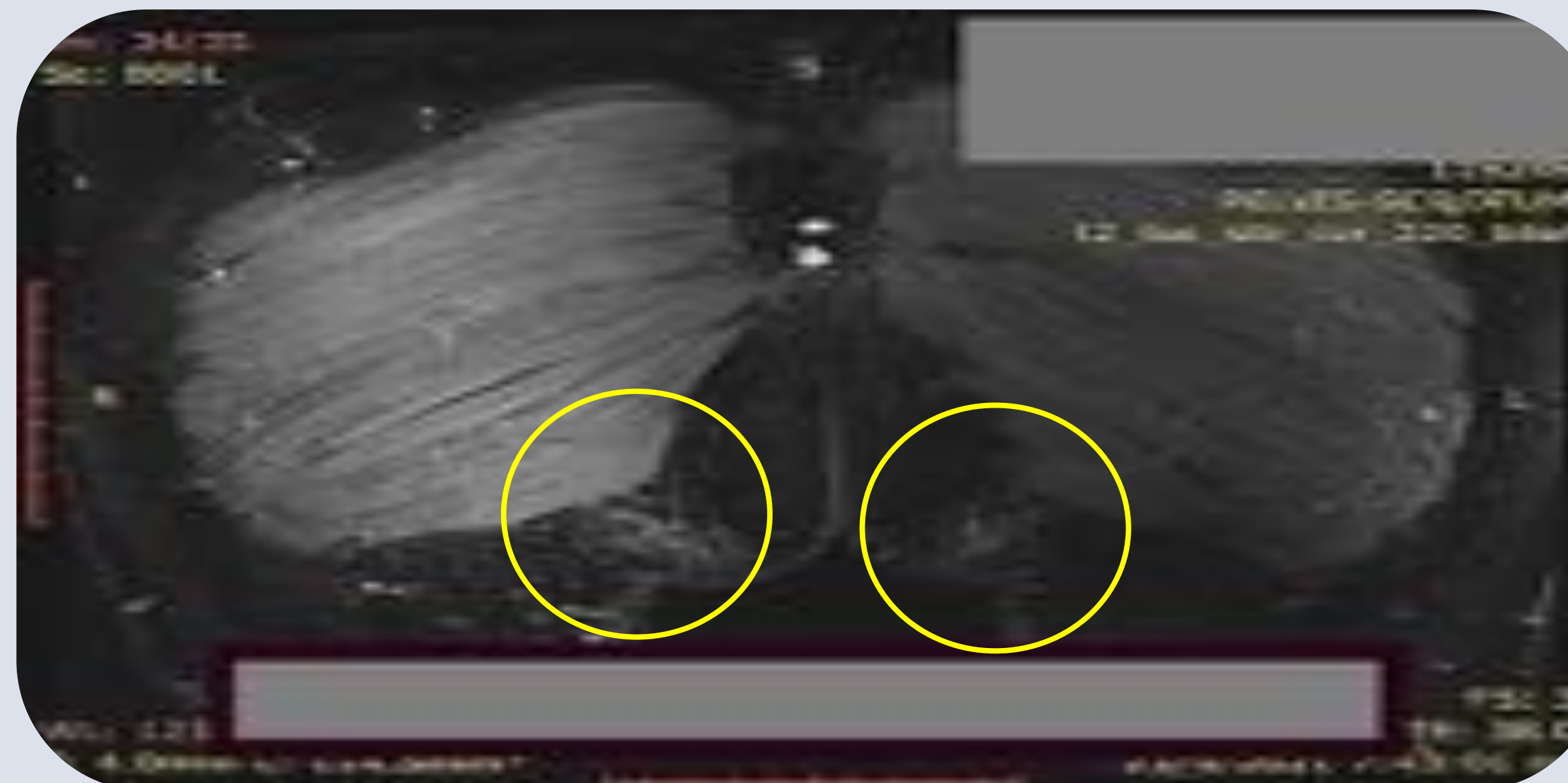
- Άνδρας 44 ετών, ποδηλάτης μεγάλων αποστάσεων εμφάνισε αιφνίδιο άλγος και αίσηση καύσους κατά την ούρηση. Αρχικά διαγνώστηκε με χρόνια προστατίτιδα για την οποία έλαβε αντιβιοτική αγωγή
- Λόγω περιοδικών εξάρσεων των συμπτωμάτων, συνέχισε να λαμβάνει ανά περιόδους αντιβιοτική αγωγή έως και 12 μήνες μετά την πρώτη εμφάνιση των συμπτωμάτων του
- Σε κάθε περίοδο ύφεσης υπήρχε επάνοδος σε αθλητικές δραστηριότητες που επίτειναν το άλγος του. Μετά από 16 μήνες, του συστήθηκε από ουρολόγο MRI λεκάνης και ιερολαγόνιων αρθρώσεων
- MRI: Στην περιοχή του κόκκυγα οπίσθιο υπεξάρθρημα του 1^{ου} σπονδύλου επί του 2^{ου}, δυο συλλογές υγρού μεταξύ του 5^{ου} ιερού και του 1^{ου} κοκκυγικού, και του 1^{ου} και 2^{ου} κοκκυγικού. Σε αμφότερα ισχιακά κυρτώματα υπήρξε υψηλό σήμα στην έκφυση των οπίσθιων μηριαίων

ΑΠΟΤΕΛΕΣΜΑΤΑ

- ❖ Μετά από σύσταση Ορθοπαιδικού χειρουργού, έγινε συντηρητική αντιμετώπιση των συμπτωμάτων με αποφόρτιση, χρήση κουλούρας κόκκυγα, αποχή από ανάβαση σέλας και χρήση προστατευτικού εσώρουχου κατά τη ποδηλασία
- ❖ Το VAS score του ασθενή, από 5/10 κατά την πρώτη επίσκεψη στον Ορθοπαιδικό μειώθηκε σε 1/10 στην τελευταία παρακολούθηση, 6 μήνες μετά.

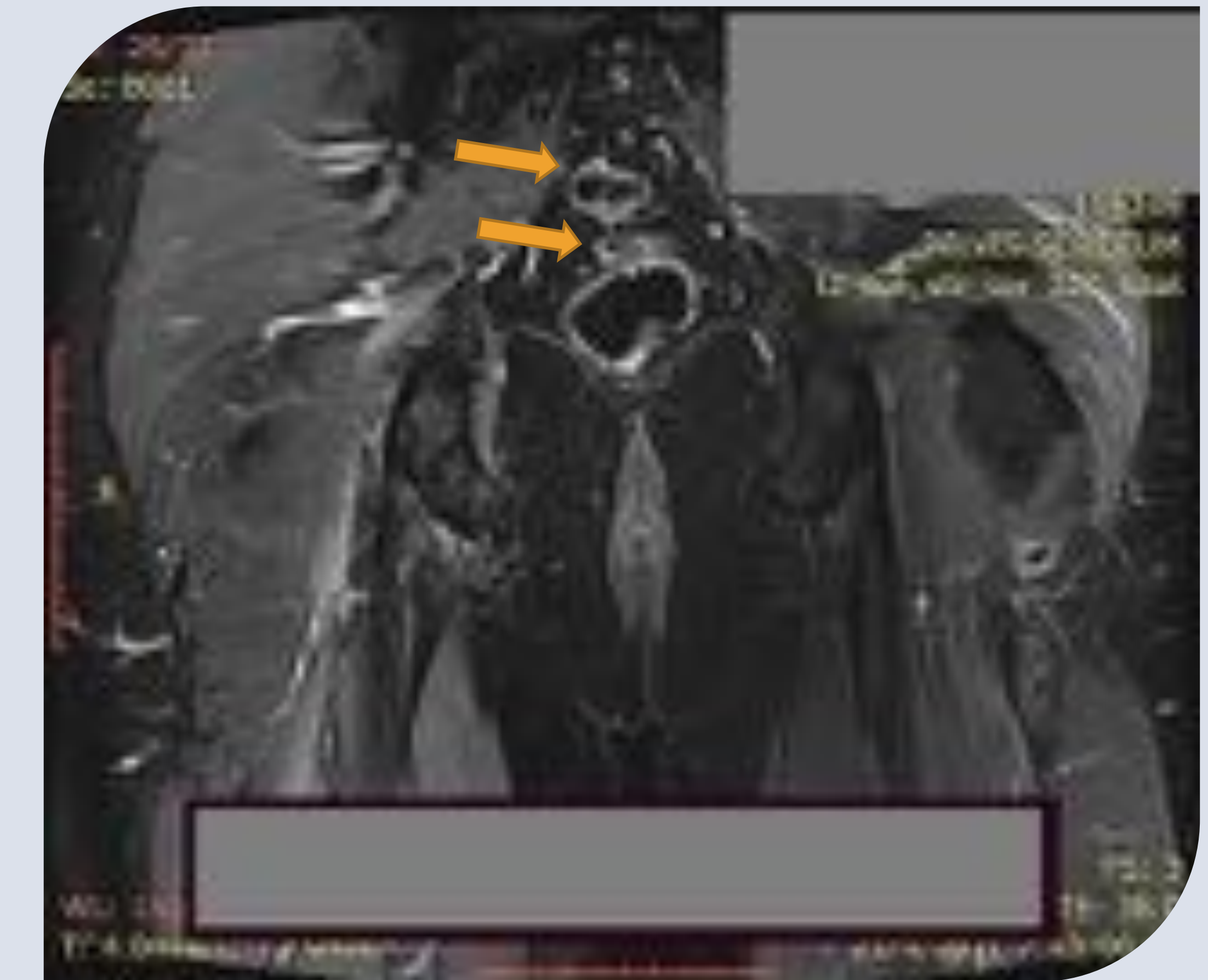

Στοιχεία οιδήματος (κύκλοι) πυελικής περιοχής στην MRI λεκάνης



ΣΥΜΠΕΡΑΣΜΑΤΑ

- ✓ Το άλγος στην περιοχή της πυέλου μπορεί να μιμηθεί πολλές φορές ουρολογικές παθήσεις. Σε αθλητές και ιδιαίτερα ενεργούς ασθενείς ο θεράπων ιατρός θα πρέπει να έχει υπόψιν του τις ορθοπαιδικές παθήσεις της περιοχής κατά την επιλογή της θεραπείας



Συλλογές υγρού (βέλος) στην ιεροκοκκυγική περιοχή, στην MRI λεκάνης