ΑΜΙΓΩΣ ΠΑΛΑΜΙΑΙΟ ΕΞΑΡΘΡΗΜΑ ΤΗΣ ΜΕΤΑΚΑΡΠΙΟΦΑΛΑΓΓΙΚΗΣ ΑΡΘΡΩΣΗΣ, ΑΝΑΣΚΟΠΗΣΗ ΤΗΣ ΒΙΒΛΙΟΓΡΑΦΙΑΣ ΚΑΙ ΠΑΡΟΥΣΙΑΣΗ ΠΕΡΙΣΤΑΤΙΚΟΥ

Νάντια Καμπάνι1, Κωνσταντίνος Δήμος2, Δημήτριος Κοσμάς2, Ευρυδίκη Τσιομήτα2, Μουαμμέρ Χούσκουγλου2, Στέφανος Παπαγεωργίου3, Χάλεντ Καμπάνι2

ΠΕΡΙΛΗΨΗ

ΕΙΣΑΓΩΓΗ: Τα αμιγώς παλαμιαία εξαρθρήματα των μετακαρπιοφαλαγγικών αρθρώσεων είναι εξαιρετικά σπάνια και υπάρχει μικρός αριθμός αναφορών στην διεθνή βιβλιογραφία. Μπορεί να ξεφεύγουν την διάγνωση και να παρουσιαστούν αργά ενώ δεν περιγράφετε με σαφήνεια παθολογανατομική βλάβη και η γραμμή αντιμετώπισης.
ΥΛΙΚΟ ΚΑΙ ΜΕΘΟΔΟΣ: Αναζητήσαμε βιβλιογραφία για αμιγώς παλαμιαία εξαρθρήματα της μετακαρπιοφαλαγγικής άρθρωσης στο MEDLINE, EMBASE, PubMed, and Google Scholar από το 1948 μέχρι το Ιανουάριο του 2021. Αποκλείσαμε τα εξαρθρήματα του αντίχειρα. . Στο περιστατικό που παρουσιάζουμε, η αντιμετώπιση πρωτογενώς έγινε με ραχιαία προσπέλαση και στη συνέχεια απαιτήθηκε επανεπέμβαση τόσο με ραχιαία όσο και παλαμιαία προσπέλαση. Παρακολουθήθηκε ο ασθενής για δυο χρόνια μετεγχειρητικά και εκτιμήθηκε η λειτουργικότητα και ο δραγμός συγκριτικά με το αντίστοιχο χέρι.
ΑΠΟΤΕΛΕΣΜΑΤΑ: Βρήκαμε 18 άρθρα τα οποία είχαν ανακοινώσει 21 αμιγώς παλαμιαία εξαρθρήματα της μετακαρπιοφαλαγγικής. Δεκαπέντε αντιμετωπίστηκαν χειρουργικά και έξι συντηρητικά. Στην παρούσα εργασία αναλύονται οι μηχανισμοί πρόκλησης των εξαρθρημάτων, αναφέρεται η παθολογανατομική βλάβη, η αντιμετώπιση και η έκβαση.
ΣΥΜΠΕΡΑΣΜΑ: Η κλειστή ανάταξη πρέπει να επιδιώκεται σε όλες της περιπτώσεις αλλά έχει επιτυχή αποτελέσματα μόνο κατά τα πρώιμα στάδια. Στις μη ανατασσόμενες ή ανατασσόμενες αλλά ασταθείς προτείνουμε την χειρουργική αποκατάσταση. Κατά την διάρκεια της ανοιχτής ανάταξης όλες οι μείζονες δομές σταθεροποίησης που έχουν υποστεί ρήξη πρέπει να αποκατασταθούν. Ο συνδυασμός ραχιαίας και παλαμιαίας προσπέλασης είναι επωφελής.

1. Department of Pharmacy, University of Strathclyde, Glasgow, Scotland
2. Ορθοπαιδική Κλινική Πανεπιστημίου Ιωαννίνων Ιωάννινα, Ελλάς
3. Ορθοπαιδική Κλινινική Γενικού Νοσοκομείου Άρτας Άρτα, Ελλάς

Poster Template Designed by Genigraphics ©2012
1.800.790.8301 www.genigraphics.com

ΕΙΣΑΓΩΓΗ

Ο McLaughlin (1) περιέγραψε το πρώτο παλαμιαίο εξάρθρημα μετακαρπιοφαλαγγικής άρθρωσης το 1965. Στην βιβλιογραφία μπορέσαμε να βρούμε από τότε μόνο 21 περιπτώσεις δημοσιευμένες (Πίνακας 1). Πολύ λίγα είναι γνωστά για τον μηχανισμό την παθοφυσιολογία και τα αποτελέσματα αυτών των κακώσεων που μπορεί εύκολα να διαλάθουν της διάγνωσης. Η αντιμετώπιση των παλαμιαίων εξαρθρημάτων της μετακαρπιοφαλαγγικής δεν έχει μελετηθεί αρκετά, πολλές μέθοδοι έχουν περιγραφή χωρίς όμως να υπάρχουν επαρκεί στοιχεία υπέρ κάποιας (1) (2) (3) (4) (5) (6) (7) (8) (9) (10). Σε αυτή τη μελέτη έγινε προσπάθεια παρουσίασης του συνόλου των ζητημάτων μέσα από την αναφορά στις προκλήσεις που παρουσιάστηκαν στην αντιμετώπιση μιας τέτοιας κάκωσης.

ΥΛΙΚΟ ΚΑΙ ΜΕΘΟΔΟΣ

Έγινε αναζήτηση στις εξής μηχανές: MEDLINE, EMBASE, PubMed, & Google Scholar από 1948 έως 2020 για δημοσιευμένες εργασίες που αναφέρονταν σε μεμονωμένα παλαμιαία εξαρθρήματα της μετακαρπιοφαλαγγικής άρθρωσης. Οι λέξεις κλειδιά που χρησιμοποιήθηκαν ήταν: (volar ή/και palmar, MCP dislocation, & finger). Από τα αποτελέσματα εξαιρέθηκαν δημοσιεύσεις που αναφέρονταν σε εξαρθρήματα του αντίχειρα και εξαρθρήματα με συνοδό κάταγμα του μετακαρπίου ή της εγγύς φάλαγγας. Έτσι προέκυψαν 18 εργασίες (Πίνακας 1) με 21 εξάρθρήματα της μετακαρπιοφαλαγγικής. Οι δημοσιεύσεις αυτές αξιολογήθηκαν ως προς το μηχανισμό της κάκωσης, την παθοφυσιολογία της κάκωσης, το χρόνο μεταξύ της κάκωσης και της αντιμετώπισης, την μέθοδο αντιμετώπισης, τις δομές που επιδιορθώθηκαν κατά την επέμβαση, το πρωτόκολλο αποκατάστασης και τέλος τα αποτελέσματα.

Παρουσίαση περιστατικού. Άνδρας 37 ετών δεξιόχειρας παρουσιάστηκε στο τμήμα επειγόντων περιστατικών 9 ημέρες μετά από τροχαίο ατύχημα με δίκυκλο. Η αριστερή άκρα χείρα του ασθενούς ήταν έντονα οιδηματώδης και έφερε συρραφέν τραύμα στην ραχιαία επιφάνεια κερκιδικά της μετακαρπιοφαλαγγικής άρθρωσης του 4ου δακτύλου σύστοιχα. Κατά την κλινική εξέταση ο ασθενής αδυνατούσε να κινήσει το 4ο δάκτυλο και η κεφαλή του 4ου μετακαρπίου ήταν ψηλαφητή ραχιαία. Από τον ακτινολογικό έλεγχο με προσθοπίσθια και λοξή ακτινογραφία της πάσχουσας άκρας χειρός αναδείχθηκε παλαμιαίο εξάρθρημα της 4ης μετακαρπιοφαλαγγικής και λοξό κάταγμα της βάσης του 5ου μετακαρπίου (εικ 1). Η αρχική προσπάθεια κλειστής ανάταξης του εξαρθρήματος ήταν ανεπιτυχής.

Ο ασθενής δύο ημέρες μετά υπεβλήθη σε χειρουργική επέμβαση για την αποκατάσταση του εξαρθρήματος. Για την προσπέλαση της άρθρωσης χρησιμοποιήσαμε το υπάρχον τραύμα. Κατά την επισκόπηση της άρθρωσης η ραχιαία πρόσφυση του αρθρικού υμένα, καλύπτρα του εκτατικού μηχανισμού, η κερκιδική πλάγια δέσμη, ο κερκιδικός πλάγιος σύνδεσμος και ο εν τω βάθει εγκάρσιος σύνδεσμος 4ου 5ου μετακαρπίου είχαν υποστεί ρήξη. Η κεντρική ταινία του εκτατικού μηχανισμού είχε μετατοπιστεί παλαμιαία και παγιδευτεί μεταξύ της κεφαλής του μετακαρπίου και της βάσης της εγγύς φάλαγγας. Η ανάταξη της άρθρωσης ήταν εργώδης καθώς είχαν παγιδευτεί εντός αυτής η παλαμιαία πλάκα και το ραχιαίο τμήμα του αρθρικού θυλάκου. Για την ανάταξη χρησιμοποιήθηκε ένα εργαλείο τύπου McDonald. Η διατήρηση της ανάταξης δεν ήταν εφικτή και τοποθετήσαμε μία βελόνα K-W με την άρθρωση σε 70ο κάμψη. Εν συνεχεία έγινε η αποκατάσταση των συνδεσμικών στοιχείων της άρθρωσης (εικ 2). Η καλύπτρα του εκτατικού μηχανισμού, η κερκιδική πλάγια δέσμη, ο κερκιδικός πλάγιος σύνδεσμος και ο εν τω βάθει εγκάρσιος σύνδεσμος αποκαταστάθηκαν με ράμμα Nylon 4-0. Λόγω της πλήρης αστάθειας της άρθρωσης η ακινητοποίηση με τη βελόνα K-W παρέμεινε για 5 εβδομάδες. Εν συνεχεία ο ασθενής τέθηκε σε πρωτόκολλο αποκατάστασης με παθητική και ενεργητική κινητοποίηση.

Στις 2 εβδομάδες μετά την έναρξη της κινησιοθεραπείας ο ασθενής προσήλθε για επανέλεγχο όπου διαπιστώθηκε επανεξάρθρημα. Ο ασθενής υπεβλήθη σε νέα επέμβαση στην οποία χρησιμοποιήσαμε τόσο την ραχιαία όσο και την παλαμιαία προσπέλαση. Αρχικά προσπελάσαμε την άρθρωση παλαμιαία, αφαιρέθηκε ο ουλώδης ιστός και αναγνωρίσαμε την παλαμιαία πλάκα η οποία έφερε εικόνα πλήρους και μερικής ρήξης περιφερικά και κεντρικά αντίστοιχα. Χρησιμοποιήσαμε 2 άγκυρες διαμέτρου 2mm οι οποίες τοποθετήθηκαν αρχικά στην βάση της εγγύς φάλαγγας για σταθεροποίηση περιφερικά και 2 παρόμοιες οι οποίες τοποθετήθηκαν στον αυχένα του μετακαρπίου (εικ 3). Κατά τη ραχιαία προσπέλαση αφαιρέσαμε τον ουλώδη ιστό και αποκαταστήσαμε την ωλένια παρεκτόπιση του εκτίνοντα χρησιμοποιώντας ένα τμήμα αυτού, από την κερκιδική του πλευρά, το οποίο και ανασπάσαμε περιφερικά, εν συνεχεία αφού το περιστρέψαμε γύρω από τον τένοντα το καθηλώσαμε στον εν τω βάθει εγκάρσιο σύνδεσμο. Εν συνεχεία ενισχύσαμε με ράμματα 4-0 Nylon την πλάγια δέσμη και την καλύπτρα του εκτατικού μηχανισμού και ελέγξαμε την σταθερότητα της άρθρωσης κατά την παθητική κινητοποίηση του δακτύλου. Για την σταθεροποίηση της ανάταξης χρησιμοποιήθηκε εξωτερική οστεοσύνθεση με την μετακαρπιοφαλαγγική σε 45ο κάμψη (εικ 4). Στις 3 εβδομάδες αφαιρέσαμε την εξωτερική οστεοσύνθεση και ξεκινήσαμε ήπια κάμψη και έκταση της άρθρωσης στο όριο του πόνου.

ΑΠΟΤΕΛΕΣΜΑΤΑ

Ο ασθενής στις 8 εβδομάδες μετά την δεύτερη επέμβαση είχε 90ο κάμψη και 150ο έκταση της μετακαρπιοφαλαγγικής. Στους 6 μήνες μετεγχειρητικά ο ασθενής δεν είχε καμία βελτίωση όμως παρατηρήσαμε μία απόκλιση του δακτύλου κατά την έκταση πιθανά λόγω της χαλάρωσης της κερκιδικής πλευράς του εκτατικού μηχανισμού. Στην τελική επανεξέταση του ασθενούς στους 14 μήνες μετεγχειρητικά ο ασθενής είχε 90ο κάμψη και 155ο έκταση με φυσιολογικό δραγμό.

All Reported Isolated Volar Metacarpophalangeal Dislocations, Including the Present Case*

Author/Year	Finger/Injury	Age/ Gender	Mechanism	Treatment/ Restored Structures	Time to Surgery/ Approach	Interposed Structure	Results
McLaughlin, 1965[1]	Left middle;closed	-	-	OR	-	DC	-
Renshaw and Lewis, 1973[2]	Left little;closed	48 M	HE + AF	OR	2 wk	PP	60°
Wood and Dobyns, 1981[3]	Left index;closed	17 F	HF	OR/Arthrodesis	9 mo	DC	0°
	Right middle;closed	20 M	HF	OR/TAF	2 wk	DC	60°
	Right middle;closed	61 F	HF	OR/Arthrodesis	5 mo	DC	0°
Betz et al, 1982	Left ring;closed	70 F	HE	OR/UCL, PP	-	PP, UCL	Full
Moneim, 1983[4]	Right little;closed	59 M	HF	OR/RCL, UCL, PP, DC/TAF	7 wk	PP	70°
Boland, 1984[5]	Left ring;closed	65 F	HF	CR	0	-	-20°
Khuri and Fay, 1986	Left ring;closed	31 M	HF	CR	0	-	Full
Hargarten and Hanel, 1992[6]	Right little;closed	66 M	HF	OR	4 wk	-	65°
Qui, 1992	Right index;closed	20 M	HF	OR/TAF	3 wk	PP	20°
Misna et al, 1993	Right little;closed	68 M	-	OR/RCL	3 wk	DC	65°
Paul et al, 1995	Right ring;closed	22 M	HE + TF	OR/PP	0	PP	Full
Takami et al, 1998[9]	Right ring;closed	20 M	-	CR	0	-	Full
	Right ring;closed	60 F	-	CR	0	-	75°
Lam et al, 2000[7]	Left ring;closed	44 M	HF	OR/TAF	0	PP	80°
Patel and Bassini, 2000	Little;closed	-	-			Junctutae tendinum	-
Murase et al, 2004[7]	Left ring;closed	52 F	HE + rotation	OR/DC, UCL, RCL, PP	6 d	DC, PP	70°
Zrig et al, 2009	Ring;closed	-	HE + AF + TF	CR	0	-	Full
Panchal and Bamberger, 2010[10]	Left middle;closed	45 M	HE	CR	0	-	90°
Lai and Leung, 2017	Right ring;closed	49 F	-	OR/ RCL,UCL	0	PP	10
Present case	Left ring;open	37 M	AF + TF	OR/DC, PP, RCL SB/EF	14 wk	DC, PP	65°

AF, active flexion; CR, closed reduction; DC, dorsal capsule; EF, external fixator ; HE, hyperextension; HF, hyperflexion; OR, open reduction; PP, palmar plate; RCL, radial lateral collateral ligament; SB, sagittal band; TAF, transarticular fixation with Kirschner wire; TF, transmitting Force; UCL, ulnar collateral ligament.
* Uncited references are provided in Appendix 1 (available on the Journal's website at www.jhsgo.org).

Πίνακας 1

Εικόνα 1

Εικόνα 2

ΣΥΖΗΤΗΣΗ

Τα μεμονωμένα παλαμιαία εξαρθρήματα της ΜΤΚΦ είναι πολύ σπάνια. Κατά την αναδρομή μας στην υπάρχουσα βιβλιογραφία βρέθηκαν μόνο 21 δημοσιευμένες περιπτώσεις (Πίνακας 1). Το περιστατικό που παρουσιάζουμε είναι το πρώτο με ανοιχτό παλαμιαίο εξάρθρημα της ΜΤΚΦ. Στη βιβλιογραφία έχουν παρουσιαστεί πολλοί πιθανοί μηχανισμοί κάκωσης. Οι Renshaw and Lewis (2) αναφέρουν ως μηχανισμό κάκωσης την ακραία υπερέκταση και ως κύρια κάκωση της ρήξη της παλαμιαίας πλάκας. Σε πειράματα που έκαναν σε 16 πτωματικά παρασκευάσματα δεν μπόρεσαν να αναπαράγουν το παλαμιαίο εξάρθρημα ούτε τη ρήξη της παλαμιαίας πλάκας από την εγγύς φάλαγγα. Ο Wood κλπ (3) περιέγραψαν 3 παλαμιαία εξαρθρήματα αποτέλεσμα υπερέκτασης με μεταφερόμενη δύναμη στη βάση της εγγύς φάλαγγας με ρήξη του αρθρικού θυλάκου κεντρικά και παγίδευση εντός της άρθρωσης. Επίσης κατάφεραν να αναπαράγουν τον μηχανισμό σε 5 από 10 πτωματικά παρασκευάσματα. Οι Betz κλπ και Murase κλπ(7) παρουσίασαν ως μηχανισμό κάκωσης την απότομη υπερέκταση κατά την διάρκεια ισχυρής κάμψης της ΜΤΚΦ αναφέροντας ότι οι στροφικές δυνάμεις προκαλούν ρήξη στα πλάγια στοιχεία της άρθρωσης. Σε 9 από τις 21 προαναφερθείσες μελέτες ο μηχανισμός κάκωσης που παρουσιάστηκε ήταν η βίαιη υπερέκταση. Στο περιστατικό που παρουσιάζουμε βάση του ιστορικού που ανέφερε ο ασθενής ο μηχανισμός κάκωσης ήταν άμεση δύναμη στην ραχιαία επιφάνεια της εγγύς φάλαγγας κατά την προσπάθεια δυναμικής υπερκάμψης. Αναλύοντας τις ασκούμενες δυνάμεις παρουσιάστηκε μία στιγμή κατά την οποία οδηγούν της βάση της εγγύς φάλαγγας παλαμιαία (εικ 5).

Στις χειρουργηθείσες 15 περιπτώσεις (Πίνακας 1) οι δομές που βρέθηκαν παγιδευμένες εντός της άρθρωσης ήταν σε 5 περιπτώσεις το ραχιαίο τμήμα του αρθρικού θυλάκου, σε 6 περιπτώσεις η παλαμιαία πλάκα, σε 3 περιπτώσεις και τα 2 και σε 1 περίπτωση η μεσοτενόντια ταινία. Επίσης ορισμένες αναφορές περιγράφουν παγίδευση ραγέντων πλάγιων συνδέσμων και εξαρθρωμένων τενόντων. Στο περιστατικό που παρουσιάσαμε οι δομές που είχαν παγιδευτεί ήταν τα ραχιαία στοιχεία του αρβρικού θυλάκου, η παλαμιαία πλάκα και η κεντρική ταινία του εκτατικού μηχανισμού. Ο Takami κλπ (9) ανέδειξαν την αναγκαιότητα της πρώιμης ανάταξης. Παρατήρησαν ότι τα περισσότερα παλαμιαία εξαρθρήματα της ΜΤΚΦ που χρειάστηκαν χειρουργική επέμβαση ήταν παραμελημένα (9). Επίσης φάνηκε από την βιβλιογραφία (Πίνακας 1) ότι σε 6 περιπτώσεις που υπήρξε άμεση ανάταξη τα αποτελέσματα ήταν ιδιαίτερα ικανοποιητικά.

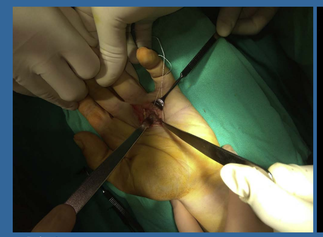

Εικόνα 3

Εικόνα 4

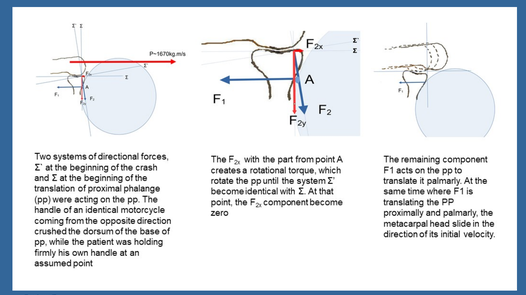

Εικόνα 5

ΣΥΜΠΕΡΑΣΜΑ

Τα μεμονωμένα παλαμιαία εξαρθρήματα της ΜΤΚΦ αποτελούν σπάνιες κακώσεις της άκρας χειρός και η πιθανότητα απώλειας της διάγνωσης είναι υψηλή. Οι κακώσεις αυτές μπορούν να αντιμετωπιστούν εύκολα με κλειστή ανάταξη και συντηρητική αντιμετώπιση αν διαγνωστούν άμεσα με τα αποτελέσματα να είναι ιδιαιτέρως ικανοποιητικά. Η αποτυχία της διατήρησης της κλειστής ανάταξης ενέχει την πιθανότητα εγκλωβισμού μαλακών μορίων εντός της άρθρωσης και τότε η χειρουργική αντιμετώπιση με ανοιχτή ανάταξη είναι μονόδρομος. Ο Mlsna κλπ (11) χρησιμοποίησαν την απεικόνιση με Μαγνητική Τομογραφία για την αναγνώριση των ραγέντων δομών της άρθρωσης. Η ραχιαία προσπέλαση επιτρέπει την αποκατάσταση σχεδόν όλων των πιθανών δομών που έχουν υποστεί ρήξη, αν η ανάταξη δεν μπορεί να διατηρηθεί και υπάρχει παλαμιαία αστάθεια τότε απαιτείται και παλαμιαία προσπέλαση της άρθρωσης. Είναι πολύ σημαντικό να αποκατασταθούν οι πλάγιοι σύνδεσμοι, η παλαμιαία πλάκα και ο θύλακος της άρθρωσης. Οι άγκυρες των 2mm είναι εύχρηστες και αρκετά αξιόπιστες για την αποκατάσταση της παλαμιαίας πλάκας. Η χρήση εξωτερικής οστεοσύνθεσης επιτρέπει την ακινητοποίηση της άρθρωσης με παράλληλη αρθροδιάσταση για την αποφυγή δευτερογενούς δυσκαμψίας.

ΒΙΒΛΙΟΓΡΑΦΙΑ

1. McLAUGHLIN HL. Complex "locked" dislocation of the metacarpophalangeal joints. J Trauma Inj Infect Crit Care. 1965 Nov;5(6):683–8.
2. Renshaw TS, Louis DS. Complex volar dislocation of the metacarpophalangeal joint: a case report. J Trauma Inj Infect Crit Care. 1973 Dec;13(12):1086–8.
3. Wood MB, Dobyns JH. Chronic, complex volar dislocation of the metacarpophalangeal joint. J Hand Surg. 1981 Jan;6(1):73–6.
4. Moneim MS. Volar dislocation of the metacarpophalangeal joint. Pathologic anatomy and report of two cases. Clin Orthop. 1983 Jun;(176):186–9.
5. D. Boland. Volar dislocation of the ring finger metacarpophalangeal joint. Orthop Rev. 1984;(13):520–3.
6. Hargarten SW, Hanel DP. Volar metacarpal phalangeal joint dislocation: A rare and often missed injury. Ann Emerg Med. 1992 Sep;21(9):1157–9.
7. Murase T, Moritomo H, Yoshikawa H. Palmar Dislocation of the Metacarpophalangeal Joint of the Finger. J Hand Surg. 2004 Feb;29(1):90–3.
8. Lam WL. Volar metacarpophalangeal joint dislocation. Emerg Med J. 2000 May 1;17(3):226–8.
9. Takami H, Takahashi S, Ando M. Volar dislocation of the metacarpophalangeal joint of the ring finger. Report of two cases. Clin Orthop. 1999 Jun;(363):116–20.
10. Panchal AP, Bamberger HB. Dorsal Dislocation of the Distal Interphalangeal Joint and Volar Dislocation of the Metacarpophalangeal Joint in the Same Finger: A Case Report. HAND. 2010 Jun;5(2):200–2.
11. Mlsna J, Hanel DP, Kneeland B. Complex Volar Metacarpalphalangeal Joint Dislocation: Pathologic Anatomy As Viewed By Mri. Orthopedics. 1993 Dec;16(12):1350–2.