

Αρθροσκοπική αναθεώρηση ρήξεως προσθίου χιαστού σε συνδυασμό με τοποθέτηση ικριώματος χονδροκυττάρων, μηνισκικού ικριώματος και υποχόνδρια έγχυση αυτόλογων βλαστοκυττάρων

Δημήτριος Α. Φλέβας^{1,2}, Λεονάρδος Ν. Μπενάκης^{1,2}, Γρηγόριος Σάσαλος^{1,2}, Γεώργιος Τσακωτός^{1,2}, Αναστάσιος Β. Τόκης^{1,2}

¹ Arthroscopy Center, Αθήνα, Ελλάδα, ² Ορθοπαιδική Κλινική Αθλητικών Κακώσεων Metropolitan Hospital, Νεό Φάληρο, Ελλάδα

ΕΙΣΑΓΩΓΗ - ΣΚΟΠΟΣ

Σκοπός της εργασίας είναι να παρουσιάσουμε την συνδυασμένη αρθροσκοπική αντιμετώπιση πολλαπλών ενδαρθρικών βλαβών γόνατος σε νέο ασθενή σε ένα χρόνο.

ΥΛΙΚΟ ΚΑΙ ΜΕΘΟΔΟΙ

ΙΣΤΟΡΙΚΟ – ΚΛΙΝΙΚΗ ΕΞΕΤΑΣΗ

Ασθενής 41 ετών που αθλείται ερασιτεχνικά προσήλθε λόγω εμμένουσας γοναλγίας. Από το ιστορικό του αναφέρεται ανοικτή συνδεσμοπλαστική προσθίου χιαστού με αλλομόσχευμα προ 26 ετών σε συνδυασμό με μερική έσω μηνισκεκτομή.

Η μαγνητική τομογραφία ανέδειξε πλήρη ρήξη του μοσχεύματος του ΠΧΣ, ρήξη του εναπομείναντος έσω μηνίσκου και οστεοχόνδρινη βλάβη του έξω μηριαίου κονδύλου.

ΧΕΙΡΟΥΡΓΙΚΗ ΕΠΕΜΒΑΣΗ

- ΑΡΘΡΟΣΚΠΟΠΗΣΗ

Διενεργήθηκε αρθροσκόπηση μέσω τυπικών

παραεπιγονατιδικών πυλών

(έσω και έξω) όπου διαπιστώθηκε υφολική ρήξη του έσω μηνίσκου, πλήρης ρήξη του αλλομοσχεύματος προσθίου χιαστού και οστεοχόνδρινη βλάβη Grade IV κατά ICRS η οποία καταλάμβανε έκταση περί τα 3 τετραγωνικά εκατοστά.

- ΛΗΨΗ ΑΥΤΟΜΟΣΧΕΥΜΑΤΟΣ

Αρχικά ελήφθησαν ο ισχνός και ο ημιτενοντώδης που προετοιμάστηκαν ως τετραπλό αυτομόσχευμα προσθίου χιαστού, το οποίο παρέμεινε σε αποστειρωμένη γάζα εμβαπτισμένη σε διάλυμα βανκομυκίνης 5mg/ml μέχρι την τοποθέτησή του.

- ΑΠΟΚΑΤΑΣΤΑΣΗ ΧΟΝΔΡΙΝΗΣ ΒΛΑΒΗΣ

Διενεργήθηκε αφαίρεση ελεύθερων και χαλαρών χόνδρινων τεμαχίων από την περιοχή της οστεοχόνδρινης βλάβης καιπραγαμοτοποιήθηκαν μικροκατάγματα με γωνιώδες αρθροσκοπικό awl. Η περιοχή καλύφθηκε με ειδικό πολυγλυκολικό ικριώμα χονδροκυττάρων (Chondrotissue) που είχε διαμορφωθεί στις ακριβείς διαστάσεις και κατηλώθηκε με τρεις βιοαπορροφήσιμες καρφίδες (SmartNail).

- ΑΝΑΘΕΩΡΗΣΗ ΡΗΞΗΣ ΠΧΣ

Κατόπιν διενεργήθηκε η αναθεώρηση συνδεσμοπλαστικής του προσθίου χιαστού.

- ΑΠΟΚΑΤΑΣΤΑΣΗ ΡΗΞΗΣ ΕΣΩ ΜΗΝΙΣΚΟΥ

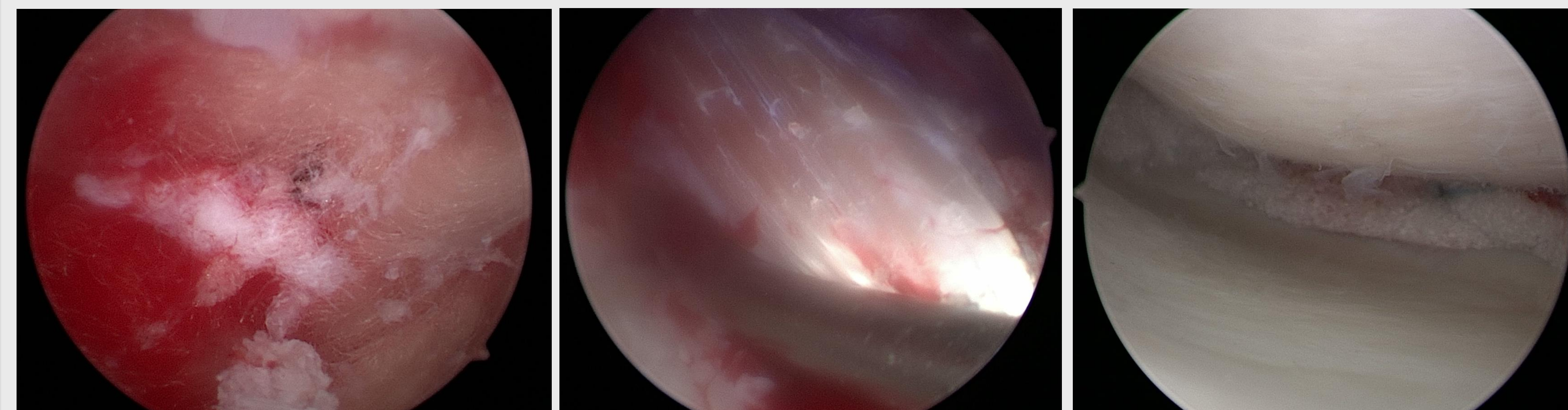
Το έλλειμμα του έσω μηνίσκου αντιμετωπί-

στηκε με χρήση αλλομοσχεύματος ActiFit που κατηλώθηκε με δύο all-inside ράμματα.

- ΒΛΑΣΤΟΚΥΤΤΑΡΑ

Τέλος, διενεργήθηκε υποχόνδρια έγχυση αυτόλογων βλαστοκυττάρων.

Μετεγχειρητικά τοποθετήθηκε κηδεμόνας εκτάσεως και συνεστήθη αποφόρτιση για έξι εβδομάδες.



ΑΠΟΤΕΛΕΣΜΑΤΑ

- Η μετεγχειρητική περίοδος ήταν ομαλή και ο ασθενής ακολούθησε εντατικό πρόγραμμα αποκατάστασης με φυσικοθεραπεία.
- Η κλινική εικόνα είναι απόλυτα ικανοποιητική και ο ασθενής έχει επιστρέψει στις καθημερινές του δραστηριότητες.
- Νέα μαγνητική τομογραφία για σύγκριση με την προεγχειρητική έχει προγραμματιστεί 6 μήνες μετεγχειρητικά.

ΣΥΜΠΕΡΑΣΜΑΤΑ

- Οι μείζονες ενδαρθρικές βλάβες του γόνατος μπορούν να αντιμετωπιστούν συνολικά σε ένα χρόνο με τη χρήση κατάλληλων εμφυτευμάτων.
- Η έγκαιρη παρέμβαση μπορεί να συμβάλλει στην πλήρη αποκατάσταση και την πρόληψη περαιτέρω βλάβης.
- Η μηνισκική αποκατάσταση με αλλομόσχευμα διενεργήθηκε μετά την αποκατάσταση του ΠΧΣ έτσι ώστε να μην υπάρξει τραυματισμός του μηνισκικού αλλομοσχεύματος κατά την ακραία θέση κάμψης που απαιτείται στην ΠΠΧΣ.



CONTACT

Arthroscopy Center
info@arthroscopycenter.gr
www.arthroscopycenter.gr