

ΣΥΝΕΠΕΙΕΣ ΤΗΣ ΠΛΗΜΜΕΛΟΥΣ ΧΕΙΡΟΥΡΓΙΚΗΣ ΘΕΡΑΠΕΙΑΣ ΣΕ ΧΟΝΔΡΟΓΕΝΕΙΣ ΒΛΑΒΕΣ ΤΩΝ ΜΙΚΡΩΝ ΟΣΤΩΝ ΤΩΝ ΑΚΡΩΝ

Γ.Διακουμής¹, Σ.Βάλβης¹, Μ.Μπουραζάνη², Γ.Πρίντεζης¹, Α. Μεντζής¹, Α. Πάπαρης¹,
Ι. Παπακώστας¹, Μ.Στασινοπούλου³, Γ. Αγρογιάννης⁴

1.Ορθοπαιδική Κλινική, Γ.Α.Ο.Ν.Α. "Ο Άγιος Σάββας"

2.Αναισθησιολογικό Τμήμα, Γ.Α.Ο.Ν.Α. "Ο Άγιος Σάββας"

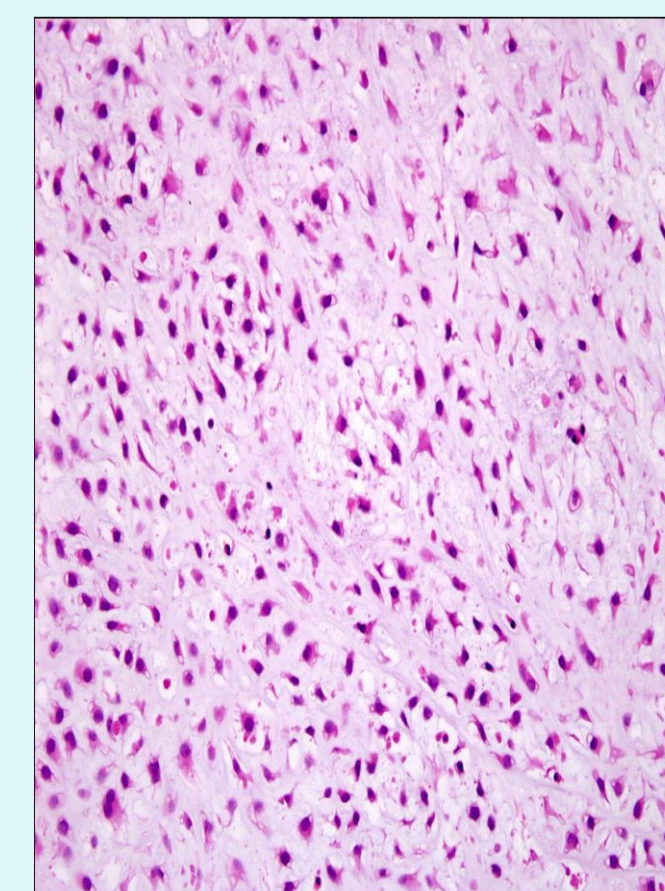
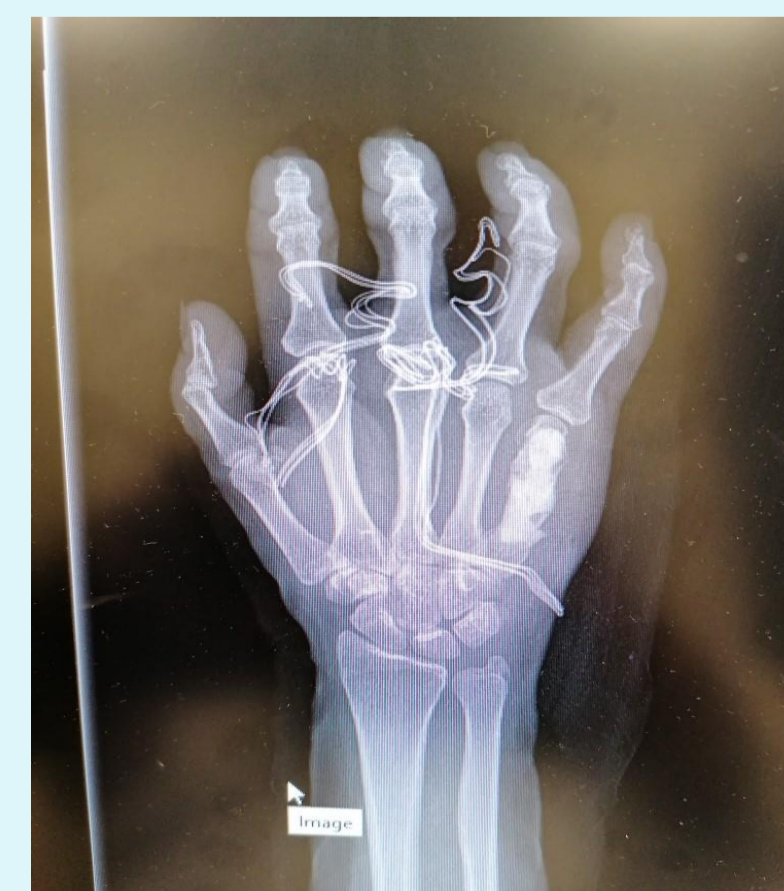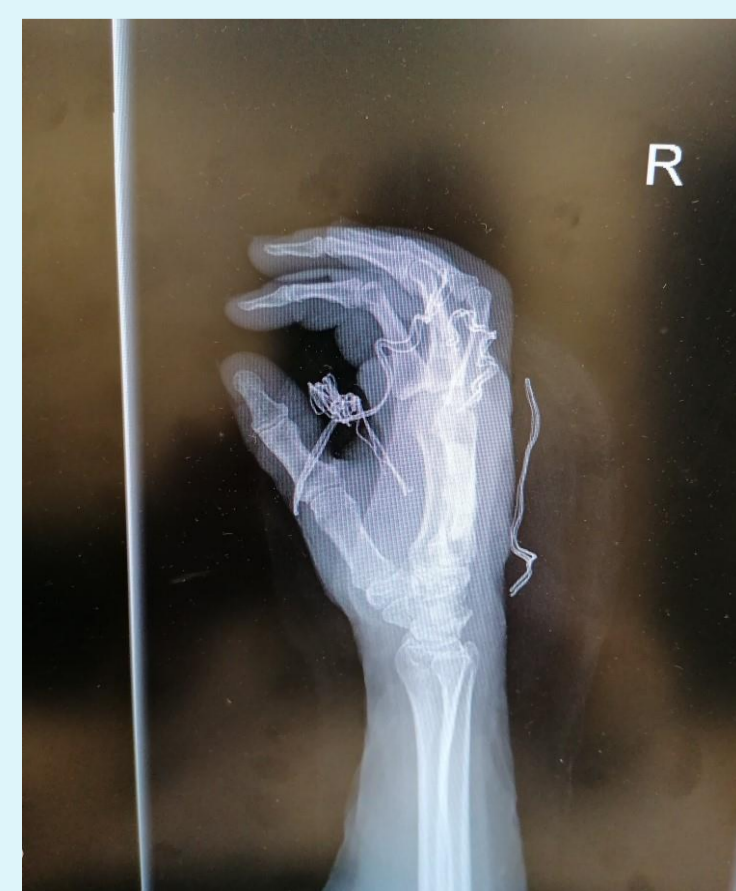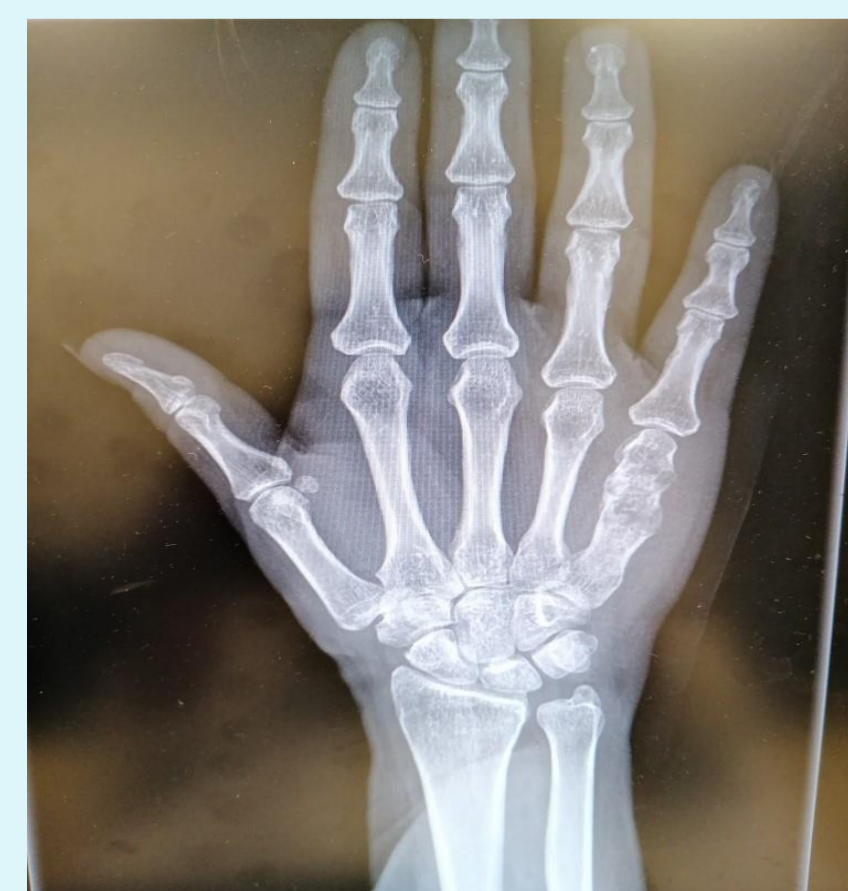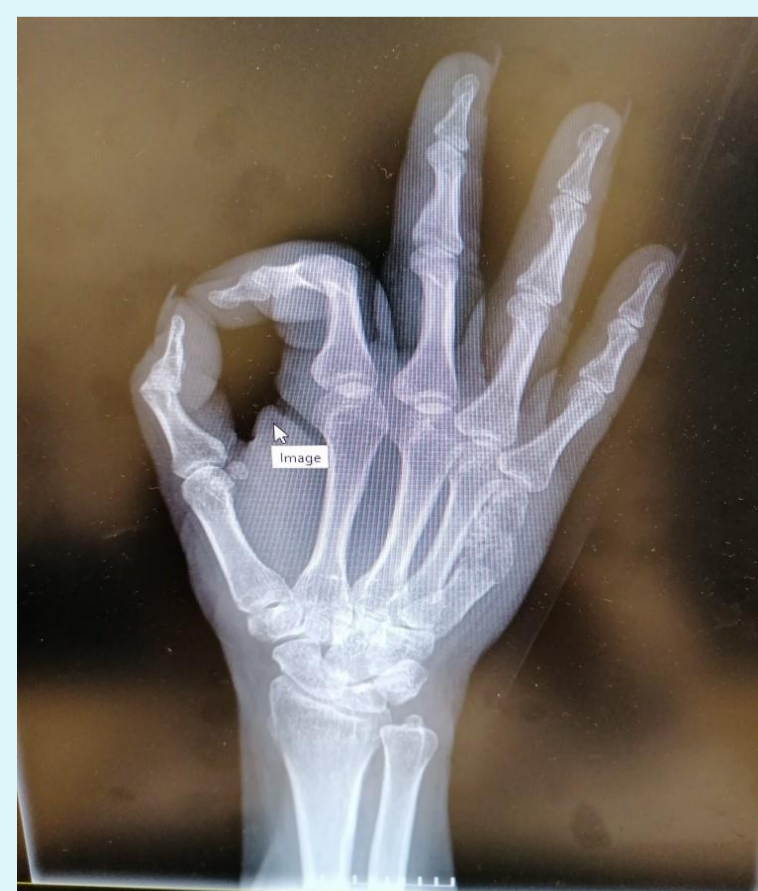3. Τμήμα Νεωτέρων Απεικονιστικών Μεθόδων

4.Αν.Καθηγητής, 1ο Εργαστήριο Παθολογικής Ανατομικής, Ιατρική Σχολή ΕΚΠΑ

- ▶ **Σκοπός:** Η ανάδειξη των συνεπειών από την πλημμελή χειρουργική θεραπεία χονδρογενών βλαβών σε μικρά οστά των άκρων σε ασθενή που αντιμετωπίσαμε στην κλινική μας.
- ▶ **Υλικό-Μέθοδος:** Γυναίκα, 58 ετών σήμερα, παρουσιάστηκε πριν 4 χρόνια σε άλλο Νοσοκομείο με χονδρογενή οστεόλυση περιφερικού ημίσεως μετακαρπίου. Υπέβληθη σε εκκοχλίωση της βλάβης η οποία ανέδειξε εγχόνδρωμα. Η ασθενής, κατά δήλωση της, δεν ακολούθησε followup. Μετά 4 έτη προσήλθε στο Νοσοκομείο μας λόγω άλγους στην ίδια περιοχή. Ο απεικονιστικός έλεγχος ανέδειξε επέκταση της βλάβης σε όλο το μετακάρπιο (αποιτανώσεις, στην MRI υψηλό σήμα στην T2 ακολουθία). Μετά από απόφαση της διεπιστημονικής ομάδας του Νοσοκομείου, υπεβλήθη σε νέα εκκοχλίωση, απόξεση όλου του μετακαρπίου και ενίσχυσή του με ορθοπεδικό τσιμέντο.

Αποτελέσματα: Η ιστολογική εξέταση ανέδειξε εικόνα χονδροβλαστικού νεοπλάσματος με λοβιώδες πρότυπο ανάπτυξης και ήπια πυρηνική ατυπία που αντιστοιχεί σε χονδροσάρκωμα των μικρών οστών. Η βαθμονόμηση των χονδροσάρκωμάτων-ως προς την κακοήθεια- δεν ισχύει στα μικρά οστά των άκρων. Η ασθενής παρακολουθείται στα εξωτερικά ιατρεία.

- ▶ **Συμπεράσματα-Συζήτηση:** Οι χονδρογενείς βλάβες των μικρών οστών των άκρων χρήζουν την ενδεδειγμένη πλήρη ογκολογική και χειρουργική σταδιοποίηση. Η χειρουργική παρέμβαση θα πρέπει να είναι πλήρης εξαρχής για τη μείωση της τοπικής υποτροπής και την εξασφάλιση ενός λειτουργικού αποτελέσματος. Επιπρόσθετα, πλημμελείς εκτομές θέτουν σε κίνδυνο το μέλος αλλά και η ζωή του ασθενή μιας και η τοπική υποτροπή συνήθως συνοδεύεται με εκτεταμένη καταστροφική οστεόλυση και διασπορά της νόσου και ένα δεύτερο χειρουργείο είναι συνήθως ακρωτηριαστικού τύπου. Για τους παραπάνω λόγους, συνιστάται η παραπομπή ασθενών με ανάλογες βλάβες σε ειδικό ογκολογικό κέντρο.



Βιβλιογραφία:

- 1.Ogose A et al. " Chondrosarcoma of small bones of the hand and feet" Cancer. 1997 Jul 1;80(1):50-9.
2. Patis S et al. "Chondrosarcoma of the small bones of the hand", J Hand Surg Br. 2003 Dec;28(6):602-8.
3. Wang Z et al. " Prognostic factors for survival among patients with primary bone sarcomas of small bones", Cancer Manag Res 2018 May 14;10:1191-1199