

Η ΤΕΝΟΝΤΟΜΕΤΑΦΟΡΑ ΤΟΥ ΚΑΤΩΤΕΡΟΥ ΤΡΑΠΕΖΟΕΙΔΟΥΣ ΕΝΙΣΧΥΜΕΝΟΥ ΜΕ ΤΕΝΟΝΤΑ ΙΣΧΝΟΥ-ΗΜΙΤΕΝΟΝΤΩΔΟΥΣ ΩΣ ΜΕΘΟΔΟΣ ΑΝΤΙΜΕΤΩΠΙΣΗΣ ΜΗ ΕΠΙΔΙΟΡΘΩΣΙΜΩΝ ΡΗΞΕΩΝ ΤΟΥ ΜΥΟΤΕΝΟΝΤΙΟΥ ΣΤΡΟΦΙΚΟΥ ΠΕΤΑΛΟΥ ΤΟΥ ΩΜΟΥ

Μιχαήλ Κότσαπας, Ζωή Κιούρκα, Νεραντζούλα Γούτσιου, Παύλος Ενφιετζόγλου, Απόστολος Γκάντσος, Αλέξανδρος Ελευθερόπουλος

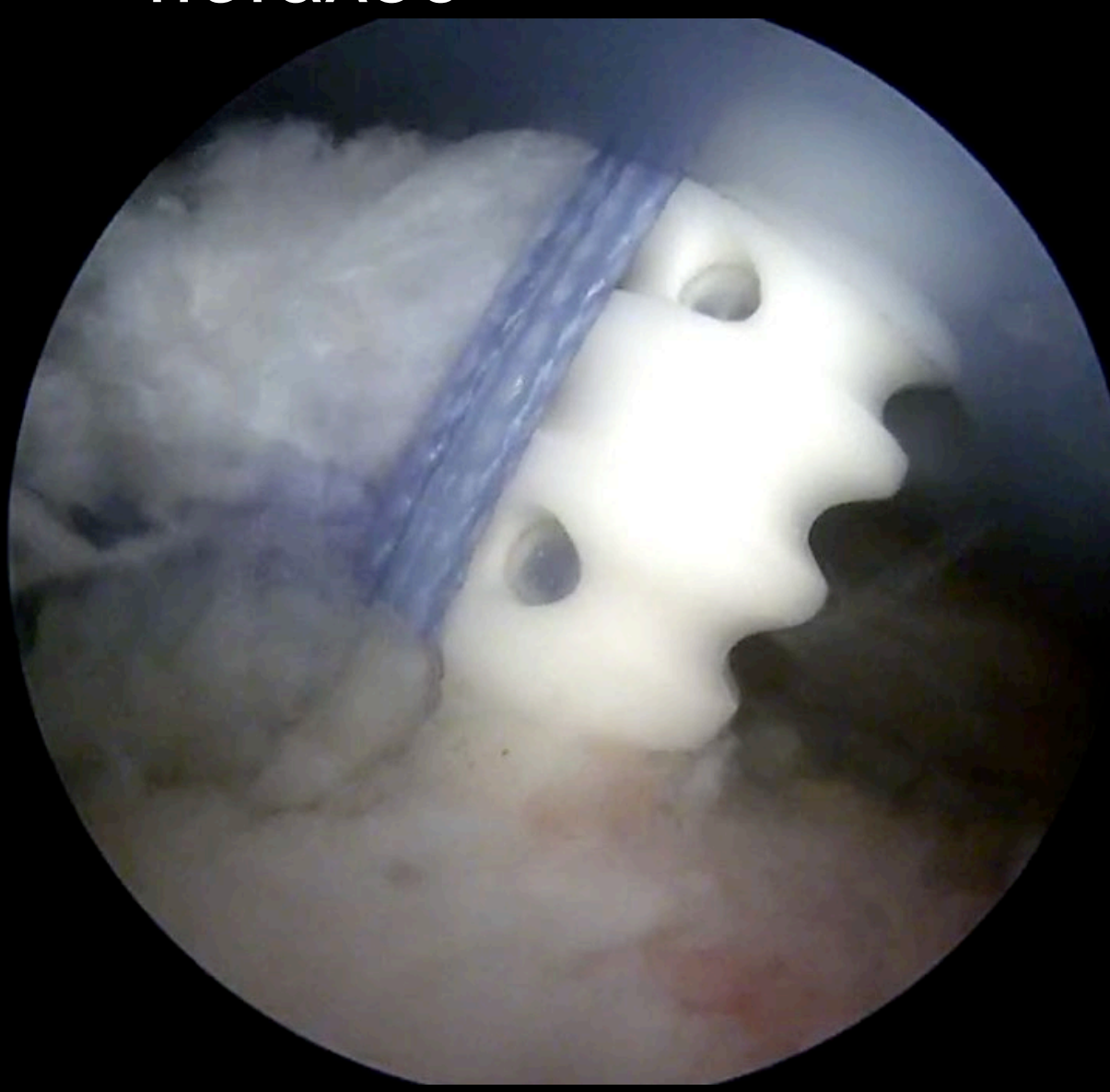
Ορθοπαιδική Κλινική Γ. Ν. Νάουσας, Νάουσα Ημαθίας

Εισαγωγή/Σκοπός: Να παρουσιάσουμε τη χειρουργική τεχνική και τα λειτουργικά αποτελέσματα της τενοντομεταφοράς του κατώτερου τραπεζοειδούς ενισχυμένου με τένοντα ισχνού ημιτενοντώδους σε 2 ασθενείς με μη επιδιορθώσιμες ρήξεις του στροφικού πετάλου

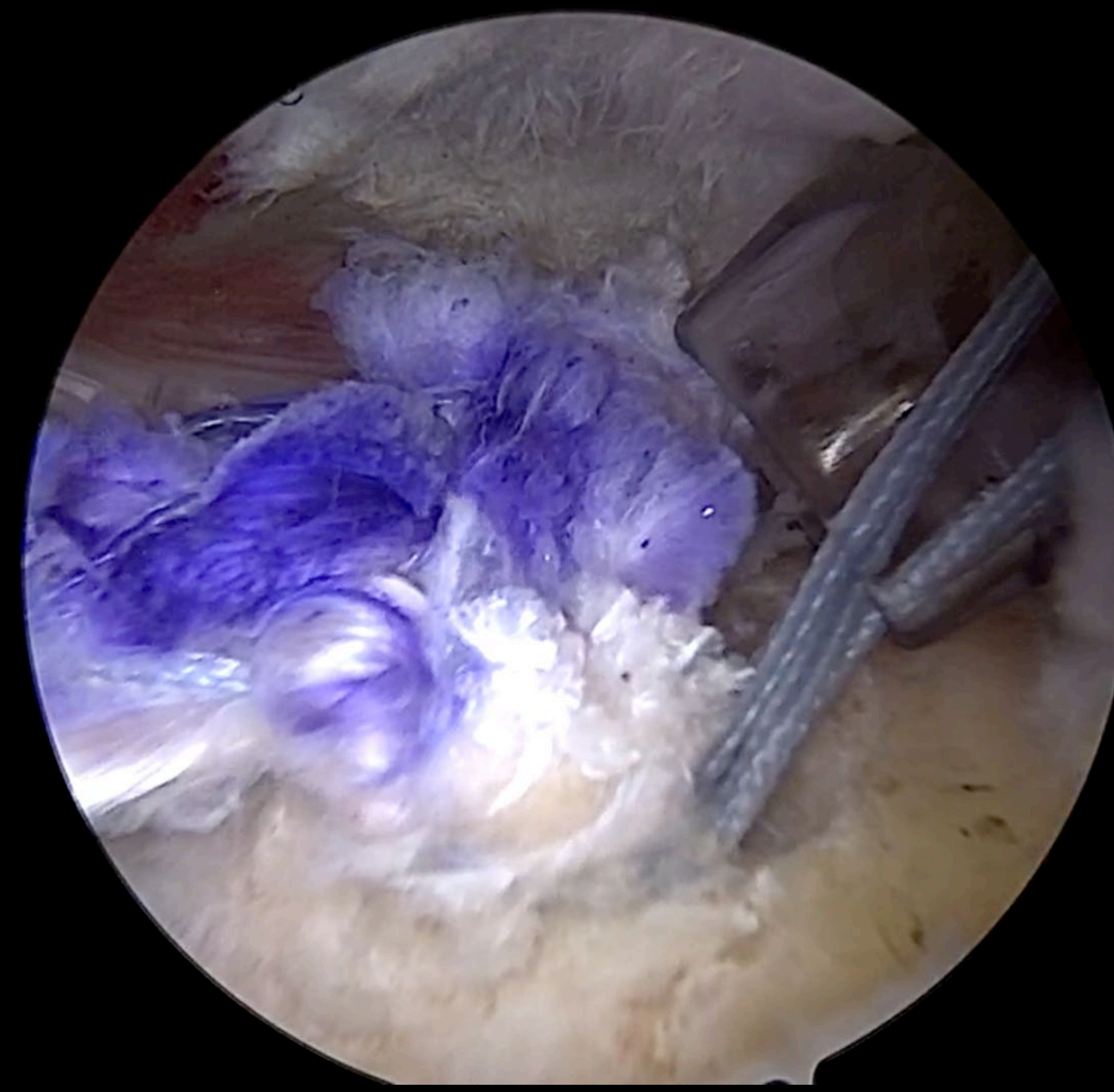
Υλικό και μέθοδος: Η λήψη του τενόντιου αυτομοσχεύματος πραγματοποιήθηκε και στους 2 ασθενείς από το ετερόπλευρο σκέλος ακολουθούμενη από την διαγνωστική αρθροσκόπηση του ώμου. Το τενόντιο αυτομόσχευμα καθλώθηκε με άγκυρες στην κεφαλή του βραχιονίου, αντίστοιχα της κατάφυσης του ρηχθέντος τένοντα του υπακανθίου (Εικόνες 1, 2, 3, 4). Πραγματοποιήθηκε παρασκευή του τένοντα του κατώτερου τραπεζοειδούς με εγκάρσια τομή κάτωθεν της ωμοπλατιαίας άκανθας (Εικόνα 5). Στη συνέχεια, τα δύο τενόντια κολοβώματα υπεβλήθησαν σε συρραφή κατά Pulvertaft (Εικόνα 6). Μετεγχειρητικά το άνω άκρο ακινητοποιήθηκε με νάρθηκα 30 μοιρών έξω στροφής για 6 εβδομάδες και ακολούθησαν αμφότεροι το ίδιο φυσικοθεραπευτικό πρωτόκολλο αποκατάστασης. Με την ανωτέρω αναφερόμενη τεχνική αντιμετωπίστηκαν 2 άρρενες ασθενείς, μέσης ηλικίας 49 ετών με μη επιδιορθώσιμη ρήξη του μυοτενόντιου στροφικού πετάλου. Υπολογίστηκαν τα Constant Shoulder Score (CSS) και Simple Shoulder Test (SST) τόσο προεγχειρητικά όσο και μετεγχειρητικά.

Αποτελέσματα: Προεγχειρητικά, οι ασθενείς παρουσίασαν μειωμένη ικανοποίηση και λειτουργικότητα του πάσχοντος ώμου, με μέση τιμή CSS 50% και SST 2/12. Η αξιολόγηση επαναλήφθηκε στους 6 μήνες μετεγχειρητικά (Εικόνες 7, 8), όπου οι ασθενείς παρουσίασαν σημαντική βελτίωση με μέση τιμή CSS 82% και SST 10/12.

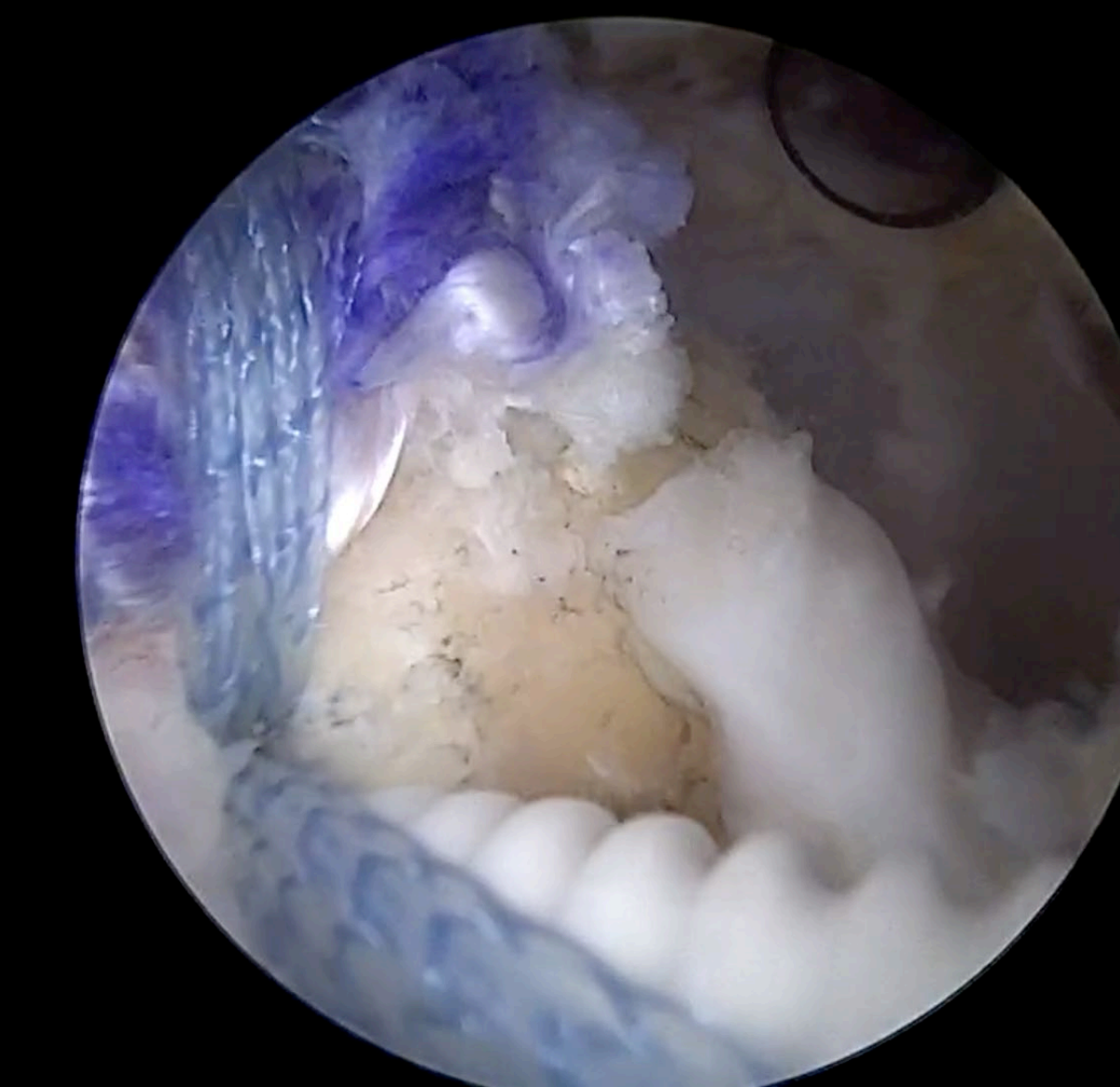
Συμπεράσματα: Η τενοντομεταφορά του κατώτερου τραπεζοειδούς ενισχυμένου με τένοντα ισχνού-ημιτενοντώδους δύναται να αποκαταστήσει τη λειτουργικότητα του ώμου σε ικανοποιητικό βαθμό σε ασθενείς με μη επιδιορθώσιμες ρήξεις του μυοτενόντιου στροφικού πετάλου του ώμου, βελτιώνει σημαντικά την ικανοποίησή τους και τους καθιστά ικανούς να συνεχίσουν τις δραστηριότητές τους.



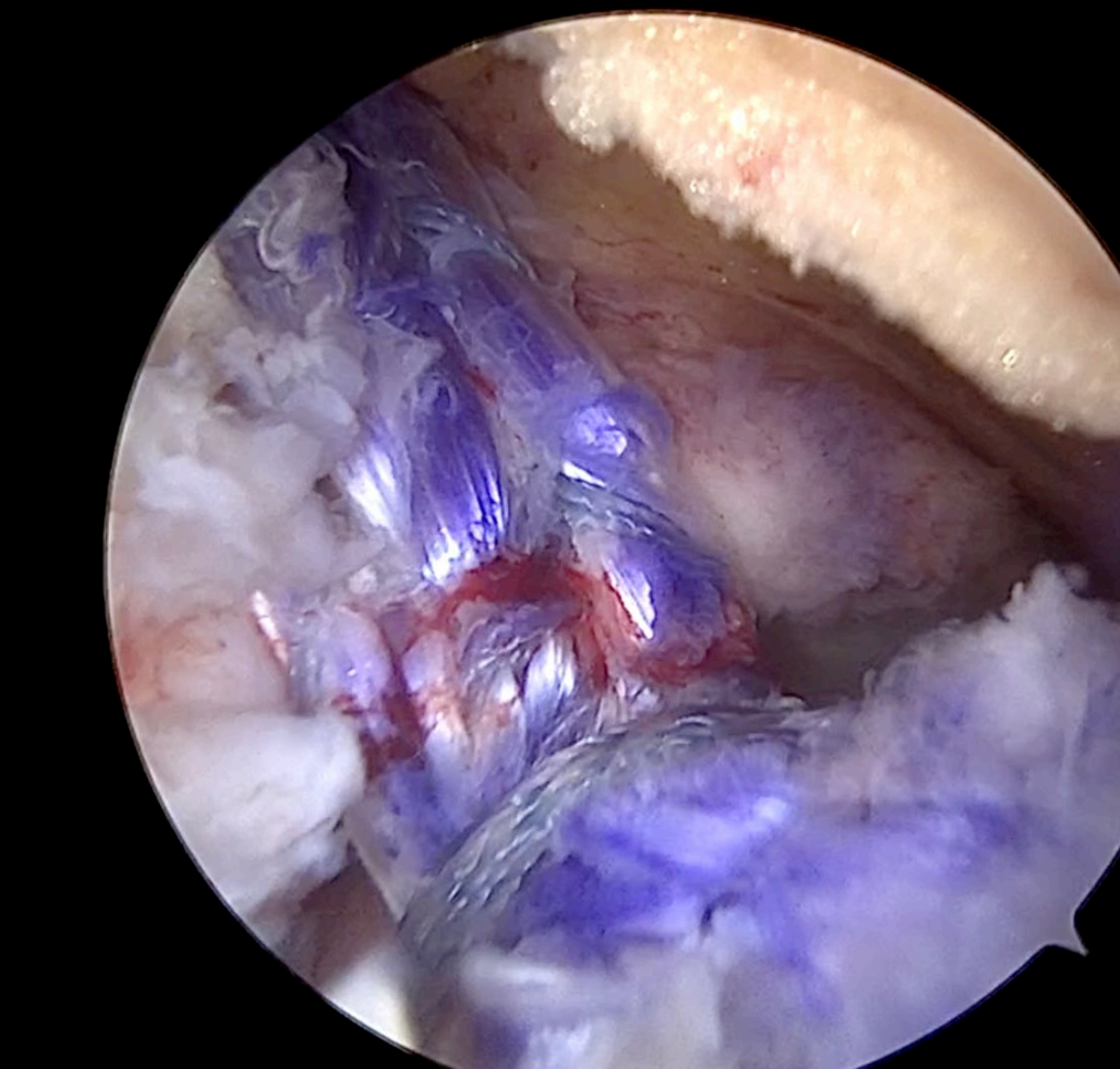
Εικόνα 1



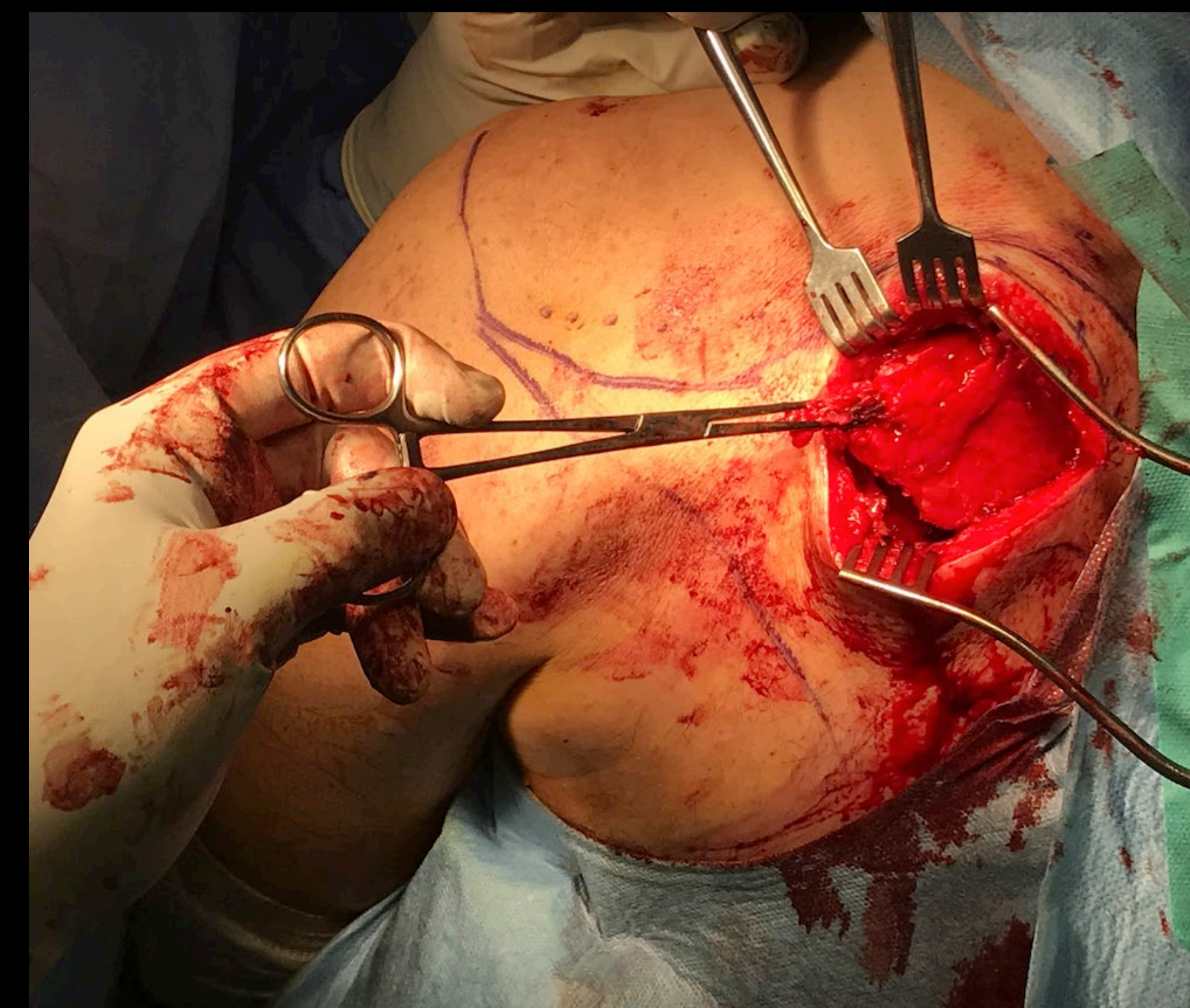
Εικόνα 2



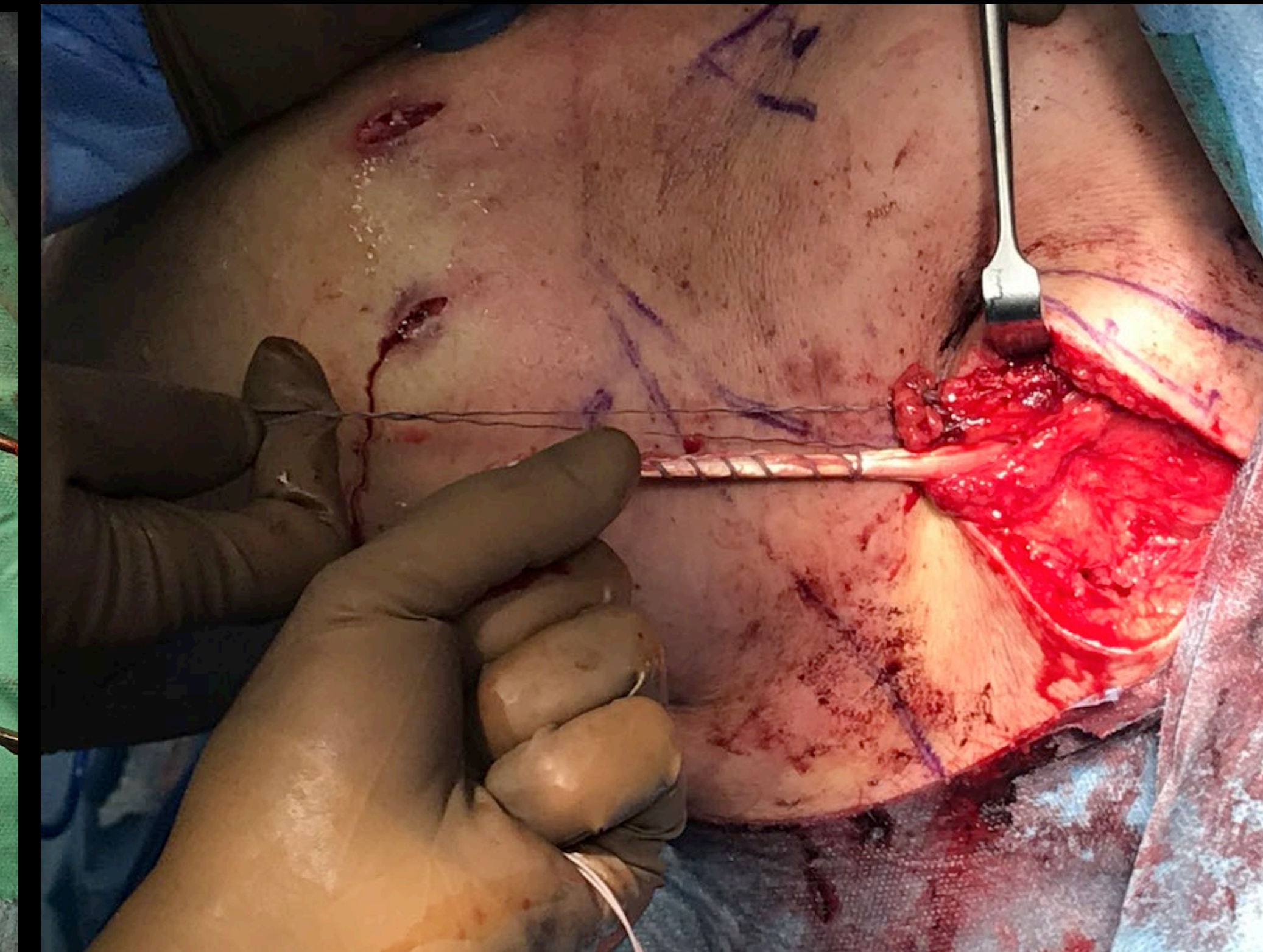
Εικόνα 3



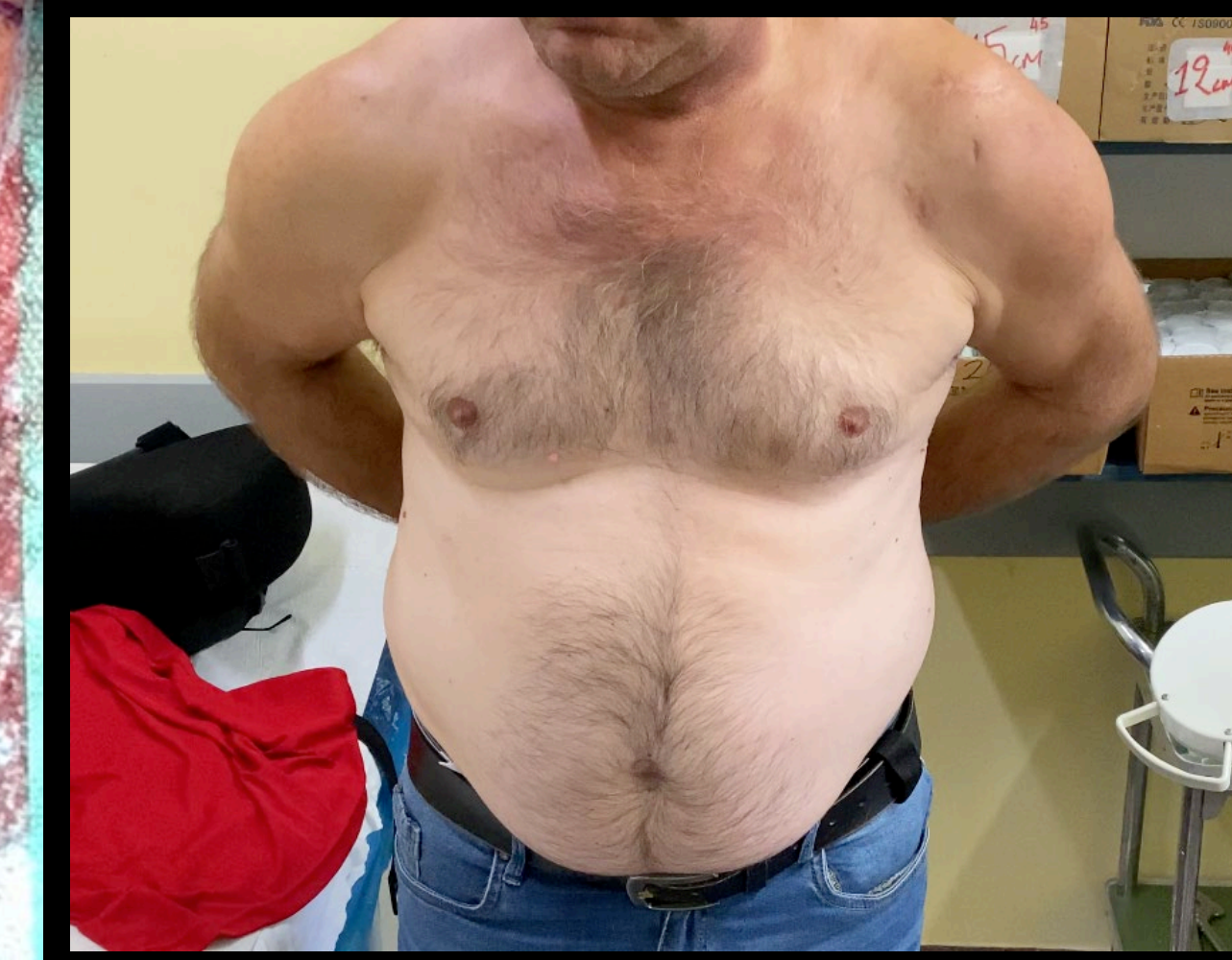Εικόνα 4



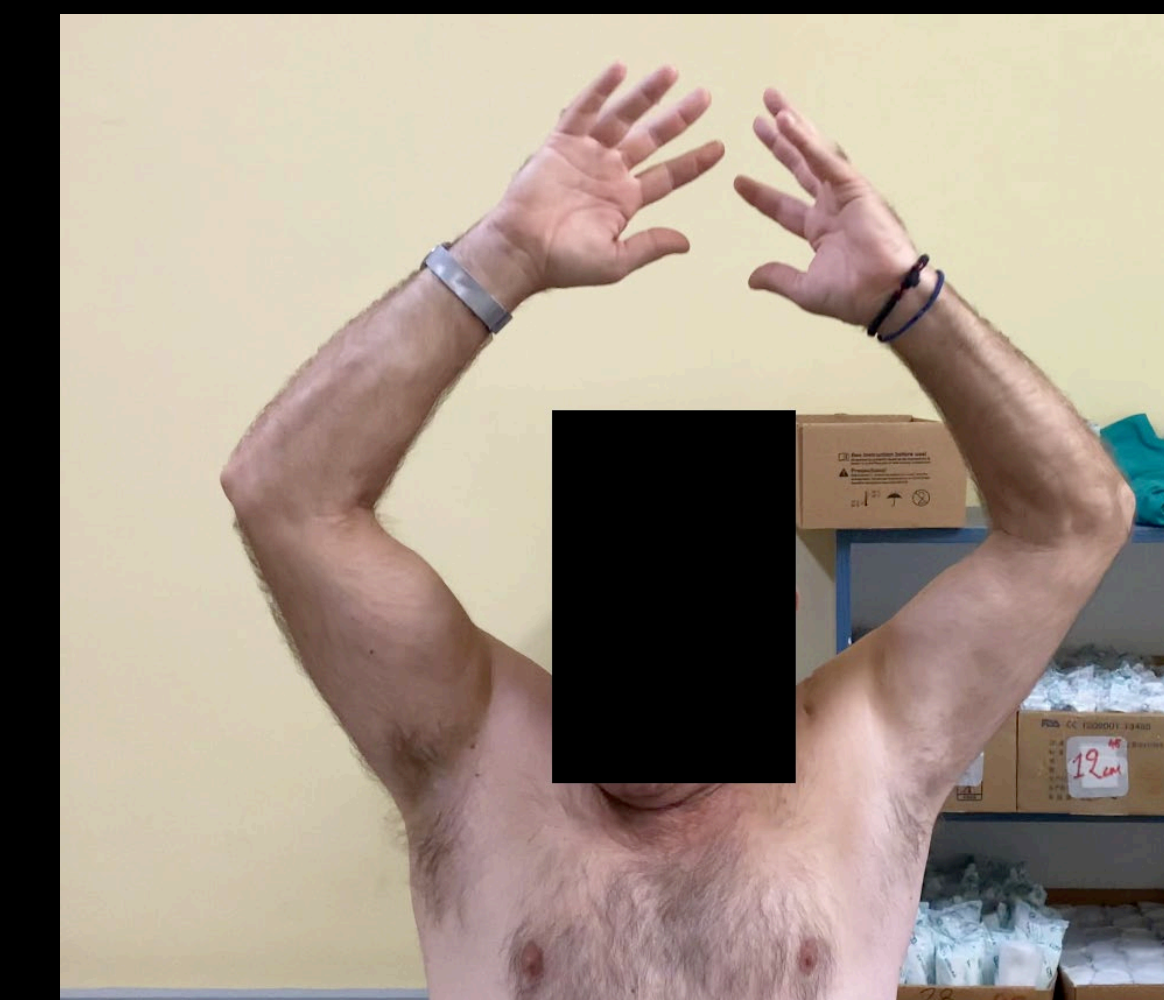Εικόνα 5



Εικόνα 6



Εικόνα 7



Εικόνα 8